

LARİNKS LEİOMİYOSARKOMU

Baş Boyun Cerrahisi

Başvuru: 12.03.2016

Kabul: 31.05.2016

Yayın: 31.05.2016

Belgin Tutar¹, Güler Berkiten¹, Ziya Saltürk¹, Yavuz Uyar¹, Pınar Özay Nayır¹¹ Okmeydanı Eğitim ve Araştırma Hastanesi

Özet

LARİNKS LEİOMİYOSARKOMU

Larinks leiomyosarkom nadir görülen bir tümördür. Histopatolojik tanı koymak için immünohistokimyasal çalışma yapmak gerekir. Biz 60 yaşında larinks leiomyosarkom tanısı konulan bir erkek hastayı sunduk. Hastaya total larenjektomi ve bilateral boyun diseksiyonu uyguladık. Postoperatif 6. aydaki kontrolünde nüks veya metastaz saptamadık.

Anahtar kelimeler: Leiomyosarkom, Larinks, Ses Kısıklığı

Abstract

LARYNX LEIOMYOSARCOMA

Larynx leiomyosarcoma is a rare tumor. Immunohistochemical studies will need to do to put histopathological diagnosis. We present a 60 year old male patient who put larynx diagnosed with leiomyosarcoma. We performed total laryngectomy and bilateral neck dissection in patients. We did not detect recurrence or metastasis in the 6th month control.

Keywords: Leiomyosarcoma, Larynx, Hoarseness

Giriş

Sarkomalar mezenkimal kökenli hücrelerden gelişirler ve larinks tümörlerinin % 1' den daha azını oluştururlar. Biz nadir görülen ve acil trakeotomi açtığımız bir larinks leiomyosarkomunu sunarak; tanıda karşılaşılan güçlükleri ve tedavisini literatür eşliğinde tartıştık.

Olgu Sunumu

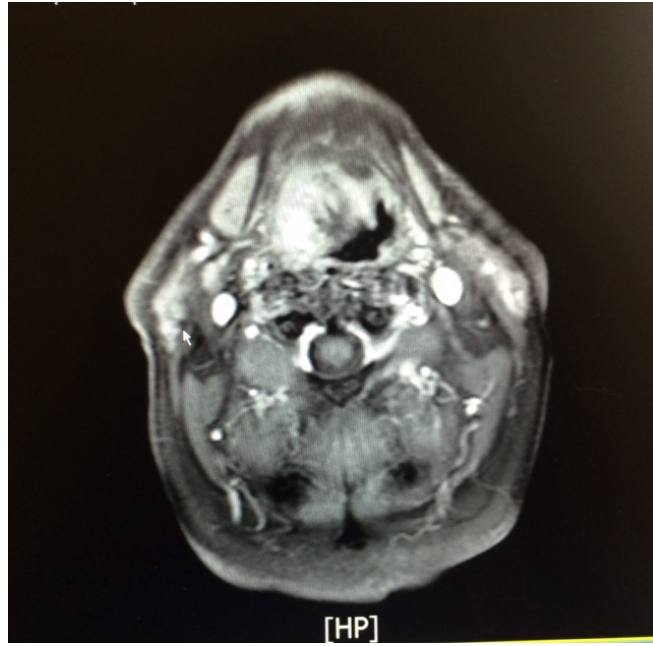
60 yaşında erkek hasta kliniğimize nefes darlığı şikayeti ile başvurdu. Fiberoptik laringoskopide düzgün yüzeyli epiglotu tamamen kaplamış, vokal kordların görülmesini engelleyen hava pasajını tıkayan bir kitle görüldü. Acil olarak lokal anestezi altında trakeotomi açıldı ve kitleden biyopsi alındı. Histopatolojik inceleme sonucu fibröz doku, granülasyon gelmesi üzerine tekrar genel anestezi altında derin biyopsi yapıldı. Sonuç 'pleomorfik sarkom' geldi. Hastanın boynunda palpabl lenfadenopati yoktu.

Çekilen boyun bilgisayarlı tomografisinde (BT) supraglottik bölgede epiglot sağından başlayarak lateralde hyoid kıkırdak sağ yarısına invaze görünümde olan ve sağ parafarengeal alana uzanan; inferiorda sağ sinus priformisi doldurarak sağ vokal korda uzanım gösteren yumuşak doku densiteli 47x31x47 mm boyutlu kitle mevcuttu. Toraks BT'si normaldi. Boyun Magnetik rezonans görüntüleme (MR) sağda vokal kord düzeyinden başlayarak hipofarenkse dek uzanım gösteren yaklaşık boyutları 38x55x40 mm ölçülen; sağda larengeal kıkırdağı invaze ve

Sorumlu Yazar: Belgin Tutar, Okmeydanı Eğitim ve Araştırma Hastanesi İstanbul
belginkeles@yahoo.com

Tutar B ve ark . Larinks leiomyosarkomu. ENTcase. 2016;2(3):143-148

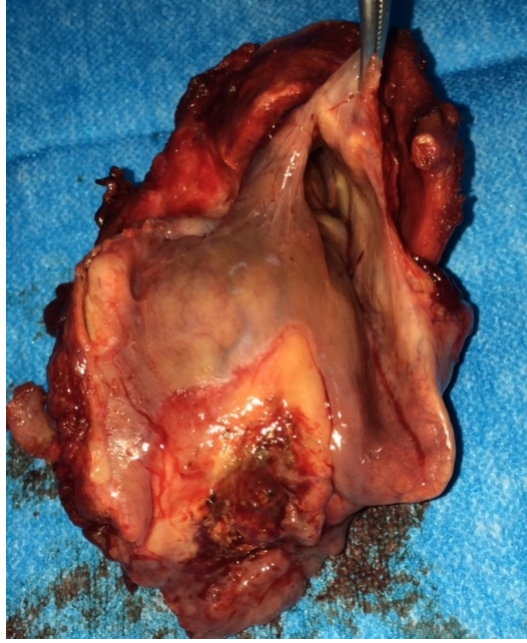destrükte eden hava pasajını belirgin şekilde daraltan malign kitle saptandı. (Şekil 1)



Şekil 1 : Boyun MR: sağda vokal kord düzeyinden başlayarak hipofarenkse dek uzanım gösteren yaklaşık boyutları 38x55x40 mm ölçülen; sağda larengeal kıkırdağı invaze ve destrükte eden hava pasajını belirgin şekilde daraltan malign kitle saptandı.

Bilateral juguladigastrik mesafelerde; anterior ve posterior servikal zincirde submental alanlarda patolojik büyüklükte lenfadenomegali saptanmamıştı.

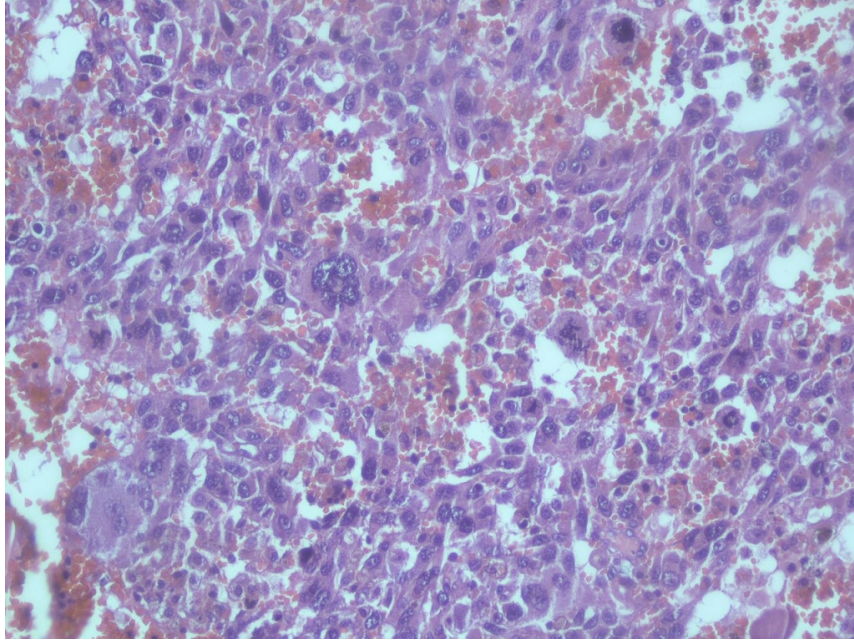
Hastaya total larenjektomi ve bilateral modifiye radikal boyun diseksiyonu yapıldı. Spesimende larinks dış yüzde sağ sinus priformise uyan bölgede 55x40x30 mm kitle mevcuttu. (Şekil 2)



Şekil 2 : Postoperatif spesmen: Spesimende larinks dış yüzde sağ sinus priformise uyan bölgede 55x40x30 mm kitle mevcuttu.

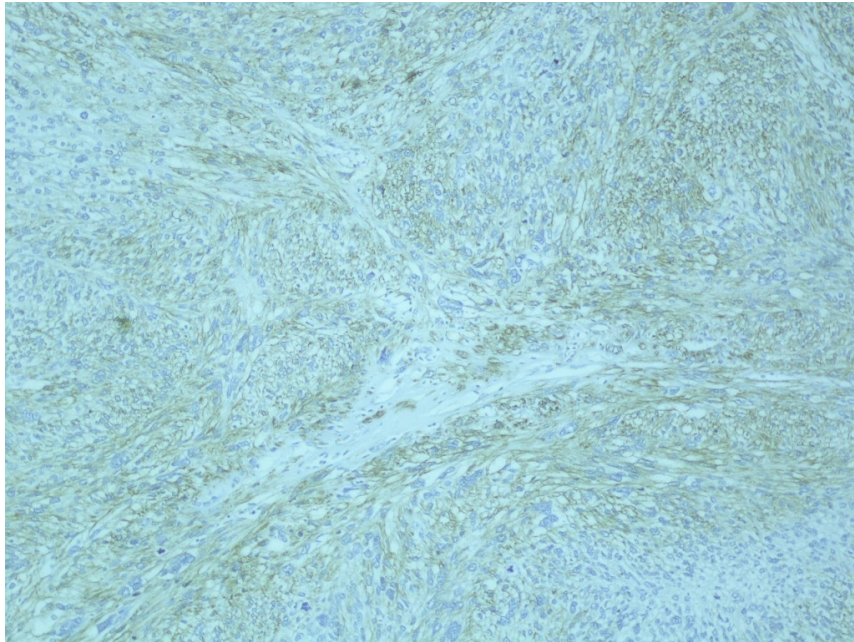
Sağ boyunda 19, sol boyunda 15 adet lenf nodunda reaktif hiperplazi saptandı. Cerrahi sınırlar negatifti.

Patolojik incelemede fasikül ve storiform şeklinde düzenlenmiş iğsi tümör hücreleri görüldü. Tümör hücreleri bol mitoz ile pleomorfikti. (Şekil 3)



Şekil 3 : Multinükleer dev hücreler , atipi ve mitoz (Hex400)

İmmünohistokimyasal boyama yapıldı; smooth muscle aktin(SMA), desmin, pozitif bulunurken , S-100 protein, antihuman cytokeratin, negatif bulundu. (Şekil 4)



Şekil 4 : SMA pozitifliği (immünohistokimyasal boyama)

Yüksek gradeli pleomorfik tipte leiomyosarkom tanısı geldi. Hastanın 6. aydaki kontrolünde bir sorunla karşılaşılmadı.

Tartışma

Tüm vücuttaki leiomyosarkomaların % 3'ü baş-boyun bölgesinde görülür. Baş- boyun bölgesinde en sık paranasal sinüsler, skalp, servikal özafagus ve çenede görülür [1]. Larinks tümörlerinin de %1'inden azını oluşturur [2]. Literatürde sadece 50 vaka sunulmuştur. Nadir görülmesine rağmen kliniği larinks karsinomunu taklit ettiği için tanı koymak zordur ve immünokimyasal çalışma gerektirir.

Leiomyosarkom düz kas hücrelerinden köken alır. Damar duvarlarındaki düz kas hücrelerinden veya yine damar duvarlarındaki pluripotansiyel mezenşimal hücrelerinden geliştikleri ileri sürülmektedir. Supraglottik ve glottik alandan başlar ama nadiren hipofarenkse (sinus priformis) uzanır [1]. %48 glottik,% 32 supraglottik, %6.5 supraglottik- glottik, %6.5 subglottik,%3.5 supraglottik- glottik-subglottik ve %3.5 glottik-subglottik görülür [2]. Bizim vakamızda da sağ vokal kord, epiglot tutulmuş ve kitle sinus priformise uzanmıştı.

Etyolojik faktörler bilinmemektedir. Sigara ve alkolün skuamöz hücreli karsinoma yol açtığı gibi leiomyosarkomlarda bir etken saptanamamıştır [3]. Ancak özellikle immüsuprese hastalarda EBV ve leiomyosarkoma arasında ilişki olduğuna dair raporlar vardır [4]. Riva ve ark yaptığı moleküler araştırmada Leiomyosarkomu olan hastaların 19. Kromozomunda delesyon saptanmıştır [5].

Klinik olarak larinks leiomyosarkomu larengeal karsinomdan ayırmak güçtür. Yutma güçlüğü, ses kısıklığı, ateş, stridor ve öksürük lezyonun yerine bağlı olarak görülür; ağrı ve hassasiyet leiomyosarkomda nadirdir [6]. Yavaş büyüyen, ağrısız kitle olarak karşımıza çıkar. Ses kısıklığı en sık şikayettir . Bizim olgumuzda olduğu gibi literatürde de obstrüksiyon nedeni ile acil trakeotomi açılmış, tanı konulmuş olgularda vardır [7]. Baş- boyun leiomyosarkomları nadiren boyun metastazı yaparlar, bizim olgumuzda da lenf nodu metastazı yoktu.

Histopatolojik olarak tanı koymak için immünohistokimyasal boyama yapmak gerekir [5,8]. Histolojik olarak tümör künt uçlu, sigar şekilli hiperkromatik, yer yer şişkin nükleusa sahip hücreleri birbiriyle kesişen demetler oluşturan bir yapıdır. Desmin , vimentin , aktin ve miyogloblin immünohistokimyasal tanıda yardımcı olur . Vimentin, desmin düz kas aktin pozitif saptanırken, sitokeratin, S-100 negatif saptanır [8,9]. Elektron mikroskopisinde sitoplazmik yoğun organları, micr- opinositotik veziküller ve kısmen süresiz bazal lamina ile intrasitoplazmik mikrofilament demetleri görülür.

Bilgisayarlı tomografi (BT) ve magnetic rezonans (MR) görüntülemeler tümörün tutulum alanları, uzanımı ve boyundaki lenf nodları hakkında bilgi verirler. Larinks leiomyosarkomu nadir görüldüğü için tedavisi hakkında ortak bir konsesyus yoktur. Abbas ark tümörün geniş cerrahi sınırlar ile çıkarılmasını önermiştir [9]. Tümör hücreleri ve uydu lezyonlar psödokapsülü aşabileceğinden eksizyon marjı her yöne en az 1 cm olmalıdır.

Literatürde rapor edilen 41 larinks leiomyosarkoma olgusundan 34 'ü lokalize hastalıktı. Sadece 3 olguda lenf nodu metastazı mevcuttu. Bir olguda aynı zamanda uzak metastaz saptanmıştı. Bu üç olguya radikal boyun diseksiyonu yapılmıştı. Boyun diseksiyonu yapılmayan % 10 hastada geç dönemde lenf nodu metastazı gelişmişti [6]. Erken evrede yakalanan vakalarda endolaringeal yaklaşım ve parsiyel larenjektomi uygulanabilir. Lokal rekürrens %35-50 oranında görülmüştür . Ancak genel yaklaşım total larenjektomidir [1,3]. Biz de lokal rekürrens oranının yüksek olması ; rekürrens ve boyun metastazlarının prognoz üzerine etkisinden dolayı boyun diseksiyonu yapmayı tercih ettik.

Baş- boyun leiomyosarkomlarına preoperatif veya postoperatif radyoterapinin sonuçları tartışmalıdır. Preoperatif radyoterapi potansiyel avantajlarından cerrahiye kolaylaştırabilir. Radyoterapiye; rekürrens görüldüğünde veya reziduel hastalık varlığında başvurulabilir. Primer tedavide radyoterapi etkisi düşüktür [10]. Kemoterapinin leiomyosarkom tedavisinde sınırlı bir etkisi vardır.

Literatürde baş- boyun leiomyosarkomlarda rekürrens oranı % 30-50 verilmiştir. Rekürrens açısından uzun dönem takip edilmeleri gerekir.

Larinks leiomyosarkomları nadir görülür ; orta veya yüksek dereceli ve agresif olma eğilimindedirler. Bu lezyonların varlığını bilmek ve önceden tahmin ederek; erken tanı ve tedaviyi planlamak hastaların yaşam süre ve kalitesinin artmasını sağlayacaktır.

Kaynaklar

1. Goda JS, Saravanan K, Vashistha RK, Kumar V, Gupta AK. Leiomyosarcoma of the larynx: A case report and review of the literature. *Ear Nose Throat J* 2008;87(5): 283-7.
2. Khadivi E, Taziky M, Jafarian AH, Nasserli Sadr M. Laryngeal leiomyosarcoma, a case report and review of articles. *Iran Otorhinolaryngol* 2013; 25(73): 253-8.
3. Gupta A, Kohli P. Leiomyosarcoma of larynx A case report. *Indian J Otolaryngol Head neck Surg* 2007;59 (4): 374-6.
4. Darouassi Y, Bouaity B, Zalagh M, Rimani M, Abrouq A, Azendour B. Laryngeal leiomyosarcoma. *B-ENT*; 2005 (3): 145- 9.
5. Fusconi M, Magliulo G, Pizzuti A, Ceccarini C, Soldo P, Vincentiis M. Leiomyosarcoma of the larynx: case report with pathologic and surgical considerations. *J Otolaryngol* 2002 Dec; 31(6): 393-6.
6. Yadav J, Bakshi J, Chouhan M, Modi R. Head and neck leiomyosarcoma. *Indian J Otolaryngol. Head Neck Surg.* July 2013; 65 (Suppl 1): S1-S5.
7. Kainuma K, Kikukawa M, Itoh T, Osawa M, Watanabe M. Leiomyosarcoma of the larynx: emergency tracheostomy. *J Laryngol Otol.* 2001 Jul 115(7): 570-572.
8. Marioni G, Staffieri C, Marino F, Staffieri A. Leiomyosarcoma of the larynx: critical analysis of the diagnosis role played by immunohistochemistry. *Am J of Otolaryngol* 2005 May-June 26(3): 201-6.
9. Abbas A, Ikram M, Yaqoob N. Leiomyosarcoma of the larynx: A case report. *Ear nose Throat J* July 2005 ; 84(7): 435-6.
10. Paczona R, Jori J, Tiszlavicz L, Czigner J. Leiomyosarcoma of the larynx. Review of the literature and report of two cases. *Ann Otol Rhinol Laryngol* 1999 Jul (7pt 1): 677-682.