

DEV KONKA BÜLLOZA MUKOPIYOSELİ

Rinoloji

Başvuru: 01.06.2016

Kabul: 29.12.2016

Yayın: 29.12.2016

Nurdoğan Ata¹, Tahir Bülbül², Abdullah Demirkan²¹ KTO Karatay Üniversitesi Tıp Fakültesi, Medicana Konya Hastanesi
² Gaziantep 25 Aralık Devlet Hastanesi

Özet

DEV KONKA BÜLLOZA MUKOPIYOSELİ

Konka bülloza orta konkanın en sık rastlanılan anatomik varyasyonudur. Nadiren alt ve üst konkalarda pnömatizasyon görülebilir. Genellikle asemptomatik olmakla birlikte burun tıkanıklığı, baş ağrısı ve osteomeatal komplekste tıkanıklığa neden olarak sinüzite neden olabilirler. Konka bülloza içinde piyosel, miçetoma ve polip gelişimi nadiren görülebilir. Bülloz orta konkanın mukosilyer transportunun engellenmesi sonucu mukosel gelişebilir ve mukoselin enfekte olması ile konka bülloza mukopiyoseli oluşabilmektedir. Bu vaka sunumunda tek taraflı burun tıkanıklığına ve baş ağrısına neden olan dev orta konka mukopiyoseli sunulmuştur.

Anahtar kelimeler: Nazal obstruksiyon, Konka bülloza, Piyosel

Abstract

GIANT CONCHA BULLOSA MUCOPYOCELE

Concha bullosa is the most common anatomic variant of the middle turbinate. Concha bullosa involving inferior and superior turbinate are rare. Clinically, concha bullosa presents usually asymptomatic but it can cause nasal obstruction, headache, obstruction of ostiomeatal complex and lead to sinusitis. Occurrence of pyosel, mycetoma and polyp inside the concha bullosa are rare. Obstruction of the concha bullosa mucociliary transport can lead to the development of a mucocoele and, in the event of a secondary infection, a mucopyocele. We report a case of a large concha bullosa mucopyocele causing unilateral nasal obstruction and headache.

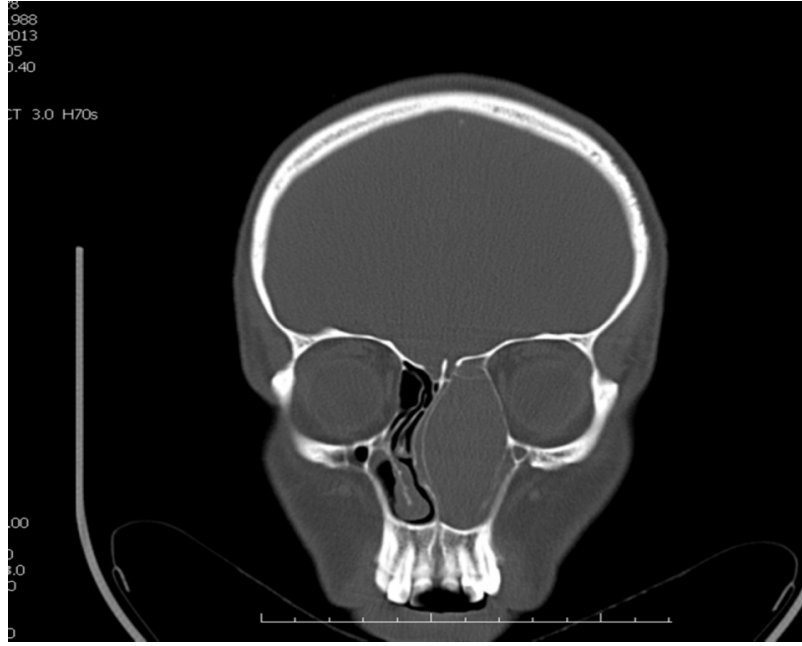
Keywords: Nasal obstruction, Concha bullosa, Pyocele

Giriş

Konka bülloza terimi orta konka için kullanılmakla birlikte nadiren üst ve alt konkalarda da rastlanılmaktadır [1,2]. Konka büllozaların çoğu klinik olarak bulgu vermemekte ve rastlantısal olarak görüntüleme tekniklerinde saptanmaktadır. Ancak geniş konka büllozalar baş ağrısı, sinüs drenaj bozukluğu ve nazal obstruksiyona neden olabilir [3]. Bülloz orta konkanın mukosilyer transportu frontal resese yada lateral sinüs yoluyla orta meatusa olmaktadır. Konka bülloza drenajı engellenirse mukosel gelişmektedir. Mukoselin sekonder enfeksiyonu ile mukopiyosel oluşur. Konka bülloza mukopiyoseli oldukça nadir görülmektedir [4].

Olgu Sunumu

Kırk bir yaşında bayan hasta kliniğimize sol tarafta burun tıkanıklığı ve baş ağrısı şikayeti ile başvurdu. Hikayesinden son 1 yıldır aynı şikayetlerle birkaç kez sinüzit ve alerjik rinit tedavisi aldığı belirlendi. Anterior rinoskopik muayenesinde septumun sağa deviye olduğu izlendi. Sol nazal kavite de ise alt konka ön ucuna kadar uzanan kitle görüldü. Paranasal BT görüntülemesinde sol nazal kaviteyi tamamen dolduran septumu sağa iten ince kemik lamelle sınırlı sıvı yada yumuşak doku kitlesini düşündüren lezyon görüldü (Şekil 1). Kesitler takip edildiğinde lezyonun orta konka kaynaklı olduğu ve sol orbita medial duvarı ile temasta olduğu izlendi.



Şekil 1 : Olguya ait paranazal BT kesitinde sol nazal kaviteyi tamamen doldurup septumu iten kitle görüntüsü.

Hastanın epifora, diplopi, göz hareket kısıtlılığı yada görme ile ilgili şikayeti yoktu. Hastanın anamnezinde yabancı cisim öyküsü, travma ve cerrahi yoktu. Klinik ve radyolojik bulgular sonucu konka bülloza piyoseli ön tanısı ile endoskopik konka bülloza rezeksiyonu planlanarak hasta genel anestezi altında operasyona alındı. Sıfır derece teleskop eşliğinde kitlenin nazal meatusa uzanan kısmına 15 numara bistürü ile insizyon yapıldı. İnsizyon yapılar yapılmaz püü drene oldu. Yoğun içerikli püü boşaltıldıktan sonra orta konka posteriora doğru itilerek yapışma yeri bulundu. Konka kemik yapısının incelendiği ve yumuşak kıvamda olduğu görüldü. Orta konkanın laterali çıkarıldı ancak orta konka ileri düzeyde genişlediği için kalan medial kısmında nazal pasajı doldurduğu görüldü. Yeterli nazal pasaj açıklığının sağlanabilmesi için orta konka medial bakiyesinin inferior kısmı parsiyel rezeke edildi. Nazal kavite serum fizyolojikle yıkandıktan sonra merosel tampon kondu. Merosel tampon postoperatif ikinci gün alındı. Hastaya 7 günlük amoksisilin/klavunat tedavisi düzenlendi ve serum fizyolojikle nazal lavaj önerildi. Takiplerde komplikasyon görülmedi. Postoperatif 18. ayda hasta şikayetsiz ve nüksüz izlendi. Hasta son 1 yılda takipten çıkmıştır.

Tartışma

Orta konkanın havalı bir boşluk halinde büyümesi konka bulloza olarak tanımlanmaktadır. Konka bulloza, burun içerisinde en sık rastlanılan anatomik varyasyonlardan biridir. Hava ile dolu olan konkal boşluğun aerasyonunun bozulması sonrası enfeksiyonlar meydana gelebilir [5]. Bülloz orta konka içinde oluşan ve kapalı kavite haline gelen enfeksiyonlar orta konkanın büyümesine, orta meatusta tıkanıklığa ve sinüzite yol açabilir. Piyosel formasyonunda orta konkanın aşırı büyümesi septumda itilmeye neden olabilir. Ayrıca piyosele bağlı olarak konkada lokal kemik destrüksiyonu gelişebilir. Bölgesel lenfositlerce fibroblastların stimülasyonu sonucu kemik rezorbsiyonuna yol açan bazı faktörler salınır. Lokal kemik rezorbsiyonu piyoselin büyümesini daha da hızlandırır. Büyüyen konka bülloza piyoseli çevre dokulara doğru genişleyip komplikasyonlara neden olabilir [6]. Bizim olgumuzda sol konka bülloza mukopiyoseli nedeniyle septum sağa doğru itilmişti. Konka piyoselini çevreleyen konka kemiğinde de incelme oluşmuştu.

Konka bülloza mukopiyoselinde semptomlar konkada genişlemeye bağlı orta meatusta tıkanıklığa bağlı görülmektedir. Baş ağrısı, göz ağrısı, burun akıntısı, postnazal akıntı, burun tıkanıklığı, koku alma bozuklukları en

sık görülen semptomlardır [7]. Bizim olgumuzda ana semptomlar burun tıkanıklığı ve baş ağrısıydı.

Anterior rinoskopi ve endoskopik muayenede konka bulloza piyoselleri konkal kitle şeklinde izlenirler. Paranasal BT inceleme sinüs ve konka patolojileri hakkında daha değerli bilgiler verebilmektedir. Piyosellerin kesin tanısı endoskopi eşliğinde kitlenin çıkarılıp histopatolojik incelenmesi ile olmaktadır [8]. Ayrıca cerrahi sırasında kitle içinden enfekte materyal boşalması mukopiyosel tanısını desteklemektedir [9]. Bizim olgumuzda da cerrahi sırasında yoğun enfekte içerik boşalmıştı.

Konka bülloza piyoseline bağlı sinüzit, subdural empiyem ve orbital komplikasyonlar bildirilmiştir [10]. Bu nedenle cerrahi tedavi edilmesi komplikasyonlardan kaçınmak ve semptomları gidermek için gerekmektedir. Konka bülloza mukopiyoseli tedavisi endoskopik olarak dört farklı yöntem ile yapılabilmektedir. Literatürde lateral çıkarım, medial çıkarım, ezme ve transvers eksizyon tariflenmiştir [11]. Sunulan olguda enfekte püy içeren mukopiyosel nedeniyle oldukça genişleyen ve kemik yapısı değişikliğe uğrayan orta konkanın inferior kısmı eksize edilmiştir.

Sonuç olarak konka bülloza mukopiyoselleri oldukça nadir görülür ancak nazal kitlesi, baş ağrısı ve burun tıkanıklığı olan hastalarda ayırıcı tanıda düşünülmesi gerekmektedir. Nazal endoskopi ve paranasal sinüs BT mukopiyosel tanısını düşündürse kesin tanı için cerrahi eksizyon gerekmektedir.

Kaynaklar

1. Ariyürek OM, Balkancı F, Aydıngöz U, et al. Pneumatized superior turbinate: A common anatomic variation? Surg Radiol Anat. 1996;18:137-9.
2. Clerico DM. Pneumatized superior turbinate as a cause of referred migraine headache. Laryngoscope. 1996;106: 874-9.
3. Marianowski R, Farragi M, Zerah M ,et al. Subdural empyema complicating a concha bullosa pyocele. Int J Pediatr Otorhinolaryngol. 2002;65: 249-52.
4. Cohen SD, Matthews BL. Large concha bullosa mucopyocele replacing the anterior ethmoid sinuses and contiguous with the frontal sinus. Ann Otol Rhinol Laryngol. 2008; 117: 15-17.
5. Okuyucu Ş, Akoğlu E, Dağlı AS. Concha bullosa pyocele. Eur Arch Otorhinolaryngol. 2008; 265: 373-375
6. Toledano A, Herraz C, Mate A, et al. Mucocele of the middle turbinate: a case report. Otolaryngol Head Neck Surg. 2002;126:442-444.
7. Shihada R, Luntz M. A concha bullosa mucopyocele manifesting as migraine headaches: a case report and literature review. Ear Nose Throat J. 2012 May;91(5):E16-8
8. Yellin SA, Weiss MH, O'Malley B, et al. Massive concha bullosa masquerading as an intranasal tumor. Ann Otol Rhinol Laryngol. 1994; 103: 658-9.
9. Bakır S.Dev konka bülloza piyoseli olgusu.Dicle Tıp Derg. 2009; 36: 306-309
10. Bahadır O, Imamoglu M, Bektas D. Massive concha bullosa pyocele with orbital extention. Auris Nasus Larynx. 2006;33:195-198.
11. Cannon CR. Endoscopic management of concha bullosa. Otolaryngol Head Neck Surg 1994; 110: 449-54.

Sunum

22-25 Mayıs 2014 tarihleri arasında Antalya'da gerçekleştirilen 10. Türk Rinoloji Kongresi'nde poster olarak sunulmuştur.