

LARİNKS KONDROSARKOMU: NADİR BİR OLGU SUNUMU

Laringoloji

Başvuru: 30.11.2016

Kabul: 05.01.2017

Yayın: 05.01.2017

Rauf Oğuzhan Kum¹, Deniz Baklacı¹, Yavuz Fuat Yılmaz¹, Müge Özcan¹, Adnan Ünal¹¹ Ankara Numune Eğitim ve Araştırma Hastanesi**Özet****LARİNKS KONDROSARKOMU: NADİR BİR OLGU SUNUMU**

Larinksin kartilajinöz tümörleri oldukça nadir görülürler. Tüm larinks tümörlerinin yaklaşık %1'lik kısmı kartilaj kaynaklı olmakla birlikte, bu tümörler larinksin en sık rastlanan non-epitelyal tümörleridir. En sık görülen malign kartilajinöz larinks tümörü düşük dereceli kondrosarkomdur. Bu tümörlerin en sık yerleşim yeri krikoid kartilajın laringeal yüzeyidir. Prognozları iyidir. İlk tedavi seçeneği cerrahi olup, tümörün büyüklüğüne ve histolojik derecesine göre parsiyel ya da total larenjektomi şeklindedir. Bu makalede krikoid kartilaj kaynaklı kondrosarkom nedeniyle total larenjektomi yapılan hasta literatür eşliğinde olgu olarak sunulmaktadır.

Anahtar kelimeler: Kondrosarkom, krikoid kartilaj, larinks neoplazileri

Abstract**AN UNUSUAL CASE REPORT: LARYNGEAL CHONDROSARCOMA**

Chondrosarcomas of the larynx are rare tumors accounting for about 1% of all laryngeal primary tumors. Low grade chondrosarcomas are the most common malignant cartilaginous tumor of the larynx. They are usually located at the cricoid cartilage. Chondrosarcoma of larynx generally has a good prognosis. Surgery is the first choice of treatment for these tumors. Surgery can be either partial or a total laryngectomy depending on the extension and histological grade of the tumor. In this article we present a patient who underwent total laryngectomy due to a chondrosarcoma originating from the cricoid cartilage. The diagnosis and treatment is discussed in the light of the literature.

Keywords: Chondrosarcoma, Cricoid Cartilage, Laryngeal Neoplasms

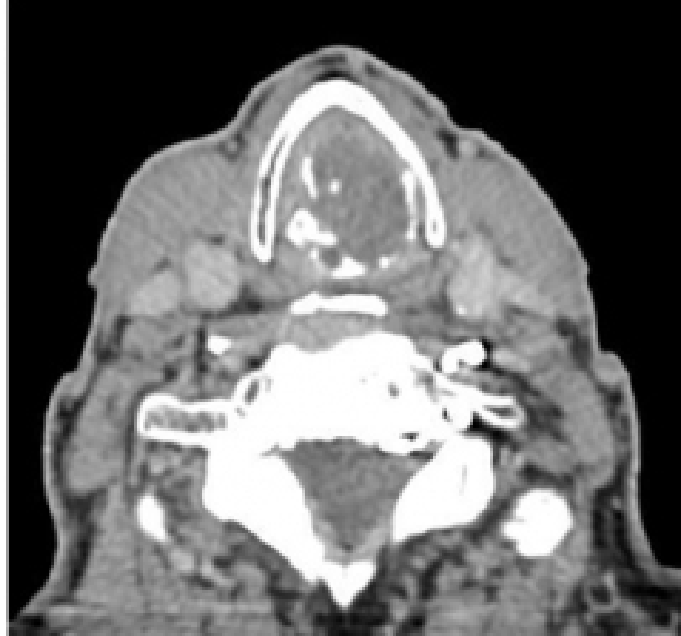Giriş

Larinks kondrosarkomları oldukça nadir görülen tümörlerdir. Larinks kondrosarkomları tüm baş boyun tümörlerinin %0.2'den az bir kısmını, larinks kanserlerinin ise %1'lik bölümünü oluştururlar[1-4]. İlk larinks kondrosarkomu olgusu 1935 yılında New tarafından bildirilmiştir[5]. Larinkste en sık yerleşim gösterdiği yer krikoid kartilajın posterior kesimi olmakla birlikte tiroid kartilaj, aritenoid kartilaj ve epiglot gibi diğer laringeal yapılarda da yerleşim gösterebilmektedir[1, 6]. Hastalığın semptomları tümörün boyutu ve yerleşim yerine göre değişkenlik gösterir. Küçük tümörler asemptomatik iken ilerleyen evrelerde hastalarda disfoni, disfaji, ve dispne görülebilmektedir. Bu yazıda ses kısıklığı ve nefes alma güçlüğü ile kliniğimize başvuran hastada saptanan krikoid kartilaj kaynaklı kondrosarkoma ve tedavisi olgu olarak sunulmuştur.

Olgu Sunumu

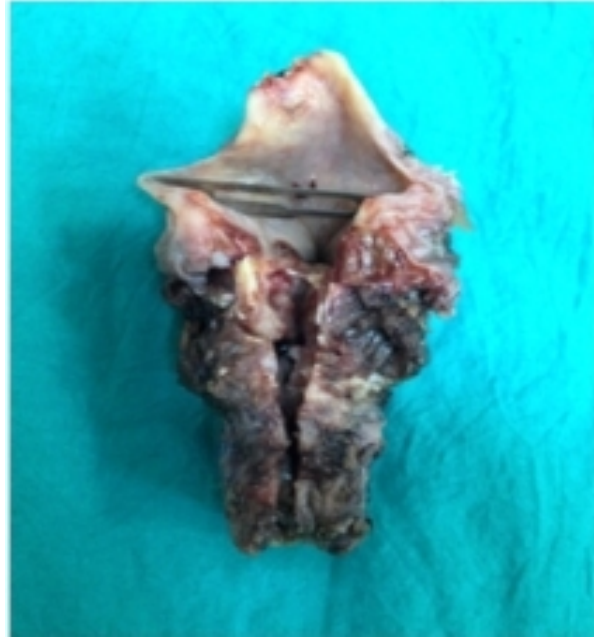Seksen yaşında erkek hasta yaklaşık üç yıldır olan nefes alma güçlüğü ve buna eşlik eden ses kısıklığı ve hemoptizi şikayeti ile polikliniğimize başvurdu. İki yıl önce benzer şikayetlerle kliniğimizde değerlendirilen hastaya larinkste kitle ön tanısıyla direkt laringoskopi ve biyopsi yapılmış, sonucu "Malign kondroid neoplazm" şeklinde raporlanmıştı. Total larenjektomi önerilen hasta tedaviyi kabul etmemişti. Trakeotomi ile takip edilen hastanın son

başvurusunda yapılan fleksibl laringoskopik muayenesinde subglottik alanda lokalize, pembe-kırmızı renkli, hava pasajını ileri derecede kapayan yer yer kanamalı yumuşak doku kitlesi izlendi. Kord vokaller bilateral hareketliydi. Diğer larengeal yapılar doğal izlendi. Boyunda palpabl lenfadenopati izlenmedi. Hastadan boyun ve toraks bilgisayarlı tomografi (BT) ve istendi. Tomografi görüntülerinde krikoid kartilajdan köken alarak yukarıda kord vokaller düzeyine uzanan, rima glottisi ve subglottik alanı oblitere eden, hipodens özellikle içerisinde milimetrik kalsifikasyonların izlendiği kitle lezyonu saptandı (Şekil 1).



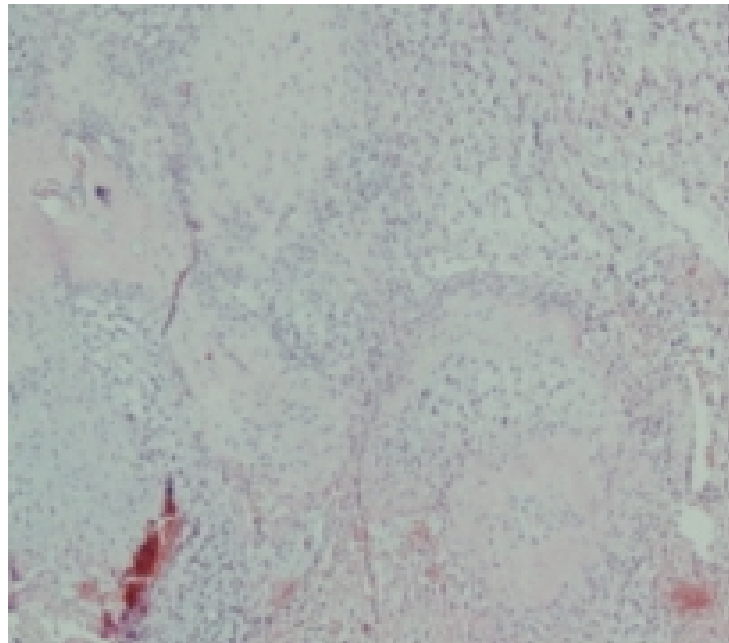
Şekil 1 : Aksiyel bilgisayarlı tomografi kesitinde krikoid kartilaj düzeyinde, kartilajı destrükte eden, içerisinde yer yer kalsifikasyon alanları içere hipodens kitle izlenmekte

Hastaya total larenjektomi planlandı ve uygulandı. Larenjektomi spesmeni incelendiğinde kırmızı renkli, jöle kıvamında olan tümörün superiorda vokal kordların arasından geçerek supraglottik mesafeye uzandığı, glottisi ve subglottik alanı oblitere ederek inferiorda 2. trakeal halkaya kadar ilerlediği görüldü. Krikoid kartilajın ileri derecede destrükte olduğu görüldü (Şekil 2).

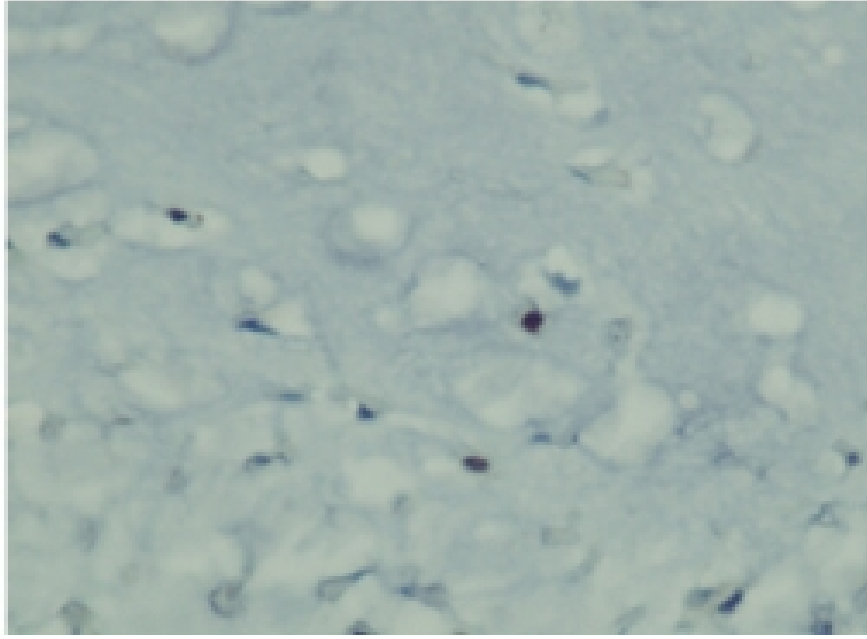


Şekil 2 : Larenjektomi spesmeni

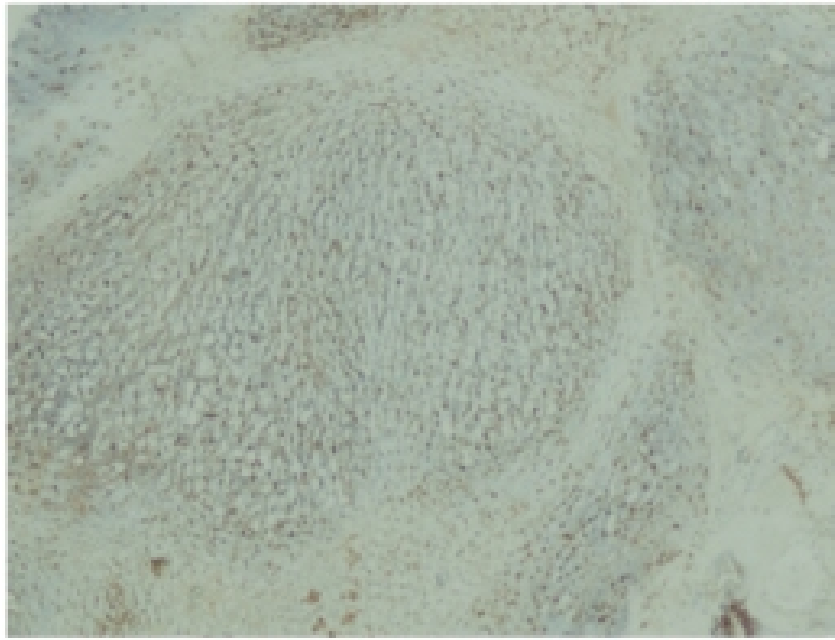
Postoperatif histopatolojik inceleme sonucu "Miksoid kondrosarkoma, Grade 2 ile uyumlu" şeklinde raporlandı. Mikroskopik incelemede H&E boyamada miksoid stroma içerisinde atipik kondrositler, multinükleer kondrositler ve kondroblastlar izlendi (Şekil 3). Tümörün immünohistokimyasal incelemesinde ki67 nükleer boyanma oranı %3-5 olarak bulundu, S100 ile diffüz boyanma gösteren kondroid nodüller izlendi (Şekil 4, 5).



Şekil 3 : HEx40-Miksoid stroma içerisinde atipik kondrositler,multinükleer kondrositler,kondroblastlar



Şekil 4 : Ki67x400-%3-5 oranında nükleer boyanma gösteren ki67 proliferasyon indeksi



Şekil 5 : S100x400-Diffüz boyanma gösteren S100 pozitif kondroid nodüller

Cerrahi sınırların negatif olması ve ekstra larengeal yayılım olmaması nedeniyle hastaya adjuvan tedavi planlanmadı. Hasta postoperatif 8. ayında rekürrens düşündürülen bir bulgu olmadan semptomsuz bir şekilde takip edilmektedir.

Tartışma

Kondrosarkom hiyalin kartilajın yavaş büyüme paterni gösteren malign bir neoplazmıdır. Baş ve boyun kondrosarkomları tüm vücut kondrosarkomlarının %10'luk bir kısmını oluştururlar[7]. Larinks kondrosarkomları genellikle 6 ve 7. dekatlarda ortaya çıkarlar[8]. Erkeklerde kadınlardan üç kat daha fazla görülürler[9]. Laringeal kondrosarkomlar vücudun diğer bölümlerindeki kondrosarkomlara göre daha az agresif özellik gösterirler. Bu tümörler ağrısız ve yavaş büyüme paternine sahip olup, bölgesel ya da uzak metastaz sık gözlenen bir durum değildir[6, 10]. En sık metastaz yeri akciğer ve kemiklerdir.

Etiyolojisi net olmamakla birlikte, servikal-medullar travma ve vertebral instabilitenin tümör gelişimine katkısı olabileceği düşünülmüştür[11]. Ayrıca tekrarlayan laringeal travmalar, teflon enjeksiyonları, radyoterapi ve laringeal kartilajın düzensiz ossifikasyonları da suçlanan nedenler arasındadır[12, 13].

Semptomlar tümör boyutuna göre değişkenlik gösterir. Küçük boyutlu tümörlerde hastalar asemptomatik olabilirken, tümör boyutu arttıkça dispne, disfaji, disfoni, stridor gibi semptomlar gelişebilmektedir. Literatürde laringeal kondrosarkomaya bağlı gelişen vokal kord paralizisi olguları bildirilmiştir[11, 14, 15]. Boyun muayenesinde krikoid kartilaja fikse, yutkunmakla hareketli sert kitle palpe edilebilir. Endoskopik muayene küçük boyutlu tümörlerde tümörün submukozal yerleşim göstermesi nedeniyle normal olarak değerlendirilebilir. Bu nedenle genellikle 3-4 cm'den küçük tümörlerde klinisyenin subglottik bölgede normal mukozanın altında posterior yerleşimli hava pasajına doğru şişkinlik yaratan lezyonlar açısından dikkatli olması gereklidir[16].

Bilgisayarlı tomografi ile hipodens, iyi sınırlı ve kalsifikasyon gösteren, kartilaj destrüksiyonuna yol açan kitle lezyonu görüntülenebilir[12]. Bizim hastamızın BT görüntülemesinde krikoid kartilajda destrüksiyon yapan, kalsifikasyon alanları içeren, hipodens kitle mevcuttu. Manyetik rezonans görüntüleme tümör sınırlarının diğer paralarineal yapılardan ayırımında üstünlük sağlar[16, 17]. F-18 fluorodeoxyglucose-positron emission tomography (FDG-PET) tümör evrelemesinde, metastaz ya da rekürrens belirlenmesinde yardımcı tetkik olarak kullanılabilir[17, 18].

Hastalığın kesin tanısı ancak tümörün histolojik incelemesi sonra konabilir. Histolojik incelemede hiperkromatik nükleusa sahip, pleomorfik görünümlü dev kartilaj hücrelerinin eşlik ettiği hiyalen kartilaj yapısı ortaya çıkmaktadır. Geçmişte kondrosarkomların yanlışlıkla kondroma olarak değerlendirilmesinden dolayı gerçek insidansın bilinmesini güçleştirmektedir[10, 19, 20]. Ayırıcı tanıda kondroma, kordoma, fibrosarkoma, osteosarkoma ve kondroid miksomalar yer almaktadır.

Laringeal kondrosarkomalar 1943 yılında Lichtenstein ve Jaffe tarafından histolojik diferansiyasyon derecesine göre (mitotik indeks, sellülarite ve nükleer boyut) düşük derece (iyi diferansiye), orta derece (orta diferansiye) ve yüksek derece (kötü diferansiye) olmak üzere üç grupta sınıflandırılmıştır. Daha sonraları bu sınıflama Evans tarafından seviye 1, 2, ve 3 olmak üzere güncellenmiştir[21, 22]. Birçok yazar düşük derece kondrosarkomalar ile kondromların ayırımında güçlük çekildiğini belirtmektedir. Bunun nedeni düşük derece tümörlerde mitotik aktivitenin olmaması, küçük nükleusa sahip hücrelerin olması, kondroid intersellüler mesafe ve kalsifikasyon alanlarının fazla olmasına bağlanmaktadır. Lezyonun boyutları diferansiyasyon derecesi hakkında bilgi verebilir. Kondromalar kondrosarkomlara göre daha küçük boyutlara sahiptir. Orta derece tümörler geniş nükleuslu, mikroid intersellüler mesafeye sahip olmaları ve düşük mitotik aktiviteye sahip olmalarından dolayı daha kolay ayırt edilebilmektedir. Yüksek derece tümörler artmış mitotik aktivite ve nükleer atipi gibi özellikleri ile kondromalardan daha kolay ayırt edilebilirler[16, 23, 24].

Larinks kondrosarkomlarının tedavisi cerrahidir[15]. Cerrahi endoskopik ya da açık cerrahi teknikleri içerir. Laringeal fonksiyonlar küçük tümörlerde ve endoskopik yaklaşımla korunabilmektedir. Endoskopik teknik daha çok epiglot ve aretenoid kaynaklı küçük boyutlu tümörlerle sınırlıdır. Yeterli sağlam doku bırakılacak şekilde laringofissür yöntemiyle parsiyel cerrahi uygulanabilir. Krikoid kartilajın sağlam olduğu ya da kısmen tutulu olduğu olgularda suprakrikoid parsiyel larenjektomi uygulanabilir. Büyük boyutlu, çevre dokulara invaze, total rezeksiyonun mümkün olmadığı, rekürrens gösteren, malignansi riski yüksek derece tümörlerde total larenjektomi

uygun tedavi seçeneği olacaktır[15, 16, 18]. Olgumuzda sunulan hastada tümörün tüm larinks kompartmanlarını invaze etmiş olması ve krikoid kartilajın tamamen destrükte olması nedeniyle hastaya total larenjektomi uygulandı.

Tümörün düşük radyosensitivitesinden dolayı radyoterapi primer tedavinin bir parçası değildir. Bu seçenek rekürrens gösteren, yaygın ve ilerlemiş inoperabl olgular için saklanabilir[15, 16, 23]. Kemoterapi hastalığın düşük metastaz olasılığı nedeniyle sık olarak uygulanmamaktadır[16, 23].

Literatüre bakıldığında hastalığın rekürrens oranlarının %35-40 arasında olduğu görülmektedir[23]. Rekürrens, ilk tanı ve tedavi sonrası birkaç ay içerisinde gelişebildiği gibi yıllar sonra da gelişebilir. Rekürrens gelişimi açısından risk faktörleri net olarak tanımlanmamış olsa da tümörün yetersiz eksizyonu ve diferansiyasyon derecesinin bu konuda etkili olabileceği düşünülmektedir. Düşük dereceli kondrosarkomlarda nihai sonuçlar oldukça iyidir. Sadece bir çalışmada 60 yaş üzerindeki hastalarda toplam yaşam süresinde azalma gösterilmiştir[3]. Bunun dışında yaş ve cinsiyet açısından eşleştirilmiş gruplarda toplam yaşam beklentisi açısından fark yoktur. Yüksek dereceli kondrosarkomlarda bunun tam tersi bir durum karşımıza çıkmaktadır. Özellikler indifferansiye kondrosarkomlar erken yaşta ve akciğere metastaz eğilimi gösterirler[25-27].

Sonuç

Larinks kondrosarkomları nadir görülen, yavaş ilerleyen tümörlerdir. İleri yaşta ve erkek hastalarda laringoskopik muayenede subglottik alanda, posteriorda, submukozal yerleşim gösteren, düzgün yüzeyli kitlelerde larinks kondrosarkomu akla gelmelidir. Bizim olgumuzda boyutlarından dolayı tümörün konservatif yöntemlerle tamamen eksizyonu mümkün olmadığından hastaya total larenjektomi uygulandı. Rekürrenslerin ve uzak metastazların erken saptanması açısından uzun dönem takip önemlidir.

Kaynaklar

1. Burggraaff, B.A. and G.S. Weinstein, Chondrosarcoma of the larynx. *Ann Otol Rhinol Laryngol*, 1992. 101(2 Pt 1): p. 183-4.
2. Lewis, J.E., K.D. Olsen, and C.Y. Inwards, Cartilaginous tumors of the larynx: clinicopathologic review of 47 cases. *Ann Otol Rhinol Laryngol*, 1997. 106(2): p. 94-100.
3. Thompson, L.D. and F.H. Gannon, Chondrosarcoma of the larynx: a clinicopathologic study of 111 cases with a review of the literature. *Am J Surg Pathol*, 2002. 26(7): p. 836-51.
4. Said, S., et al., Clear cell chondrosarcoma of the larynx. *Otolaryngol Head Neck Surg*, 2001. 125(1): p. 107-8.
5. GB, N., Sarcoma of the larynx. *Arch Otolaryngol*, 1935(21): p. 648-652.
6. Ferlito, A., et al., Chondrosarcoma of the larynx: review of the literature and report of three cases. *Am J Otolaryngol*, 1984. 5(5): p. 350-9.
7. Bathala, S., et al., Chondrosarcoma of larynx: review of literature and clinical experience. *J Laryngol Otol*, 2008. 122(10): p. 1127-9.
8. Neis, P.R., M.F. McMahon, and C.W. Norris, Cartilaginous tumors of the trachea and larynx. *Ann Otol Rhinol Laryngol*, 1989. 98(1 Pt 1): p. 31-6.
9. Melo GM, C.T., Cherobin GB, Tavares TV, Gajo JL, Condromade cartilagem cricoide. *Arq Int Otorrinolarinol.*, 2008(12): p. 591-5.
10. Ferlito, A., The World Health Organization's revised classification of tumours of the larynx, hypopharynx, and trachea. *Ann Otol Rhinol Laryngol*, 1993. 102(9): p. 666-9.
11. Glaubiger, D.L., et al., Chondrosarcoma of the larynx after radiation treatment for vocal cord cancer. *Cancer*, 1991. 68(8): p. 1828-31.
12. Wang, S.J., et al., Chondroid tumors of the larynx: computed tomography findings. *Am J Otolaryngol*,

1999. 20(6): p. 379-82.
13. Nicolai, P., et al., Laryngeal chondrosarcoma: incidence, pathology, biological behavior, and treatment. *Ann Otol Rhinol Laryngol*, 1990. 99(7 Pt 1): p. 515-23.
 14. Leonetti, J.P., et al., Laryngeal chondrosarcoma as a late-appearing cause of "idiopathic" vocal cord paralysis. *Otolaryngol Head Neck Surg*, 1987. 97(4): p. 391-5.
 15. Policarpo, M., et al., Chondrosarcoma of the larynx: a case report. *Acta Otorhinolaryngol Ital*, 2008. 28(1): p. 38-41.
 16. Campos GG, H.L., Araujo ML, Mello PP, Mello LFP, Condrossarcoma laringeo, relato de caso e revisao de literature. *Rev Bras Otorrinolaringol.* , 2004. 70: p. 823-6.
 17. Tachino, H., et al., A low-grade chondrosarcoma presenting as an unusual cervical mass in the hyoid bone: a case report. *J Med Case Rep*, 2012. 6: p. 21.
 18. Aoki, J., et al., FDG-PET in differential diagnosis and grading of chondrosarcomas. *J Comput Assist Tomogr*, 1999. 23(4): p. 603-8.
 19. Rinaggio, J., D. Duffey, and H.S. McGuff, Dedifferentiated chondrosarcoma of the larynx. *Oral Surg Oral Med Oral Pathol Oral Radiol Endod*, 2004. 97(3): p. 369-75.
 20. Koka, V.N., et al., Chondrosarcoma of the larynx. *J Laryngol Otol*, 1995. 109(2): p. 168-70.
 21. Lichtenstein, L. and H.L. Jaffe, Chondrosarcoma of Bone. *Am J Pathol*, 1943. 19(4): p. 553-89.
 22. Evans, H.L., A.G. Ayala, and M.M. Romsdahl, Prognostic factors in chondrosarcoma of bone: a clinicopathologic analysis with emphasis on histologic grading. *Cancer*, 1977. 40(2): p. 818-31.
 23. Buda, I., et al., Chondrosarcoma of the larynx. *Isr Med Assoc J*, 2012. 14(11): p. 681-4.
 24. Tastekin, E., et al., Laryngeal chondroma: a rare diagnosis in this localization. *Case Rep Pathol*, 2011. 2011: p. 852396.
 25. Tiwari, R., H. Mahieu, and G. Snow, Long-term results of organ preservation in chondrosarcoma of the cricoid. *Eur Arch Otorhinolaryngol*, 1999. 256(6): p. 271-6.
 26. Rinaldo, A., D.J. Howard, and A. Ferlito, Laryngeal chondrosarcoma: a 24-year experience at the Royal National Throat, Nose and Ear Hospital. *Acta Otolaryngol*, 2000. 120(6): p. 680-8.
 27. Jones, D.A., et al., Cartilaginous tumours of the larynx. *J Otolaryngol*, 2003. 32(5): p. 332-7.

Sunum

Bu makale 7-9 Nisan 2016 tarihleri arasında Ankara'da düzenlenen Uluslararası Kulak Burun Boğaz ve Baş Boyun Cerrahisi Kongresi'nde poster olarak sunulmuştur.