

# TEK TARAFLI İDİYOPATİK GEÇİCİ İZOLE HİPOGLOSSAL SİNİR FELCİ

Baş Boyun Cerrahisi

Başvuru: 11.02.2018

Kabul: 05.07.2018

Yayın: 05.07.2018

Remzi Tınazlı<sup>1</sup>, Eda Tuna Yalçınazan<sup>1</sup>, Hasan Şafakoğulları<sup>2</sup>, Kadir Çağdaş Kazıkdaş<sup>1</sup>, Mustafa Asım Şafak<sup>1</sup>

<sup>1</sup> Yakın Doğu Üniversitesi Tıp Fakültesi<sup>2</sup> Yakın Doğu Üniversitesi

## Özet

### TEK TARAFLI İDİYOPATİK GEÇİCİ İZOLE HİPOGLOSSAL SİNİR FELCİ

Tek taraflı idiyopatik geçici izole hipoglossal sinir felci çok nadir görülen bir sağlık problemidir. Genellikle tümör, travma, inme, multipıl skleroz gibi başka hastalıklara sekonder gelişir ve diğer kranial sinir tutulumları ile birlikte görülür. Ani başlayan dilde uyuşma hissi, dilini sağa hareket ettirememesi, konuşurken ve yemek yerken zorlanma şikayetleri ile gelen 64 yaşındaki kadın hasta yaklaşık 18 ay boyunca takip edildi. Ayrıntılı KBB, nöroloji, göz, ve romatoloji muayenelerinde, laboratuvar testlerinde ve baş-boyun ileri radyolojik incelemelerinde herhangi bir patoloji saptanmadı. Hastaya orta doz kısa süreli, oral steroid dışında spesifik bir tedavi uygulanmadı. Hastanın semptomları birinci aydan itibaren düzelmeye başladı ve 12. ayın sonunda tamamen iyileşti. Bu bulgularla hastaya idiyopatik izole geçici hipoglossal sinir felci tanısı kondu. Bu sunumda tanı takip ve tedavisinde, multidisipliner bir bakış açısı gerektiren ve çok nadir görülen vaka literatür eşliğinde tartışıldı.

**Anahtar kelimeler:** Hipoglossal, Felç, Geçici, İdiyopatik

## Abstract

### UNILATERAL IDIOPATIC TRANSIENT ISOLATED HYPOGLOSSAL NERVE PALSY

Unilateral idiopathic transient isolated hypoglossal nerve palsy is a very rare health problem. It usually develops secondary to other diseases such as tumor, trauma, stroke, and multiple sclerosis and associated with other cranial nerve involvements. A 64-year-old woman, with a complaint of sudden onset of numbness in the tongue, inability to move the tongue to the right, difficulty in eating and talking was followed for about 18 months. No pathology was found in detailed ENT, neurology, ophthalmology, and rheumatology examinations, laboratory tests, and head and neck radiological examinations. The patient did not receive any specific treatment other than mid-dose, short-term oral steroids. The symptoms of the patient began to recover from the first month and full recovery at the end of the 12th month. With these findings, the patient was diagnosed as idiopathic isolated hypoglossal nerve paralysis. In this report, a very rare case, which requiring a multidisciplinary perspective for diagnosis, follow up and treatment has been discussed in the context of the literature.

**Keywords:** Hypoglossal, Paralysis, Transient, Idiopathic

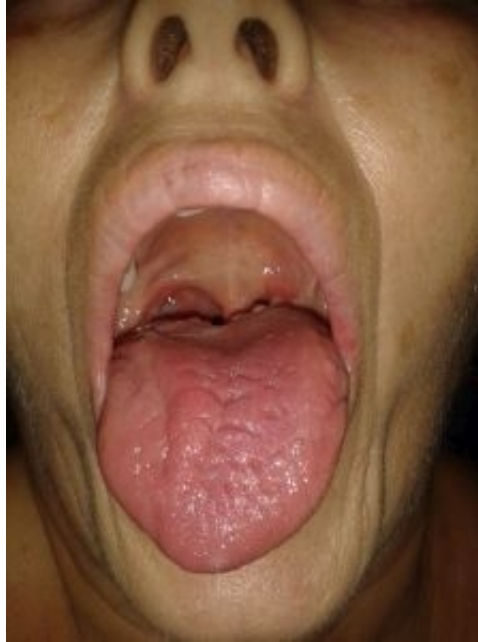## Giriş

Tek başına hipoglossal (XII. sinir) sinir felci nadir görülen nörolojik bir problemdir. Genellikle bir dizi hastalıklara sekonder ortaya çıkar ve diğer kranial sinirlerde de tutulum gerçekleşir. Gerçekten de hipoglossal sinir, tek başına değerlendirilmek yerine genellikle son 4 kranial sinirle birlikte değerlendirilir. Bu yüzden hipoglossal sinir felci nedenleri araştırılırken olası diğer hastalıkların tümü ekarte edildikten sonra geçici idiyopatik izole hipoglossal sinir felci tanısı konulmalıdır. Tek taraflı hipoglossal sinir felci etyolojisinde, idiyopatik olma olasılığı yaklaşık %3 oranında iken, bilinen tümörler %49, travma %12, inme %6, histeri %6, cerrahi %5, multiple

skleroz %5, enfeksiyon %4 ve Guillain-Barre nöropatisi ise %4 oranlarında görülmektedir. Bu sunumda nadir görülen bu durumun tanı, takip ve tedavisini yönetmekteki hassasiyetleri literatür eşliğinde tartışarak, konuya verilmesi gereken önem üzerinde duruldu.

## Olgu Sunumu

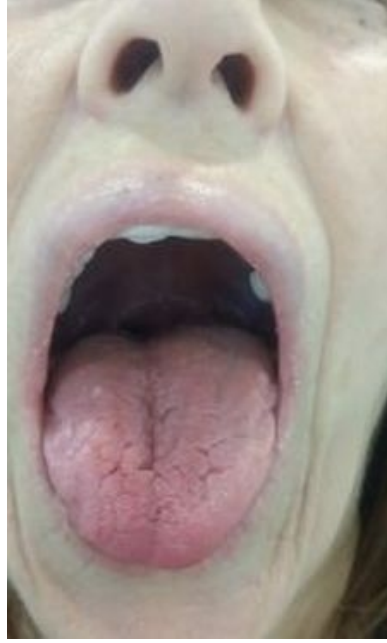64 yaşındaki kadın hasta, ani başlayan dilde uyuşma hissi, dilini sağa hareket ettirememesi, konuşurken ve yemek yerken zorlanma yakınmaları ile polikliniğimize başvurdu. Hikayesinde son 1-2 aydır ara ara kısa süreli dilde uyuşma ve son 1 yıldır boynunun arka tarafından başlayıp başının her iki tarafına yayılan baş ağrıları vardı. Sigara ve alkol kullanım öyküsü olmayan hastanın öz geçmişinde, 9 yaşında sol bacağından osteomyelit ameliyatı, 15 yıl önce düşmeye bağlı boyun ve belinde kayma ve 13 yıl önce bir baş dönmesi atağı hikayesi vardı. Yapılan KBB muayenesinde dilini sağa hareket ettiremediği, dilde fasikülasyon, konuşmada bozukluk olduğu saptandı. Dil hareketlerindeki kısıtlamadan dolayı çiğnemede zorluklar, zaman zaman yemek yerken öksürük ve yutma zorluğu vardı. İlerleyen günlerde sağ dilde atrofik görünüm de gözlemlendi (Şekil 1).



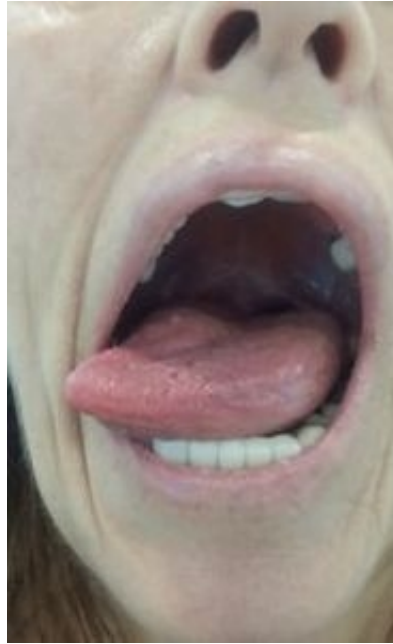
**Şekil 1** : Dil sağa hareket edemiyor ve dilin sağ yarısında atrofi başlamış.

Yapılan nörolojik muayenede diğer kranial sinirlerde veya santral sinir sisteminde herhangi bir sorun yoktu. Kranial ve boyun MRI'nda, boyun doppler USG'de, hematolojik, biyokimyasal, ve enfeksiyöz testlerde patolojik bir bulguya rastlanmadı. Ayrıca göz ve romatoloji muayenelerinde ve tetkiklerinde bir patoloji görülmedi.

Hasta bu bulgularla polikliniğimizde takibe alındı. Bir hafta süre ile orta doz (30mg/ gün metilprednizolon) steroid oral yoldan verildi. Onsekiz ay boyunca hasta önceleri ayda bir, altıncı ayın sonunda üç ayda bir kontrole çağrıldı. Bu takiplerde birinci ayda dil hareketlerinin düzelmeye başladığı, her kontrolde iyileşmenin arttığı görüldü. Dil hareketleri ve atrofisinin altı ayda tama yakın iyileştiği, bir yılın sonunda ise normale geldiği gözlemlendi. Eş zamanlı olarak konuşmadaki (artikülasyon) ve yemek yerken olan zorlanmalar da birinci yılın sonunda tamamen düzelmisti (Şekil 2 ve 3).



Şekil 2 : Dilin sağındaki atrofi düzelmiş



Şekil 3 : Dil sağa hareket edebiliyor.

## Tartışma

İzole tek taraflı idiyopatik felç görülme sıklığı III, IV, VI, VII. kranial sinirlerde daha sık iken, XII. kranial sinirde nadirdir. Sınırlı sayıda bildirilen vakaların çoğu kendiliğinden iyileşmektedir [1]. XII. kafa çifti olan hipoglossal sinir dil kaslarının motor innervasyonunu sağlar. Bu sinir, medulla seviyesindeki nükleuslarda, kafa tabanı boyunca intrakranial bölümde veya hipoglossal kanalda ve sonrasındaki ekstrakranial bölümlerden herhangi birinde etkilenebilir. Çoğu vakada altta yatan ciddi bir patoloji vardır. Dikkatli bir anamnez ve araştırma ile malignensi, baş boyun travması, iskemi, vaskülit, nöropati veya enflamatuar lezyonlar gibi bilinen nedenler ekarte edilerek tanı

konur [2]. En sık nedenler malignensi, travma, inme, ve bulber palsidir [3]. Kean'ın 26 yılda gördüğü 8-73 yaş arasındaki 51'i erkek 49'u kadın olmak üzere 100 hipoglossal sinir paralizili vaka serisinin sonuçlarını yayınladığı çalışmasında; 31 vakada sağda, 36 vakada solda, 33 vakada ise bilateral hipoglossal sinir felci (HSF) vardı. Çoğu maling olmak üzere vakaların yarısında neden tümördü (49). Diğer nedenler ise kurşun yaralanmasına bağlı travma (12), inme (6), histeri (6), Multiple Skleroz (6), cerrahi (5), Gullen- Barre nöropatisi (4), enfeksiyon (4) ve idiyopatik (3) idi[4].

Nadir olsa da demiyelinizan hastalıkların erken dönemlerinde de hipoglossal sinir felci olabilir ve bu durumda 5 yılda bir tekrarlayan beyin MRI'ı düşünülmelidir[5]. Bazen, karotid arter ile vertebrobasiller arter arasındaki fetal bağlantıların yetişkin yaşa kadar ulaşması ile persistan hipoglossal arter formu oluşur. Genişlemiş hipoglossal arter dar hipoglossal kanaldaki komşu hipoglossal siniri sıkıştırır ve gelip geçici hipoglossal felçlere neden olabilir[6]. Bu lezyon ancak MR anjiyografi ile tanınabilir. Bu vakada MR anjiyografi yapılmadı ancak çekilen kranial MR da sağ hipoglossal kanalda görülebilen herhangi bir genişleme yoktu. Takiplerde kranial ve boyun MRI'ında, boyun doppler USG' de, hematolojik, biyokimyasal, enfeksiyöz ve romatolojik testlerde patolojik bir bulguya rastlanmaması ayrıca göz, nöroloji ve romatoloji muayenelerinde bir sorun görülmemesi ve hastalığın tedricen iyileşmeye başlaması ve birinci yılın sonunda tamamen iyileşmesi sonucunda hastaya idiyopatik izole geçici hipoglossal sinir felci tanısı kondu.

Çok nadir görülen tek taraflı idiyopatik izole hipoglossal sinir felci, tanı takip ve tedavi için mutidisipliner bir bakış açısı ile ileri tetkik gerektir. Tanı koyabilmek için, hastalar özellikle kafa tabanı olmak üzere detaylı bir şekilde incelenmelidir. Demiyelinizan bir hastalığın ilk bulgusu olabileceği unutulmamalı ve her 5 yılda bir kranial MRI çektirilmelidir. Çoğu idiyopatik vakanın prognozunun iyi olduğu hastaya uygun şekilde anlatılmalı ve hasta rahatlatılmalıdır.

## Kaynaklar

1. K Shikino, K Noda, M Ikusaka Transient Idiopathic Isolated Unilateral Hypoglossal Nerve Palsy, J Gen Intern Med. 2013 Apr; 28(4): 591
2. SV Ahmed, MS Akram. Isolated unilateral idiopathic transient hypoglossal nerve palsy: BMJ case reports, 2014; doi:10.1136/bcr-2014-203930
3. Keane JR. Twelfth-nerve palsy. Analysis of 100 cases. Arch Neurol 1996;53:561-6
4. JH Yoon, KL Cho, HJ Lee, et al. A case of idiopathic isolated hypoglossal nerve palsy in a Korean child Korean J Pediatr. 2011 Dec; 54(12): 515-517
5. Ho MW, Fardy MJ, Crean SJ. Persistent idiopathic unilateral isolated hypoglossal nerve palsy: a case report. Br Dent J 2004;196:205-7
6. Meila D, Wetter A, Brassel F, et al. Intermittent hypoglossal nerve palsy caused by a calcified persistent hypoglossal artery: an uncommon neurovascular compression syndrome. J Neurol Sci 2012;323:248-9

## Sunum

39.Türk Ulusal Kulak Burun Boğaz ve Baş Boyun Cerrahisi Kongresi, 8-12 kasım 2017 Antalya. E poster olarak sunulmuştur.