

## SERVİKAL DEV LİPOM

Baş Boyun Cerrahisi

Başvuru: 02.06.2015

Kabul: 06.08.2015

Yayın: 06.08.2015

Nurdoğan Ata<sup>1</sup>, Ömer Erdur<sup>2</sup>, Gültekin Övet<sup>3</sup>, Mesut Sabri Tezer<sup>4</sup><sup>1</sup> KTO Karatay Üniversitesi Tıp Fakültesi, Medica Konya Hastanesi<sup>2</sup> Selçuk Üniversitesi Tıp Fakültesi<sup>3</sup> Konya Eğitim ve Araştırma Hastanesi<sup>4</sup> Mersin Üniversitesi Tıp Fakültesi

## Özet

## SERVİKAL DEV LİPOM

Lipomlar matür yağ hücrelerinden oluşan benign yumuşak doku neoplazmidir. Vücudun herhangi bir bölgesinde ortaya çıkabilirler. Baş-boyun bölgesinde en sık posterior boyunda görülür. Kozmetik nedenler dışında semptom vermemeleri nedeniyle dev boyutlara ulaşabilirler. Dev lipomlar malign kitlelerle karışabilir. Tedavide kitlenin total çıkarımı yeterlidir ve çok nadiren nüks ederler. Makalemizde boyun sol postero-lateral kısımda, yaklaşık 12 cm boyutunda, boyun ana damarlarında itilmeye yol açan dev lipom olgusunu literatür eşliğinde sunmayı amaçladık.

**Anahtar kelimeler:** Lipom, Boyun, Boyun tümörü, Cerrahi

## Abstract

## GIANT LIPOMA OF THE NECK

Lipomas, benign soft tissue tumors composed of mature fat cells, may occur anywhere in the body but are most frequently seen in the posterior area of the neck. Aside from cosmetics, they are asymptomatic, so they can reach large sizes. These giant lipomas may be confused with malignant tumors. Excision of the total mass is sufficient, and local recurrence is extremely rare. In this case report, we present a giant lipoma 12 cm in length located in the posterolateral portion of the neck and reviewed the literature.

**Keywords:** Lipoma, Neck, Neck tumor, Surgery

## Giriş

Lipomlar benign, kapsüllü yağ dokusu kitleleridir. Tüm mezenşimal neoplazmlar içinde en sık görülen gurubu oluştururlar. İnsidansı yaklaşık olarak 1/1000'dir. Vücutta tüm bölgelerde görülebilirken baş boyun bölgesinde daha nadir görülür [1]. Baş boyun bölgesinde en sık boynun posterior bölgesinde subkutanöz olarak saptanırlar [2]. Lipomlar yavaş büyümeleri nedeniyle genellikle dev boyutlara ulaşmaya kadar asemptomatik seyredir. Boyunda yumuşak lastik kıvamında, mobil, düzgün sınırlı kitle şeklinde gözlenirler.

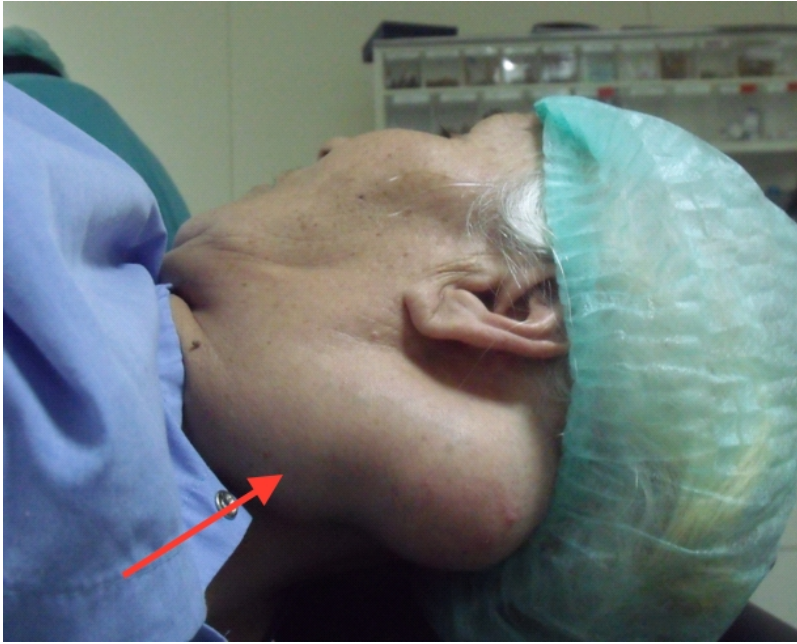Soliter lipomlar kadınlarda daha sık görülür ve tüm lipomların yaklaşık %80'ini oluşturur. Multiple lipomlar erkeklerde daha sık görülür. Lipomlar tüm yaş gruplarında görülebilmesine rağmen 4. ve 6. dekatta insidans artmaktadır. Lipomların yaklaşık %80'i hekime başvurdıkları sırada 5 cm'den küçüktür [3]. Literatürde boyut olarak 10 cm üzerinde olan veya ağırlığı 1000 gr üzerindeki lipomlar dev lipom olarak tariflenir [4]. Cerrahi olarak eksizyon lipomların kesin tedavi yöntemidir. Enükleasyon cerrahisi sonrası rekürrens çok nadirdir.

## Olgu Sunumu

Yaklaşık 10 yıldır boynun sol tarafında ağrısız kitle şikayeti olan 63 yaşında bayan hasta kliniğimize başvurdu. Kitlenin çok yavaş bir şekilde büyüdüğü ve vücudun başka bir bölgesinde şişlik olmadığı öğrenildi. Ayrıca kitleden

akıntı olmadığı ve hiçbir zaman küçülme göstermediği anlaşıldı.

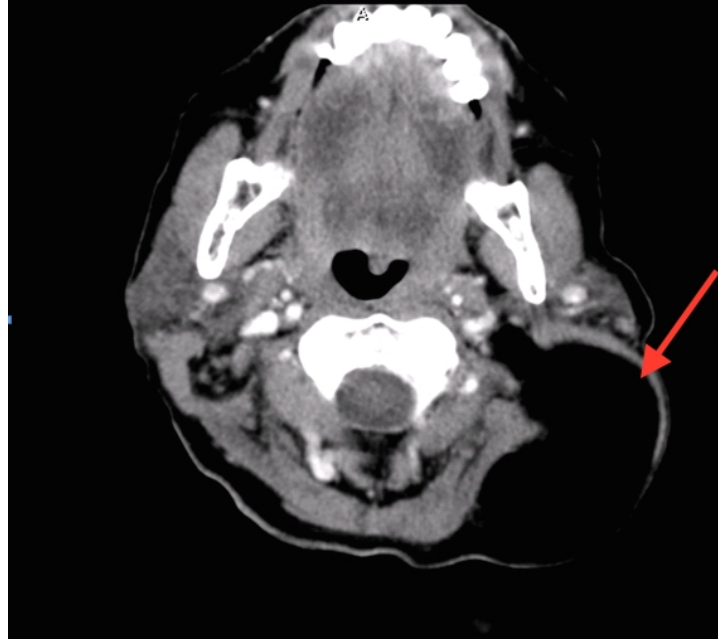
Hastanın yapılan fizik muayenesinde oral, rinolojik ve kulak muayenesinde özellik saptanmazken boyunda, sol oksipital bölgeden başlayarak sol posterolateral bölgeyi tamamen dolduran yumuşak kıvamlı, mobil, hassasiyeti olmayan, yaklaşık 12x7 cm boyutlarında kitle izlendi (Resim 1).Kitleyi örten ciltte kızarıklık, ısı artışı gibi enflamasyon belirtileri yoktu. Boyunun diğer bölgelerinin muayenesinde palpe edilebilen kitle saptanmadı. Hastanın özgeçmiş sorgulamasında geçirilmiş baş-boyun bölgesi operasyonu, travması ve radyoterapi maruziyeti ile boyunda kitle yapabilecek granülatöz hastalık, HIV, otoimmün hastalık gibi sistemik hastalık öyküsü yoktu. Endoskopik nazofarinks ve larinks muayeneleri doğaldı. Boyun ultrasonunda; boyun sol posterior kısımda saçlı bölgeden başlayıp anterior boyuna uzanan, düzgün sınırlı, yağ kıvamında yaklaşık en uzun kısımları 6x10 cm boyutlarında lipom ile uyumlu kitle izlendi.



**Resim 1**

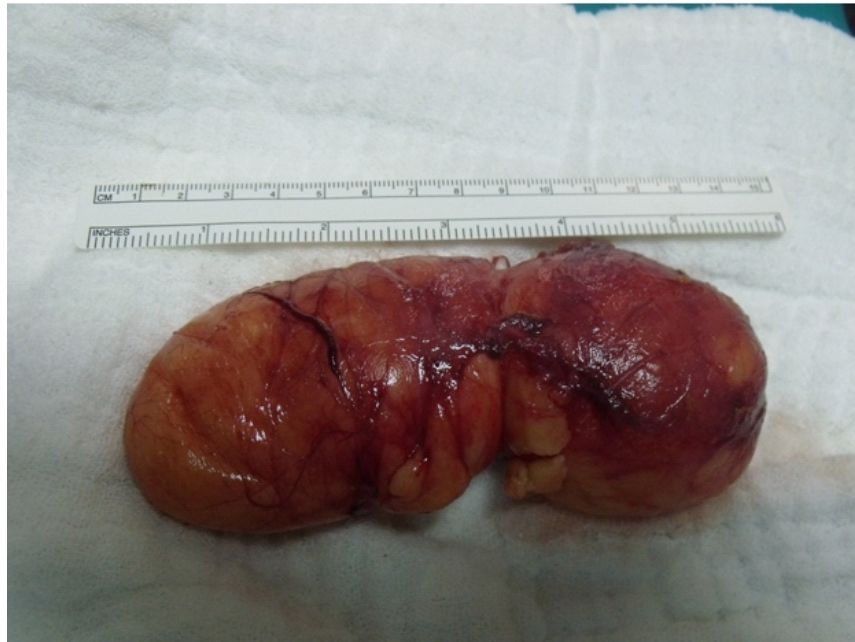Boyun posteriorunda yerleşen dev lipom

Boyun bilgisayarlı tomografi (BT) tetkikinde solda oksipital bölgeden başlayarak inferiorda tiroid bezi sol lobu düzeyine kadar uzanan yaklaşık 12 cm'lik segmentte en kalın yerinde 6.5x4.5 cm ölçülen yağ dansitesinde geniş boyutlu, lobüle konturlu, lipom ile uyumlu kitle izlendi (Resim 2).Tomografide kitle etkisi ile karotis arterin anteriora deplase olduğu ve sol juguler venin laterale yer değiştirdiği görüldü. Gerek klinik bulguların çok uyması gerekse ultrason ve BT bulguları nedeniyle diğer ek tetkilere ihtiyaç duyulmadı.

**Resim 2**

BT incelemede lipomun görünümü

Lipom ön tanısı ile hasta genel anestezi altında operasyona alındı. Kitle üzerinde cilt kıvrımlarına paralel 13-14 cm'lik kesi yapıldı. Kitle çevre dokulardan künt diseksiyon ile diseke edilerek kapsülüyle beraber tek parça halinde çıkarıldı. Çıkarılan kitle 12x7x5 cm boyutlarında ve sarı renkliydi (Resim 3). Cerrahi alan primer olarak suture edildi. Hematom oluşumunu önlemek için postoperatif ilk 2 gün penröz dren yerleştirilip, baskılı boyun pansumanı yapıldı. Postoperatif dönemde komplikasyon görülmedi. Histopatolojik inceleme sonucu matür adipositlerden oluşan basit lipom olarak raporlandı. Hastanın ameliyat sonrası 3 yıllık takiplerinde nüks görülmedi.

**Resim 3**

Eksize edilen lipomun görünümü

## Tartışma

Sık görülen mezenşimal neoplazmlardan olan lipomlar, boyunda en çok posterior kısmında yerleşirler [5,6].

Lipomlar yavaş büyümeleri nedeniyle asemptomatik olup genelde kozmetik nedenlerle hekime başvururlar [5,6]. Özellikle hastalar tarafından ihmal edilen bazı vakalar dev boyutlara ulaşır ciddi kozmetik bozukluğa neden olabilir. Yaklaşık 10 yıldır olduğu halde hastamız tarafından ihmal edilen boyun posteriorundaki lipomun boyutu 12 cm olarak ölçüldü. Bizim olgumuzda gerek boyutu gerekse oksipital bölgeden başlayıp boyun laterale kadar uzanıp boyun ana yapılarında itilmeye yol açması nedeniyle dev lipom olarak kabul edildi.

Lipomlar genelde subkutan yerleşimli, yumuşak kıvamlı, yavaş büyüyen, hareketli, ağrısız kitlelerdir. Lipomlar mikroskopik görünümüne göre klasik lipom, anjiolipom, fibrolipom, spindle cell lipom, pleomorfik lipom, hibernom, myelolipom ve atipik lipom olarak sınıflanabilirler [7]. Sunulan olgunun histopatolojisinde kapsüllü univaküler matür adipositler içeren klasik lipom tespit edildi.

Lipomların etyolojisinde kesin kanıt bulunmamakla birlikte genetik, endokrin ve travmatik nedenlerin etkili olabileceği belirtilmiştir. Lipomlar herediter multiple lipomatozis (ekstremiteler ve gövdede lipomatozis), Gardner's sendromu (gastrointestinal polip, osteom, lipom), Madelung's hastalığı (üst ekstremiteler, baş ve boyunda lipomatozis) ve Dercum's hastalığı (ağır subkutan lipomatozis) gibi sendromlarla birlikte görülebilirler [8]. Sunulan hasta ev hanımı olup, sistemik hastalık yada aile öyküsü tespit edilmedi.

Dev lipomların liposarkomlardan ayırıcı tanısı mutlaka yapılmalıdır. Liposarkomlar iyi sınırlı ancak kapsülsüz kitlelerdir. Liposarkomlar genellikle retroperitonium, mediasten, bacak ve kalçanın derin kas dokularında görülür. Lipomlar ise daha çok subkutan yerleşmektedir. Lipomların histolojik incelemesinde mitoz görülmezken liposarkomda mitoz görülmektedir. Ayrıca yağ nekrozu, kas ve kemiğe invazyon görülmesi liposarkom lehinedir. Liposarkom haricinde ayırıcı tanıda boyunda yerleşen epidermoid kistler, hemanjiom, apse, nekrotik lenf nodları, kistik higroma, nörofibrom ve malign fibröz histiyositom göz önünde bulundurulmalıdır [9].

Lipomların tanısında radyolojik tetkiklerden ultrasonografi (USG), BT ve magnetik rezonans (MR) kullanılabilir. USG boyunda kitle ayırıcı tanısında başlangıç tetkiki olarak yapılabilen kolay, ucuz ve zararsız bir tetkiktir. Yüzeysel yumuşak dokularda faydalıdır. Derin yerleşimli lipomlarda BT ve MR ile kombine edilebilir. BT incelemede lipomlar az septasyon içeren homojen kitle şeklinde izlenirler. Spesifik olarak -50 ile -150 Hounstein Unit değerinde kontrast tutmayan kitle şeklinde görüntülenirler. MR görüntülemesinde adipoz doku tipik sinyal yoğunluğuna sahiptir. T1 ağırlıklı görüntülemesinde lipomlar yüksek yoğunlukta iken T2 ağırlıklı düşük yoğunlukta izlenirler. Ayrıca MR görüntülemesinde yağ baskılama yapılabilmektedir. BT ve MR görüntüleme ile lipom etrafındaki fibröz kapsül görülebilir, komşu yapılarla ilişkisi, uzanımı belirlenebilir [10,11]. Bizim olgumuzda BT ile yağ dansitesinde lobüle konturlu lezyon görülerek preoperatif tanı ve lezyonun derinliği hakkında yeterli bilgi elde edilmiştir.

Lipomun yerleşim yeri nedeniyle cerrahi eksizyonun zor olduğu bölgelerde, hastanın ameliyatı kabul etmediği durumlarda ve hastanın ameliyat için uygun olmadığı durumlarda radyolojik takip yapılabilir [12]. Lipomların iyi diferansiye liposarkomlardan ayırımında ince iğne aspirasyon biyopsisinin (İİAB) yeri tartışmalıdır. Sitolojik bulguların her iki durumda benzer olup anlamlı olmadığını bildiren yayınlar vardır [12]. Buna karşın İİAB'nin tanıda faydalı olabileceğini bildiren yayınlar da vardır [13,14]. İİAB sitolojik incelemesinde lipoma ait adipoz doku normal fibroadipoz dokudan ayırt edilemez. Kural olarak adipoz doku çok fazla fibroz doku olmadan ince damar içerir. Yağ hücreleri univakuole olup nükleusları periferde yerleşiktir. Atipik nükleus görülmesi atipik lipom yada iyi diferansiye liposarkom lehinedir. Lipoblast görülmesi genellikle iyi diferansiye liposarkom lehinedir. Liposarkomlarda lipid hücresi ve lipoblast oranı vakadan vakaya değişkenlik gösterebilmektedir. Lipid yüklü makrofajların lipoblastlarla karışabileceği unutulmamalıdır. Lipom-liposarkom ayırımı eğer İİAB ile yapılamazsa histopatolojik inceleme önerilmektedir. [13,14].

Boyunda yüzeysel yerleşen lipomlar kapsüllü yapılarından dolayı kolaylıkla diseke edilebilir. Boyunda derin yerleşimli lipomlar ve dev lipomların cerrahisi sırasında cerrahi alan içinde frenik sinir, brakiyal pleksus, karotis kılıfı ve duktus torasikus gibi önemli oluşumlar bulunmaktadır. Cerrahiye bağlı laringeal paralizi, aksesuar sinir

hasarı, Horner sendromu, servikal instabilite nadir de olsa görülebilir [9,15].

Lipomların liposarkomlara malign dejenerasyonu bildirilmesine rağmen literatürde çok az vaka bildirilmiştir. Bunların bazılarının da iyi diferansiye liposarkomlar olup ilk muayenede malign yapının gözden kaçması nedeniyle yanlış tanı almış olabilecekleri bildirilmektedir [16].

Sonuç olarak boyunda dev lipom nadir görülmektedir. Cerrahi öncesi BT ve MR hem tanıda yardımcı olabilir. Dev lipomlarda preoperatif görüntüleme tetkikleri kitlenin uzanımını ile komşu dokularla olan ilişkisini göstermede ve cerrahi planlama yapılmasında faydalıdır. Lipomlar kapsülleriyle beraber tam olarak eksize edildiklerinde rekürrens görülmeyecektir.

## Kaynaklar

1. Verma S, Varma M, Kala S, et al. J Cutan Aesthet Surg. Giant lipoma of posterior neck with bleeding decubitus ulcer: a rare entity. 2010;3(2):119-21.
2. Mehdiyev H. Anterior Servikal Dev Lipom: Olgu Sunumu. Fırat Tıp Dergisi 2009;14(1): 101-103.
3. Luba MC, Bangs SA, Mohler AM, et al. Common benign skin tumours. Am Fam Physician 2003;67:729-738.
4. Sanchez MR, Golomb FM, Moy JA, et al. Giant lipoma: case report and review of the literature. J Am Acad Dermatol. 1993;28:266-8. Review.
5. Truhan AP, Garden JM, Caro WA, et al. Facial and scalp lipomas: case reports and study of prevalence. J Dermatol Surg Oncol. 1985;11(10):981-4.
6. Yılmaz YF, Titiz A, Şahin C, ve ark. Posterior servikal dev lipom: olgu sunumu. KBB BBC Dergisi. 2006;14:87-89.
7. Piattelli A, Fioroni M, Rubini C. Intramuscular lipoma of the cheek: a case report. J Oral Maxillofac Surg 2000;58:817-819.
8. Austin RM, Mack GR, Townsend CM, et al. Infiltrating (intramuscular) lipomas and angiolipomas. A clinicopathologic study of six cases. Arch Surg 1980;115:281-4.
9. Som PM, Scherl MP, Rao VM, et al. Rare presentations of ordinary lipomas of the head and neck: a review. AJNR Am J Neuroradiol 1986;7:6574664.
10. Yazıcıoğlu A, Akan H, Çelebi M. Parotid bezi lipomu. Tanısal ve Girişimsel Radyoloji. 2002; 8:203-205.
11. Kimura Y, Ishikawa N, Goutsu K, et al. Lipoma in the deep lobe of the parotid gland: a case report. Auris Nasus Larynx 2002, 29:391-393.
12. Keskinöz İ. Prevertebral dev lipoma: olgu sunumu. Fırat Tıp Dergisi. 2010;15:58-61.
13. Lakadamyalı H, Ergun T, Lakadamyalı H, et al. A giant retropharyngeal lipoma showing no change in clinical presentation and size within a two-year follow-up: a case report. Kulak Burun Bogaz İhtis Derg 2008;18:374-376.
14. Iyer VK. Cytology of soft tissue tumors: Benign soft tissue tumors including reactive, nonneoplastic lesions. J Cytol. 2008; 25: 81-86.
15. Verma S, Bansal K, Manchanda V, et al. Aspiration cytology diagnosis of lipoblastoma of the back. APSP J Case Rep. 2014;21;5:21
16. Weiss SW, Goldblum JR. Enzinger and Weiss's Soft Tissue Tumors, fourth ed., St Louis, Mosby, 2001.