

MAKSİLLER SİNÜSTE İĞNE

Rinoloji

Başvuru: 31.05.2015

Kabul: 27.07.2015

Yayın: 27.07.2015

Esra Eryaman¹¹ Özel Mecidiyeköy Çevre Hastanesi, KBB Kliniği

Özet

MAKSİLLER SİNÜSTE İĞNE

Maksiller sinüste yabancı cisim olarak akapunktur iğnesi olgu olarak sunulmuştur. Literatürde benzer olguya rastlanmamıştır. 3 sene önce akapunktur tedavisi gören hastada son 3 ayda gelişen ağrı tek semptomdur. Sinüs tabanında kemik dokuya dikey olarak penetre olmuştur. Direkt radyografik tetkik ve bilgisayarlı tomografi ile rahatlıkla görülmüştür. İğne Caldwell-Luc tekniği ile çıkartılmıştır. İğnelerin dokuda ilerleme özellikleri ve yabancı cisimler tartışılmıştır.

Anahtar kelimeler: Maksiller sinüs, Yabancı cisim, İğne

Abstract

A NEEDLE IN THE MAXILLARY SINUS

An acupuncture needle in the maxillary sinus as a foreign body is discussed as a case report. A similar case report is not found in the literature. Pain for the last 3 months is the main symptom in the patient who has received an acupuncture treatment 3 years ago. The needle, situated in vertical position has penetrated in the maxillary bone. It is easily diagnosed by direct radiography and computerized tomography. The needle has been taken out by Caldwell -Luc technique. The proceeding quality of the needle in the tissue and foreign bodies are discussed.

Keywords: Maxillary sinus, Foreign body, Needle

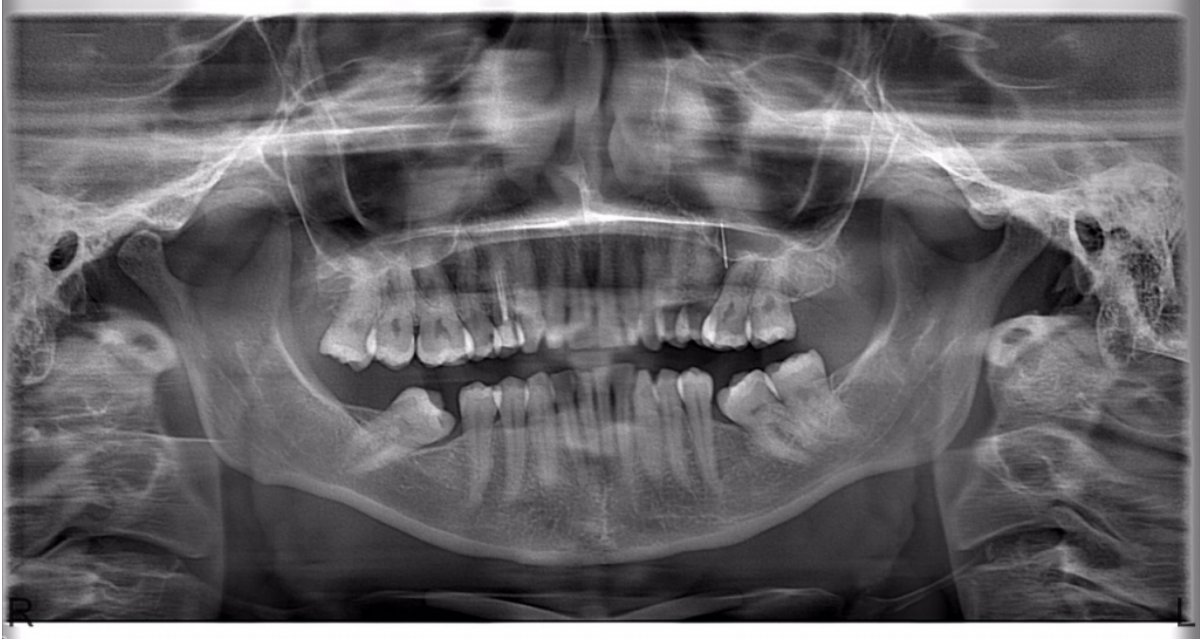
Giriş

Yabancı cisimler katı (iğne, oyuncak, metal , boncuk ..), organik (fasulye leblebi, fıstık, çekirdek..), canlı (sinek, böcek, sülük..) ve endojen (pıhtı, krut, fibrin..) cisimler olarak sınıflandırılabilirler[1]. Kulak, burun, larengeotrakeo-bronşial bölge ve ösafagusta yerleşebilirler. Buldukları yerlere göre değişik semptomlar verirler ve amfizem, ateletazi, ani boğulma gibi ciddi komplikasyonları olabilir.

Paranasal sinüslerde yabancı cisimlere sık rastlanmaz. En yaygın maksiller sinüste görülürler. Dental girişimler ve maksillofasial travmalar nedenleri arasındadır[2]. Semptom vermeyebilirler. Ancak uzun vadede sinüs içerisinde yabancı cisim reaksiyonuna yol açabilirler, mukosilier aktivitenin engellenmesi ve kronik enflamasyon söz konusu olabilir [3]. Genellikle sinüs şikayetleri olan hastalarda radyolojik görüntüleme ile ortaya çıkarılırlar.

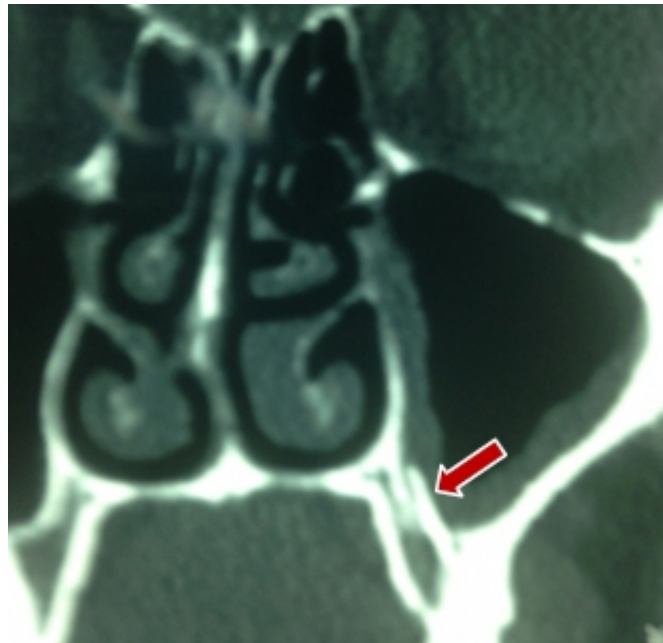Olgu Sunumu

39 yaşında kadın hasta premolar diş kökünden sol yanak bölgesine yayılan, son 3 ayda beliren ağrı hissi ile 3 ay önce diş hekimine başvurmuştur. Çekilen ortopantomografisinde 2. premolar ile 1. molar diş arasında , maksiller sinüs tabanında dikey şekilde duran 1 cm uzunluğunda metalik iğne görülmüştür (Şekil 1).




Şekil 1 : Ortopantomografide maksiller sinüs tabanında dikey şekile duran metalik iğne görüntüsü

3 ay önce hasta diş hekimi tarafından polikliniğimize yönlendirilmiştir. Bilgisayarlı tomografi (BT) istenmiş ve maksilla tabanında, tabana dikey duran ve kemik içine vertikal saplanan metal iğne görüntüsü tespit edilmiştir (Şekil 2).



Şekil 2 : Bilgisayarlı tomografide maksilla tabanında metal iğne görüntüsü

Hastanın hikayesinde 3 sene önce migren için akupunktur tedavisi görmesi ve burun kenarı ve yanak bölgelerine çeşitli miktarlarda akupunktur iğnelerinin batırılması vardır. Hasta operasyona alınmış, maksiller sinüs ön tarafından bir pencere açılıp Caldwell Luc tekniği ile maksiller sinüse girişim yapılarak, tabandaki mukoza eleve edildikten sonra iğne ortaya çıkartılmıştır. Maksiler kemik tabanına vertikal saplanan iğne bir klamp ile tüm olarak çekilerek çıkartılmıştır (Şekil 3).



Şekil 3 : Çıkartılan iğne

Tartışma

Vücut dokuları yabancı cisimlere karşı yanıt verirler. Özellikle söz konusu yabancı cisim biyoyumlu bir material değil ise kronik enflamasyon meydana gelir. Kronik enflamasyon fibröz enkapsülasyon ve granülasyon dokusundan oluşur [4]. Bazen granülasyon dokusu içinde kalsiyum, magnezyum, fosfat ve karbonat ile örtülerek rinolit dediğimiz burun taşıını oluştururlar[5]. Bazıları da mukozada hiçbir değişiklik yapmadan inert olarak yıllarca kalabilirler[5].

Yer fıstığı özellikle çocuklarda en sık rastlanan organik yabancı cisimler arasındadır . Ülkemizde bu daha çok fasulye ve kuruyemiş ile yer değiştirmektedir, ilerleyen yaşlarda özellikle türban kullanımının artması ile toplu iğne yabancı cisim aspirasyonunda ilk sıralarda yer almaktadır[6]. Paranasal sinüsler arasında yabancı cisimler en sık maksiller sinüste görülür. Diş dolgu ve implant maddeleri bugüne kadar görülen en sık yabancı cisimler olmakla birlikte silikon ölçü maddesine bile rastlanmıştır[3]. Tahta , pamuk, gazlı bez, kurşun, şarapnel , cam parçacıkları ve bone wax da görülenler arasındadır[2,7]. En sık neden dental girişimler olmakla beraber maksillofasiyal travmalar veya cerrahi işlemler sonrasında da yabancı cisimlere rastlanabilir. Özellikle maksiller kemiğin posterior kısmındaki kemik dokusu zayıf olduğundan yabancı cisim açısından risk taşır. Maksiller sinüste yabancı cisim olarak dental implant bulunan 24 olguda lateral sinüs duvarından yapılan antrostomi ile yabancı cisimler çıkartılmış sadece 1 olgudaki implant kronik sinüzit oluşturduğu için Caldwell- Luc tekniği uygulanmıştır [8]. Maksiller sinüste çürük bir molar dişten muhtemelen diş temizliği esnasında giren bir dikiş iğnesi çürük diş çekilerek, kök deki kist kürete edilerek ve demir bir mıknatıs ile iğne dişten çekilerek değişik bir teknikle çıkartılmıştır[9].

Beyin cerrahisi sonrasında frontal sinüste yabancı cisim olarak bonewaxa rastlanmıştır[2]. Sfenoid sinüste yabancı cisim oldukça enderdir. Orbital travmaya bağlı temporal fossaya giren sfenoid sinüste yerleşik metalik yabancı cisim olgusu sunulmuş ve endoskopik endonazal teknik ile çıkartılmış ve kafa tabanı rekonstrüksiyonu eklenmiştir[10].

Sinüslerdeki yabancı cisimleri tümörlerden ayırmak gerekmektedir. Hatta BT ve manyetik rezonans görüntüleme

(MRG) bile belirgin farklılıklar göstermeyebilir. Dolayısı ile teşhiste patolojik tanı önemlidir[11]. Genelde plastik gibi organik olmayan yabancı cisimler direkt grafiler ile rahat görünürler. Fıstık gibi organik cisimler MRG de T1 ağırlıkta düşük yoğunluklu akciğer dokusunda yüksek sinyal olarak görünürler[12]. BT genelde radyolüsent yabancı cisimler için uygun görüntüleme tekniği olarak önerilir. Cilt altı yerleşimli tahta gibi radyolüsent olan yabancı cisimlerde, yüksek rezolüsyonlu ultrasonografi tercih edilmiştir [13].

İğne yabancı cisim olarak dokuda kolay yürüme özelliğine sahiptir. Bir olguda, lomber ponksiyon(LP) sırasında pediatrik LP iğnesi ince olduğu için spinal kanalda kırılmış ve dokuda ilerleyerek, daha sonra asimetric ekstremite hareketlerine neden olmuştur. BT ile tespit edilip çıkartılmıştır[14]. Aynı şekilde daha önce memeye batarak, 10 cm göğüs duvarına ilerleyen ve orada fixe olan bir dikiş iğnesi skopi altında çıkartılmıştır [15]. Bizim olgumuzda maksiller sinüs tabanında dikey duran, sadece tabanda mukozada hiperplazi oluşturmuş akapunktur iğnesi durmakta idi. Bunu mukozayı kaldırmadan görmemiz mümkün değil idi. Dolayısı ile Caldwell- Luc tekniği ile girişim yaparak, iğneyi çıkarttık. Akapunktur iğneleri paslanmaz çelik, gümüş ya da altın olarak kullanılırlar. En yaygın iğne boyları 1.5 ile 4.0 cm arasındadır. Akapunktur noktaları derinin hemen altında olduklarından, sadece deriyi delemek kadar batırılırlar. Genellikle kırılmazlar. Literatürde lomber akapunktur için kullanılan iğnelerin böbrek parankimine yürüdüğüne sık rastlanmıştır [16,17].

Bizim olgumuzda akapunktur sırasında gözden kaçmış bir iğne muhtemelen dokuda ilerleyerek maksiller sinüs içine girmiştir. Hastada sadece ağrı şikayeti olmuştur. Ortopantomografi sırasında farkedilmemiş olsa ve kulak burun boğaz polikliniğine başvurmamış olsa, orbita gibi daha tehlikeli bölgelere ilerleyebilir ve ciddi komplikasyonlara yol açabilirdi.

Kaynaklar

1. Karasalihoğlu A,Koten M, adalı MK, Uzun C. Larengo-trakeo-bronşial yabancı cisimler. Trakya Üniversitesi Tıp Fakültesi Dergisi 1994; 11(1,2,3):151-160
2. Çukurova İ, Demirhan E, Gümüşsoy M, Yalçın Y, Yiğitbaş O.G. Frontal sinüste yabancı cisim:olgu sunumu. Turk Arch Otolaryngol 2013; 51:123-6
3. Efeoğlu C, Seçkin T. Sinüs maksillariste yabancı cisim. EÜ Dişhek Fak Derg. 2011;32:51-54
4. Anderson JM, Rodrigueez, ChangDT. Foreign body reaction to biomaterials. Semin Immunol 2008;20:86-100
5. Walby AP. Foreign bodies in the nose, Scott- Brown's otolaryngology. 6th edition. Butterworth-Heinemann International Editions. Oxford. 1997; 6(14):1-6
6. Bölükbaş N, Karabulut N, Yabancı cisim aspirasyonları Atatürk Üniversitesi Hemşirelik Yüksekokulu Dergisi 1998; 1(2);71-78
7. Aydın S, Şanlı A, Eken M, Hardal Ü. Glass particles in the frontal sinus; case report. Turk J Med Sci 2009; 39:313-315
8. Sgaramella N, Tartaro G, Damato S, Santagat M, Colella G. Displacement of dental implants into the maxillary sinus : a retrospective study of twenty-one patients . Clin Implant Dent Relat Res. 2014 Mai 29doi: 10.1111/cid.12244. [Epub ahead of print] .
9. Lingin S, Xiurong Q, Yingwei M. Removal of maxillary sinus metallic foreign body like a hand sewing needle by magnetic iron. Int J Clin Pediatr Dent.2014 Jan-Apr,7(1):61-64
10. Yıldırım AE, Divanoglu D, Çetinalap NE, Dalgıç A, Belen AD. Endoscopic endonasal removal of a sphenoidal sinus foreign body extending into the intracranial space. Ulus Travma Acil Cerrahi Dergisi. 20124 Mar;20(2):139-42
11. Hang W, Iatrogenic foreign body of the etmoid sinus misdiagnosed as tumor. Lin Chung Er BiYan Tou JingWai Ke Za Zhi. 2013 Dec; 27(23):1333-4
12. Yadav SP, Singh J, Aggarwal N, Goel A. Airway foreign bodies in children: experience of 132 cases,Singapore Med J. 2007; 48 (9) : 850

13. Crawford R, Matheson AB. Clinical value of ultrasonography in the detection and removal of radiolucent foreign bodies Injury.1989; 20:341-343
14. Arslanođlu A, ırak B, Lumbosakral Bölgede Yabancı Cisim. Pediatrik Spinal İđne: Radyolojik Bulgular.Yeni Tıp Dergisi 2008;25: 178-179
15. Fırat C, Geyik Y, Memede Metal Yabancı Cisim: Olgu sunumu, İnönü Üniversitesi Tıp Fakültesi Dergisi 2012;19(2): 113-5
16. Deđirmenci T, Süelözgen T, Yenyol C, Minareci S, Ayder A.R. Böbrekte yabancı cisim ;olgu sunumu .Türk Üroloji Dergisi 2000; 26(3):376-378
17. Yamaguchi S et al, Foreign bodies in urinary tract. Hinyokika-Kiyo1989,35(4): 665-9