

NAZOFARENKS VE MESANEDE SENKRONİZE TRANSİZYONEL HÜCRELİ KARSİNOM BİRLİKTELİĞİ: LİTERATÜRDE NADİR BİR OLGU SUNUMU

Baş Boyun Cerrahisi

Başvuru: 26.01.2019

Kabul: 18.04.2019

Yayın: 18.04.2019

Deniz Avcı¹, Ramazan Gündoğdu², İmdat Yüce³, Sedat Çağlı³¹ Nevşehir Devlet Hastanesi² Kocaeli Derince Eğitim ve Araştırma Hastanesi³ Erciyes Üniversitesi Tıp Fakültesi

Özet

NAZOFARENKS VE MESANEDE SENKRONİZE TRANSİZYONEL HÜCRELİ KARSİNOM BİRLİKTELİĞİ: LİTERATÜRDE NADİR BİR OLGU SUNUMU

Nazofarenkste transizyonel hücreli karsinom (THK) Dünya Sağlık Örgütünün (WHO) eski sınıflamasına göre Tip 2 non-keratinize karsinom olarak belirlenmiştir ve ürogenital THK'ya histolojik olarak benzerliğinden dolayı bu isimle adlandırılmıştır. Mesane THK'sı sıklıkla akciğere, kemiğe, karaciğere ve mediastinuma metastaz yaparlar. Boyun ve nazofarenks metastazları ise bunların dışında yer alan anatomik sahalardır. Bu olguda mesane THK tanısı olan hastanın çekilen pozitron emisyon tomografisinde sağ servikal 5. bölge ve sağ retrofarengeal alanda yoğun hipermetabolik aktivite saptandı. Sağ 5. bölgeden yapılan ince iğne aspirasyon biyopsisi karsinom metastazı, nazofarenksten yapılan punch biyopsisi ise THK olarak raporlandı. Mesane ve nazofarenkste senkronize THK birlikteliği literatürde oldukça nadir bir olgu sunumu örneğidir.

Anahtar kelimeler: mesane, nazofarenks, transizyonel hücreli tümör

Abstract

COEXISTENCE OF SYNCHRONOUS TRANSITIONAL CELL CARCINOMA IN THE NASOPHARYNX AND BLADDER: AN EXTREMELY RARE CASE REPORT IN THE LITERATURE

Transitional cell carcinoma of the nasopharynx (TCC) has been identified as Type 2 non-keratinized carcinoma according to the former classification of the World Health Organization (WHO) and this name was named due to its histological similarity to urogenital TCC. Bladder TCC often metastasizes to the lung, bone, liver and mediastinum. The metastases of the neck and nasopharynx stay outside of these anatomical sites. In this case, the positron emission tomography of the patient with bladder TCC revealed intense hypermetabolic activity in the right cervical region and right retropharyngeal area. Fine needle aspiration biopsy from right 5th region was carcinoma metastasis, and nasopharyngeal punch biopsy was reported as TCC. The association of synchronized TCC of bladder and nasopharynx is an extremely rare case report in the literature.

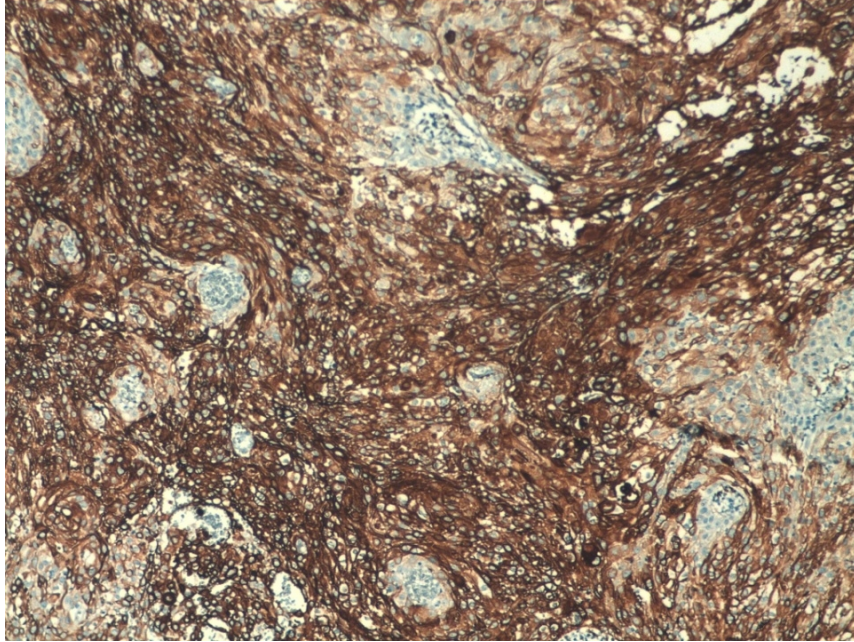
Keywords: bladder, nasopharynx, transitional cell carcinoma

Giriş

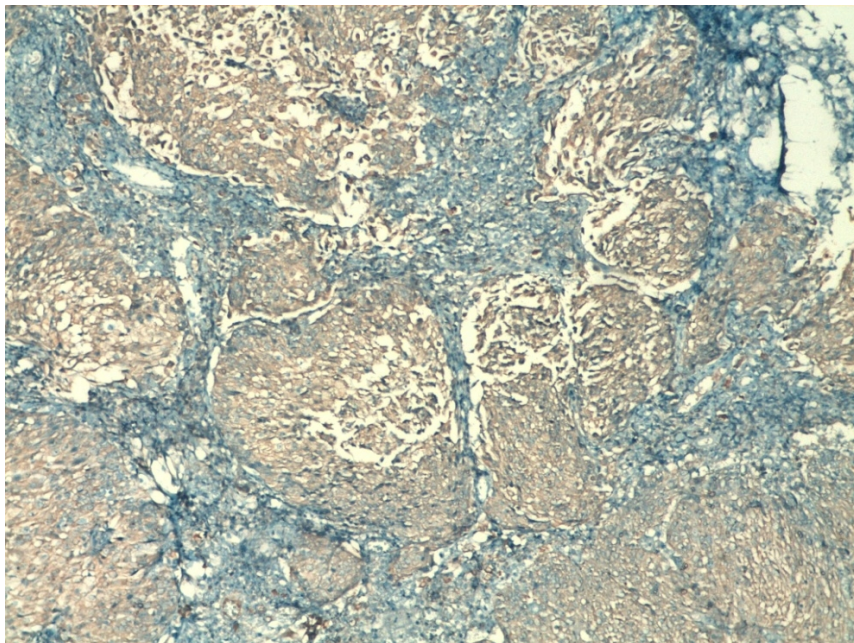
Nazofarenks kanseri baş ve boyun bölgesindeki karsinomlardan epidemiyoloji, klinik davranış, patoloji, tedavi ve sonuçları bakımından farklı özellikler gösterir. Mesanede en sık görülen kanser transizyonel hücreli karsinomdur (THK) [1]. Mesane ile ilişkili multipl primer kanserler (MPK) tüm MPK'lerin %3,6-12,2'lik kısmını oluşturur. Özellikle mesane ve prostat kanserlerinin takibinde ürolojik veya ürolojik olmayan organlarda MPK insidansı artmıştır [2]. Bu olguda nazofarenks ve mesanede senkronize THK birlikteliği literatür eşliğinde tartışıldı.

Olgu Sunumu

Yetmiş dokuz yaşında erkek hasta idrardan kan gelme şikayeti ile üroloji departmanına başvurdu. Yapılan renal ultrasonografide mesane tümörü şüphesi olması üzerine sistoskopi eşliğinde transüretral rezeksiyon (TUR) yapıldı. Biyopsi sonucu sitokeratin 7 ve 20 pozitifliği olan düşük dereceli THK olarak raporlandı (Şekil 1 ve 2).



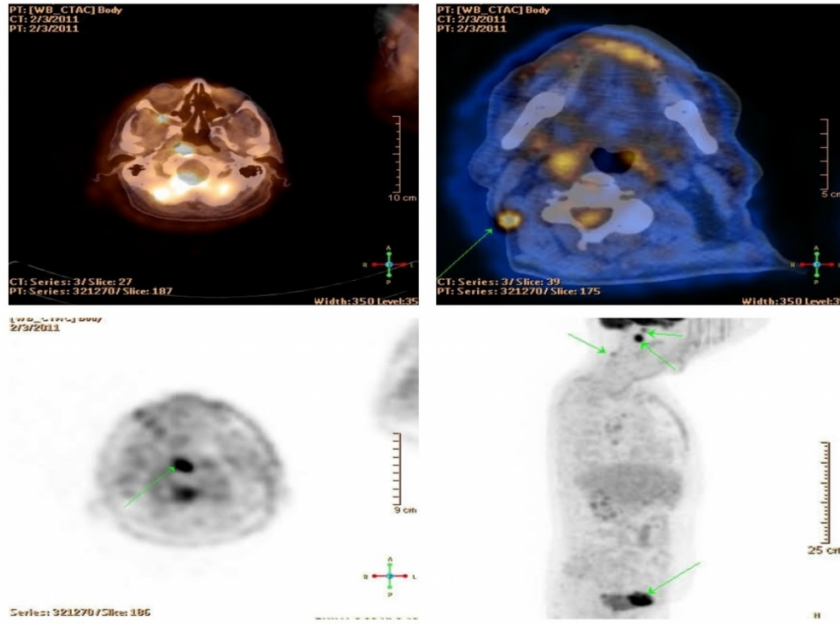
Şekil 1 : Mesanenin neoplastik hücrelerinde güçlü sitokeratin 7 pozitifliği (İmmünohistokimya, x100)



Şekil 2 : Mesanenin neoplastik hücrelerinde zayıf sitokeratin 20 pozitifliği (İmmünohistokimya, x100)

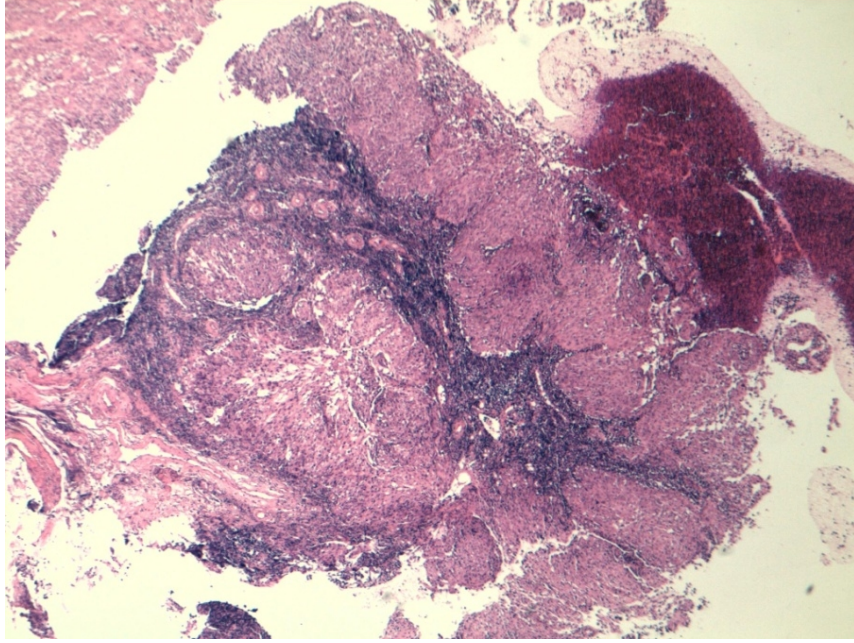
Radyoterapi (RT) planlaması için çekilen pozitron emisyon tomografide (PET-BT) mesane, sağ retrofarengeal

alan, nazoafrenks ve sağ servikal 5. bölgede yoğun hipermetabolik aktivite saptandı (Şekil 3).

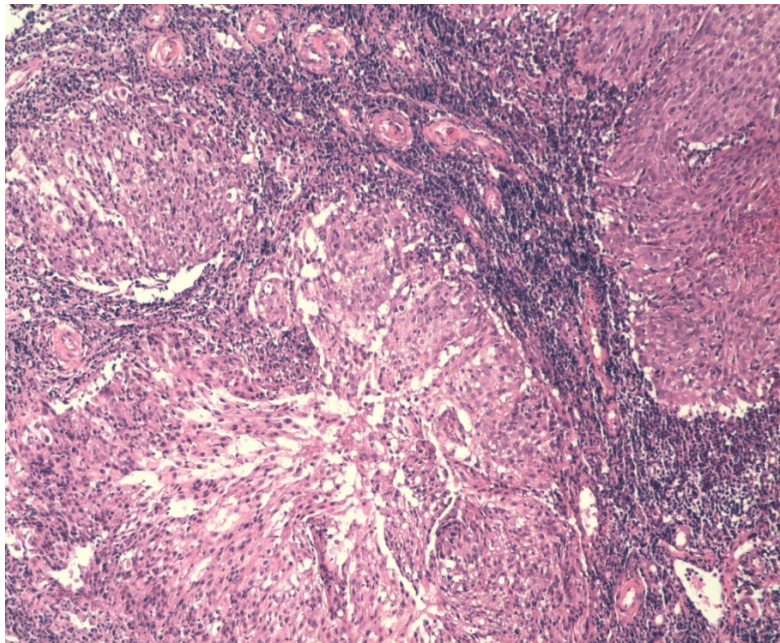


Şekil 3 : Pozitron emisyon tomografide nazofarenkste, sağ retrofarengeal alanda, sağ 5. bölgede ve mesanede yoğun hipermetabolik aktivite (Yeşil oklar)

Kulak burun boğaz kliniğine yönlendirilen hastanın yapılan fizik muayenesinde boyun sağ 5. bölgede 2 cm lenfadenopati (LAP) ve nazofarenks sağ rosenmüller fossada kitle saptandı. Boyun ultrasonografisi eşliğinde boyun sağ 5. bölgedeki 12 mm çaplı hipoeoik metastatik natürdeki LAP'tan ince iğne aspirasyon biyopsisi yapıldı ve sonucu karsinom metastazı olarak raporlandı. Nazofarenksten yapılan punch biyopsi sonucu THK olarak raporlandı (Şekil 4 ve 5).



Şekil 4 : Lezyonun küçük büyütmede görünümü. Nazofarenkste keskin sınırlı adalar oluşturan neoplastik hücreler ve çevrelerinde mononükleer iltihabi infiltrasyon (Hematoksilen-eozin, x40)



Şekil 5 : Nazofarenkste lezyonu oluşturan hücrelerin geniş sitoplazmalı, hafif pleomorfik görünümde nükleusları (Hematoksilen-eozin, x100)

Hasta klinik ve radyolojik olarak değerlendirildi ve nazofarenksteki lezyonun senkron 2. primer olduğu kararlaştırıldı. Bu esnada mesanedeki tümörü nükseden hastaya ilk tanıdan 5 ay sonra tekrar TUR yapıldı. Daha sonra nazofarenkse 33 gün toplam 6600 centigray (cGy) fraksiyon RT verildi. İlk tanıdan yaklaşık 9 ay sonra çekilen üst abdomen tomografisinde karaciğerde metastatik lezyonları olan hastanın mesanesine yönelik 10 gün toplam 3000 cGy RT uygulandı. Genel durumu kötüleşen ve septisemiye giren hasta ilk tanıdan 11 ay sonra hayatını kaybetti.

Tartışma

Nazofarenks kanseri insidansı tüm kanserler içerisinde %0,7 olarak tespit edilmiş olup Amerika'da nadir olarak 0.2/100000 oranında görülür. Ancak en sık olarak Güney Çin ve Hong Kong da 6.5/100000 oranında görülür [3].

Nazofarenks kanseri etiolojisinde Epstein-Barr Virüs (EBV), genetik yatkınlık, çevresel faktörler, tuzlanmış balık tüketimi, nitrozamin, sigara, alkol rol oynar [4].

En sık başvuru nedeni %60-80 boyunda kitledir ve %50 bilateraldir. Klinik olarak öne doğru büyüyen tümörlerde nazal dolgunluk, epistaksis, nazal konuşma, kulak ağrısı, tinnitus, seröz otitis media, işitme azlığı, ileri vakalarda kranial sinir paralizileri ve buna bağlı semptomlar görülebilir [5].

Nazofarenks çok katlı yassı epitel, silyalı pseudoatrofiye kolumnar epitel ve transizyonel epitel ile döşelidir. Kanser bu üç epitelin herhangi birinden gelişebilir. Dünya Sağlık Örgütü (WHO) sınıflamasına göre nazofarenks kanserleri 3 alt tipe ayrılırlar. Tip 1 keratinize skuamöz hücreli karsinom, tip 2 non-keratinize karsinom (transizyonel hücreli karsinom), tip 3 undiferansiye karsinomdur. En sık tip 3 görülmektedir. Tanıda manyetik rezonans görüntüleme ve PET BT yardımcıdır [4]. Kesin tanı nazofarenks biyopsisi ile konur. Non-keratinize ve undiferansiye tümörlerin prognozu daha iyidir. Çünkü bu tümörler radyosensitif ve kemosenstiftirler. Keratinize yassı hücreli karsinomlarda ise RT sonrası rekürrens daha sıktır [5].

Nazofarenks karsinomunda ilk lenfatik drenaj kafa tabanında, stiloid proses medialinde ve karotis kanalı yakınındaki retrofarengeal Rouviere lenf noduna doğrudur. Bu alan %90 bilateral tutulur. En sık akciğerler daha sonra kemikler tutulur. Radyosensitif bir kanser olan nazofarenks kanserinin primer tedavisi RT'dir [5].

Mesane tümörleri ise günümüzde ikinci en sık izlenen genitoüriner malignitedir. Temel tanı aracı sistoskopik değerlendirme ve TUR'dur. Klinik başvuruda hematüri ve karın ağrısı sık görülür. SEER (Surveillance, Epidemiology, and End Results) verilerine göre ilk primer tümör tanısından itibaren iki ay içerisinde yeni tanı konmuş maligniteler için senkron, iki aydan sonra tanı konulan maligniteler için metakron tanımının kullanılması önerilmektedir [6]. Bu olgu senkronize bir nazofarenks olgusudur. Aydın ve ark. 26255 kanser vakalı bir çalışmada MPK'lı 271 vakadan 92'sinin (% 34) senkronize, 179'unun (%66) metasenkrone tümör olduğunu ve genitoüriner tümörlere mide, akciğer, larinks, baş ve boyun, lenfatik sistem, meme ve mezenkimal tümörlerin eşlik edebildiğini bildirmişlerdir [7]. Ayan ve ark. yaptıkları çalışmada primer genitoüriner tümöre sahip 6 vakada aynı zamanda eşlik eden farklı sistem tümörü saptadılar. Bunlardan 2'si mide, 2'si uterus, 1'i akciğer, 1'i ise undiferansiye nazofarenks tümörüydü. Bu tümörlerin 4'ü de metasenkrone olarak belirlendi ve bu hastalardaki ikinci tümör oluşumunun uygulanan kemoterapi ve hormonoterapi ile ilişkili olmadığı bildirildi [8]. Bir çalışmada mesane kanserinin sekonder tümörleri istatistiksel olarak anlamlı olmak üzere senkron tümörler lehine (%21,8 senkron, %10,8 metakron tümör) ve yine aynı çalışmada mesane ve üreter kanserleri birlikte değerlendirildiğinde en sık prostat (%7,3) ve akciğer kanseri (%2) birlikteliği bildirilmiştir [9]. Multipl malign neoplazmların görülmesi kötü prognostik faktör olması nedeniyle hastamızda hem mesane hem de nazofarenks kanserinin bir arada olması hastanın kısa sürede kaybedilmesiyle sonuçlanmıştır. Genitoüriner kanserli hastalardaki MPK insidansının %9 gibi yüksek ve prognozlarının kötü olmasından dolayı bu hastaların takiplerinde bu olguda olduğu gibi nonürolojik maligniteler akılda tutulmalıdır [2]. Sunulan bu olguda da nonürolojik bir nazofarenks malignitesi saptanmıştır.

Senkron tümörlerin tedavisi konusunda net bir görüş birliği bulunmamaktadır. Senkron tümörlerin tedavisi tümörün histolojik tipine, lokalizasyonuna, seyrine ve hastalardaki mevcut komorbiditelere bağlıdır [10].

Sonuç

Genitoüriner kanserli hastalarda ikinci bir kanser gelişim riskinin yüksekliğinden dolayı, takibinin daha uzun ve

dikkatli bir şekilde yapılması gerekmekte olup mutlaka baş ve boyun bölgesinde ikinci primer tümör olasılığı akılda tutulmalıdır.

Kaynaklar

1. Galsky MD, et al. Prospective trial of ifosfamide, paclitaxel, and cisplatin in patients with advanced non-transitional cell carcinoma of the urothelial tract. *Urology*. 2007;69(2):255-9.
2. Koyama K, Furukawa Y, Tanaka H. Multiple primary malignant neoplasms in urologic patients. *Scand J Urol Nephrol*. 1995;29(4):483-90.
3. Ahn YC, Kim YS. Korean perspectives of nasopharynx cancer management. *Chin Clin Oncol*. 2016;5(2):28.
4. Sinha S, Gajra A. Cancer, Nasopharynx. StatPearls [Internet]. Treasure Island (FL): StatPearls Publishing; 2019.
5. Perez CA, et al. Carcinoma of the nasopharynx: factors affecting prognosis. *Int J Radiat Oncol Biol Phys*. 1992;23(2):271-80.
6. Dirim A, Özkardeş H, Hasırcı E. Mesane Kanserinde Senkron ve Metakron Sekonder Tümörler. *Bulletin of Urooncology*. 2016;15:31-7.
7. Aydinler A, et al. Multiple primary neoplasms at a single institution: differences between synchronous and metachronous neoplasms. *Am J Clin Oncol*. 2000;23(4):364-70.
8. Ayan S, et al. Ürolojik Hastalarda Multipl Primer Kanserler. *Cumhuriyet Med J*. 2000;22(4):189-92.
9. Powell S, et al. Synchronous and metachronous malignancies: Analysis of the Minneapolis Veterans Affairs (VA) tumor registry. *Cancer Causes Control*. 2013;24:1565-73.
10. Wallace D, Arul D, Chitale S. Synchronous tumours of the breast and bladder. *J Surg Case Rep*. 2014;2014(7):rju066.

Sunum

34. Türk Ulusal Kulak Burun Boğaz ve Baş Boyun Cerrahisi Kongresinde sunulmuştur.