

16 YAŞ KIZ ÇOCUĞUNDA RİNOLİT: NADİR GÖRÜLEN BİR OLGU SUNUMU

Rinoloji

Başvuru: 03.02.2020

Kabul: 23.04.2020

Yayın: 23.04.2020

Mehmet Murat Günay¹, Deniz Baklacı²¹ Kahta Devlet Hastanesi² Ankara Numune Eğitim ve Araştırma Hastanesi

Özet

16 YAŞ KIZ ÇOCUĞUNDA RİNOLİT: NADİR GÖRÜLEN BİR OLGU SUNUMU

Rinolitler, nazal kavite içerisinde bir nidus etrafında gelişen mineralize kitlelerdir. Asemptomatik seyredebileceği gibi, uzun süreli ve özellikle tek taraflı burun tıkanıklığı, kötü kokulu akıntı, ağrı gibi semptomlara da yol açabilir. Dikkatli bir muayenenin yapılmadığı durumlarda alerjik rinit, rinosinüzit, septum deviasyonu gibi yanlış tanıları konulabilir ve bu durum tedavide gecikmeye yol açabilir. Tanı konulması için genellikle endoskopik muayene yeterli olmasına karşın, paranazal sinüs bilgisayarlı tomografiden (PNS BT) de yararlanılmaktadır. Tedavisi cerrahi eksizyondur. Bu makalede uzun süre boyunca farklı tanıları alarak medikal tedavi verilen ve semptomların başlangıcından ancak 2 yıl sonra tanı konulup tedavi edilen bir rinolit olgusu sunulmuştur. Hastanın tanısı endoskopik muayene ve PNS BT ile konulduktan sonra genel anestezi altında endoskopik rinolit eksizyonu yapıldı. Nazal semptomların değerlendirilmesinde nazal endoskopik muayene mutlaka akılda tutulmalıdır.

Anahtar kelimeler: Rinolit, Alerjik rinit, Burun tıkanıklığı, Nazal endoskopi

Abstract

RHINOLITIS IN A 16-YEAR-OLD GIRL: A RARE CASE REPORT

The rhinolith is a mineralized mass to be formed around the nidus in the nasal cavity. As can be asymptomatic, long term and unilateral nasal obstruction, nasal discharge, pain can be occurred. In the absence of a careful examination, false diagnosis such as allergic rhinitis, rhinosinusitis, septum deviation can be made and this may lead to delay in treatment. Although endoscopic examination is generally sufficient to make a diagnosis, paranasal computed tomography is also used. Its treatment is surgical excision. In this article, a case of rhinolith with different diagnoses given medical treatment for a long time and diagnosed and treated after 2 years after the onset of symptoms is presented. After diagnosis of the patient was made by endoscopic examination and paranasal sinus computed tomography, endoscopic rhinolith excision was performed under general anesthesia. Nasal endoscopic examination should definitely be kept in mind in the evaluation of nasal symptoms.

Keywords: Rhinolith, Allergic rhinitis, Nasal obstruction, Nasal endoscopy

Giriş

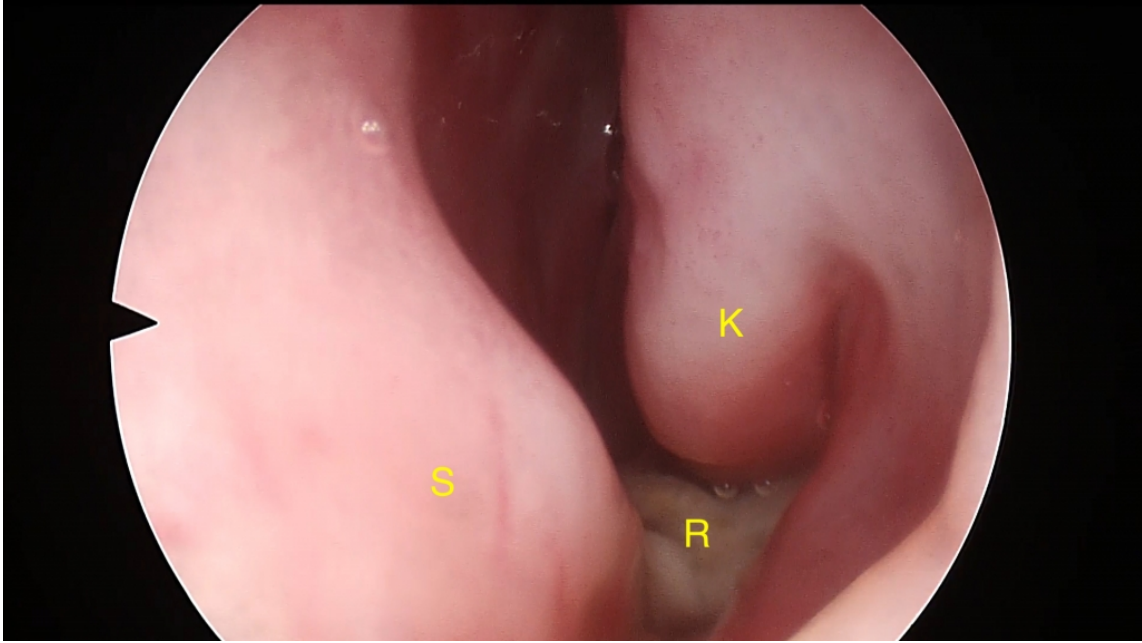
Rinolitler, nazal kavite içerisinde bir nidus etrafında gelişen mineralize kitlelerdir [1]. Endojen ya da eksojen kaynaklı olabilen nidus, genellikle uzun süredir nazal kavitede bulunan organik ya da inorganik ve de düzensiz yüzeyli cisimlerdir [2,3]. Yıllar içerisinde nidus etrafında kalsiyum, magnezyum, demir ve fosforun birikmesiyle oluşan rinolit boyutu giderek artar. Asemptomatik seyredebileceği gibi, gelişen inflamatuvar ve enfeksiyöz cevaba bağlı olarak semptomatik hale de gelebilir [4]. Uzun süreli ve özellikle tek taraflı burun tıkanıklığı, kötü kokulu akıntı, ağrı gibi semptomlara yol açmaktadır [5]. Bu aşamada alerjik rinit, rinosinüzit, septum deviasyonu gibi yanlış tanıları konulabilir ve bu durum tedavide gecikmeye ya da doğru olmayan tedavi seçimlerine yol açabilir. Bu makalede uzun süre boyunca farklı tanıları alarak medikal tedavi verilen ve semptomların başlangıcından ancak

2 yıl sonra tanı alabilen bir rinolit olgusu sunulmuştur.

Olgu Sunumu

16 yaşında kadın hasta son 2 yıldır artan, uzun zamandır devam eden, burnunun özellikle sol tarafında nefes alamama şikayeti ile başvurdu. Hastanın daha önceki hastane başvurularında polen alerjisi tanısı ile mükerrer alerjik rinit tedavisi aldığı ve dönem dönem burun akıntısının kötü kokulu ve yeşil hale gelmesi ile de rinosinüzit teşhisi konularak antibiyotik tedavisi aldığı öğrenildi.

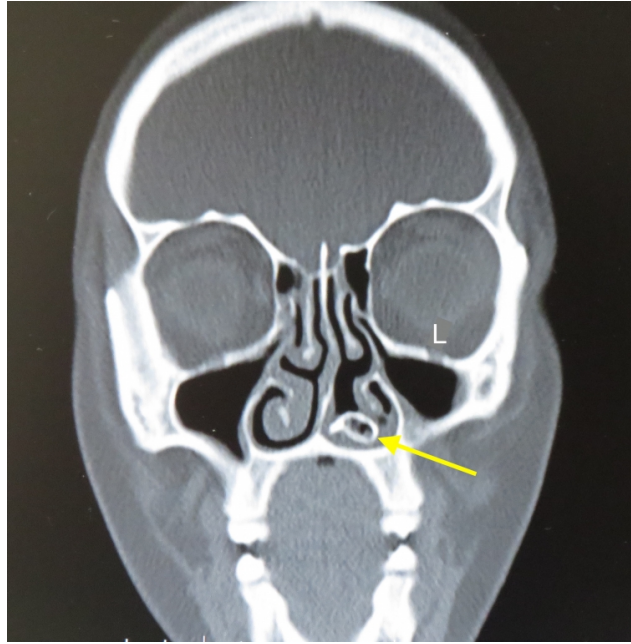
Hastanın anterior rinoskopisinde septumun önde sola deviye olduğu, her iki inferior konkanın hipertrofik olduğu ve sol nazal kavitede serömüköz sekresyon artışı olduğu izlendi. Sekresyonların aspirasyonu ve nazal mukozanın dekonjesyonu sonrasında 0 derece 4 mm rijid endoskop yardımıyla yapılan endoskopik muayenede; septum ve sol inferior konka arasında kalsifiye görünümde kirli beyaz renkli cisim ile karşılaşıldı (Şekil 1).



Şekil 1 :Endoskopik görüntü

(S:septum K:sol alt konka R:rinolit).

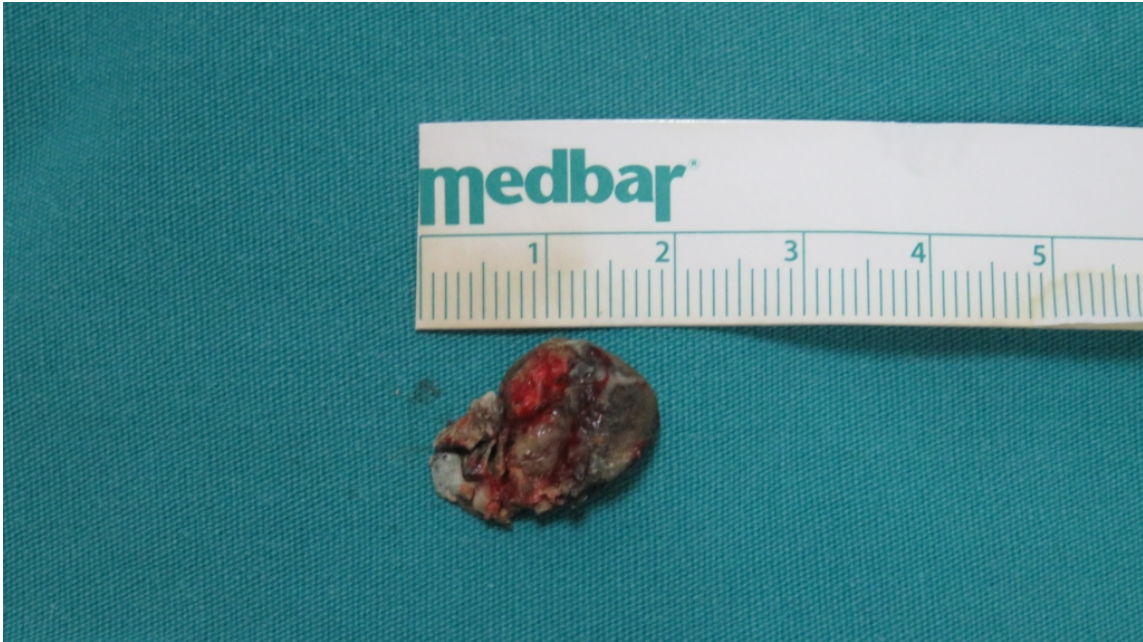Septum mukozası ve nazal kavite tabanı salim izlendi. Paranasal sinus bilgisayarlı tomografi ile yapılan görüntüleme; sol nazal kavitede merkezi daha radyolüsen nidus içeren, inferior konka ve septum arasında, orta konka inferioruna doğru uzanan, etraf dokuda destrüksiyona yol açmayan kitle lezyonu izlendi (Şekil 2).



Şekil 2 :Paranasal sinüs bilgisayarlı tomografi koronal kesit görüntüsü

(L:sol, ok: rinolit)

Rinolitin tespitinin ardından genel anestezi altında endoskopik septoplasti ve rinolit eksizyonu yapıldı. Rinolit boyutunun 2x2 cm olduğu gözlemlendi (Şekil 3).



Şekil 3 :Patoloji spesmeni

Eksizyon sonrası nazal kavitede mukozal defekt ve kemik defekti yoktu. Hastanın takiplerinde sol nazal kavitedeki tıkanıklık şikayetinin büyük oranda gerilemiş olduğu izlendi.

Tartışma

İlk kez 1654 yılında Bartholin tarafından tanımlanan rinolit; genç erişkenlerde ve kadınlarda daha sık görülmektedir. Özellikle septum ile alt konka arasında görülmekle birlikte, frontal ve maksiller sinüste saptanan vakalar da bildirilmektedir. Burunda bulunan bir yabancı cisim etrafında uzun yıllar boyunca biriken mineraller sorumlu tutulmaktadır. Bu nidus; düğme, boncuk, oyuncak parçaları, meyve çekirdekleri, taş-kum parçaları gibi ekzojen kaynaklı olabileceği gibi, kan pıhtısı, kemik parçası, ektojik diş, deskuame epitel gibi endojen kaynaklı da olabilir [1-6]. Bizim vakamızda burunda yabancı cisim öyküsü bulunmamaktaydı ve rinolitın en sık yerleşim gösterdiği septumla alt konka arasında yerleşim göstermekteydi.

Rinolitler daha çok tek taraflı burun tıkanıklığı ve kötü kokulu burun akıntısına yol açarken, baş ağrısı, burun kanaması, kazozi, anozmi, epifora, halitozis gibi belirtilerle de karşımıza çıkabilir [2,6-8]. Bizim vakamızda ise tek taraflı burun tıkanıklığı ve akıntı şikayeti mevcuttu. Bu şikayetlerle çoğunlukla rinosinüzit tanısı alan hastalarda tedaviye yanıt alınmaması ve özellikle şikayetlerin tek taraflı olması burunda yabancı cisim ya da rinolit gibi tanıların da akla gelmesini sağlamalıdır. Bu aşamada özellikle fizik muayene oldukça önem arz etmektedir. Sekresyonların aspirasyonu ve dekonjesyon sonrası yapılacak endoskopik muayene ile çoğu olguda oldukça kolay tanı konulabilmektedir. Her iki nazal pasajın nazofarenkse kadar net olarak değerlendirilemediği durumlarda görüntüleme yöntemlerine başvurulabilir. Özellikle PNS BT oldukça faydalı olacaktır [6]. Bizim vakamız da daha önce alerjik rinit ve rinosinüzit tanıları ile defalarca medikal tedavi almıştı. Ancak iyileşme izlenmemiş olmasına rağmen 2 yıl boyunca hastaya hiç nazal endoskopi yapılmamış ve görüntüleme yöntemlerine başvurulmamıştı.

Ayırıcı tanıda kalsifik nazal polip, hemanjiom, osteom, anjiofibrom, ameloblastik sarkom, osteosarkom, kondrosarkom gibi tümörler ile sifliz, tüberküloz gibi inflamatuvar hastalıklar bulunmaktadır [5,6,9]. Nazal endoskopi sonucunda nazal kavitede izlenen kitleye yönelik yapılan PNS BT sonucunda çoğunlukla rinolit tanısı konulabilmektedir. Biz de sekresyonların aspirasyonu sonrası endoskopik muayene esnasında saptadığımız nazal kitleye yönelik yapılan PNS BT sonucunda rinolit tanısı koyduk ve tedavi seçeneğini belirledik. Ayrıca PNS BT ile rinolitın etraf dokulara penetrasyon, olası kemik destrüksiyonlar, paranazal sinüslerle ilişkisi ve ek patolojiler belirlenerek cerrahi planlanma yapılabilmektedir.

Vedasalem ve arkadaşlarının sunduğu vakada; tek taraflı burun tıkanıklığı ve ara ara burun kanaması olan ve medikal tedaviden fayda görmeyen hasta septoplasti planıyla cerrahiye alınmış ve intraoperatif rinolit olduğu tespit edilmiştir. Rinolit eksizyonu sonrası septoplastiye ihtiyaç olmadığı anlaşılmış ve operasyon sonlandırılmıştır [10]. Gereksiz ya da yanlış tedavi seçimlerinden kaçınabilmek amacıyla nazal endoskopik muayenenin önemi göz önünde bulundurulmalıdır.

Küçük boyutlu rinolitler LAA ofis şartlarında eksize edilebilirken, daha büyük boyutlu, maksiller sinüse uzanan, septum ve damakta perforasyona yola açan rinolitlerde GAA eksizyon uygundur. Eksizyon esnasında kanama olabileceği ve işlemin ağrılı olması akılda tutulmalıdır. Rinolitlerin çok büyük bir çoğunluğu sadece endoskopik yaklaşımla eksize edilebilmektedir [2,6]. Biz de vakamızda endoskopik yöntemle rinolit eksizyonunu tercih ettik.

Sonuç

Rinolitler nadiren görülmesine karşın; tek taraflı burun tıkanıklığı ve kötü kokulu akıntı şikayeti bulunan hastalarda akılda tutulması gereken bir antitedir.

Nazal şikayeti bulunan hastalarda; hastaların semptomları ile fizik muayene bulguları örtüşmüyorsa mutlaka nazal endoskopi yapılmalıdır. Nazal pasajın endoskopiyle değerlendirilmesi farklı patolojilerin atlanmasını engelleyecek ve doğru tedavi planı yapılmasını sağlayacaktır.

Kaynaklar

1. Appleton SS, Kimbrough RE, Engstrom HI. Rhinolithiasis: a review. *Oral Surg Oral Med Oral Pathol.* 1988 Jun;65(6):693-8. PubMed PMID: 3165184
2. Hadi U, Ghossaini S, Zaytoun G. Rhinolithiasis: a forgotten entity. *Otolaryngol Head Neck Surg.* 2002 Jan;126(1):48-51. PubMed PMID: 11821765.
3. Ezsiás A, Sugar AW. Rhinolith: an unusual case and an update. *Ann Otol Rhinol Laryngol.* 1997 Feb;106(2):135-8. PubMed PMID: 9041818.
4. Varley EW. Rhinolith--an incidental finding. *Br J Oral Surg.* 1964 Jul;2(1):40-3. PubMed PMID: 5212879.
5. Aksungur EH, Binokay FB, Biçakçi K, et al. A rhinolith which is mimicking a nasal benign tumor. *Eur J Radiol.* 1999 Jul;31(1):53-5. PubMed PMID: 10477099.
6. Ozdemir S, Akbas Y, Görgülü O, et al. Rhinolithiasis: review of 21 cases. *Am J Rhinol Allergy.* 2010 Nov-Dec;24(6):136-9. doi: 10.2500/ajra.2010.24.3553. Epub 2010 Oct 25. PubMed PMID: 20977836.
7. Orhan K, Kocyigit D, Kisnisci R, et al. Rhinolithiasis: an uncommon entity of the nasal cavity. *Oral Surg Oral Med Oral Pathol Oral Radiol Endod.* 2006 Feb;101(2):e28-32. PubMed PMID: 16448910.
8. Yuca K, Caksen H, Etlik O, et al. The importance of rigid nasal endoscopy in the diagnosis and treatment of rhinolithiasis. *Auris Nasus Larynx.* 2006 Mar;33(1):19-22. Epub 2005 Jul 18. PubMed PMID: 16029942.
9. Royal SA, Gardner RE. Rhinolithiasis: an unusual pediatric nasal mass. *Pediatr Radiol.* 1998 Jan;28(1):54-5. PubMed PMID: 9426275.
10. Vedasalam S, Sipaul F, Hill A, et al. Nasendoscopy for unusual nasal symptoms. *BMJ Case Rep.* 2010 Sep 9;2010. pii: bcr0420102911. doi: 10.1136/bcr.04.2010.2911. PubMed PMID: 22778205; PubMed Central PMCID:PMC3029879.