

KAFA TABANINA UZANIM GÖSTEREN DEV PARAFARENGEAL PLEOMORFİK ADENOM

Baş Boyun Cerrahisi

Başvuru: 13.08.2015

Kabul: 09.09.2015

Yayın: 09.09.2015

Ertuğrul Kibar¹, Bahar Çolpan¹, Fuad Sofiyev¹¹ Selçuk Üniversitesi Tıp Fakültesi, Kulak Burun Boğaz AD

Özet

KAFA TABANINA UZANIM GÖSTEREN DEV PARAFARENGEAL PLEOMORFİK ADENOM

Parafarengeal bölge tümörleri baş boyun bölgesinin oldukça nadir görülen tümörleridir. Parafarengeal bölgede görülen pleomorfik adenom sıklıkla parotis bezinin derin lobundan kaynaklanır. Yavaş büyüme gösterdikleri için sıklıkla asemptomatiktirler. Ancak büyük boyutlara ulaştıklarında semptomatik hale gelirler. Bu yazımızda yutma güçlüğü ve boğaz ağrısı şikayetiyle kliniğimize başvuran, radyolojik olarak sol parafarengeal bölgede yaklaşık 5x6 cm boyutlarında tespit edilen ve trans-servikal yaklaşımla total olarak çıkarılan parotis bezi derin lobu kaynaklı dev pleomorfik adenom olgusu literatür bilgileri eşliğinde sunuldu.

Anahtar kelimeler: Pleomorfik adenom, Parafarengeal boşluk, Parotis bezi

Abstract

GIANT PLEOMORPHIC ADENOMA OF PARAPHARYNGEAL SPACE EXTENDING TO THE SKULL BASE

Parapharyngeal tumors are a rare group of tumors of the head and neck region. Pleomorphic adenomas of the parapharyngeal region most commonly originate from the deep lobe of the parotid gland and are usually asymptomatic due to their slow rate of growth and only turn symptomatic when they get big enough. In this case report, we present a patient with a giant pleomorphic adenoma originating from the deep lobe who referred to our hospital with odynophagia and a sore throat. Radiological findings were compatible with a 5x6cm pleomorphic adenoma located on the left parotid gland and the adenoma was excised via trans-cervical approach.

Keywords: Pleomorphic adenoma, Parafarengeal space, Parotid gland

Giriş

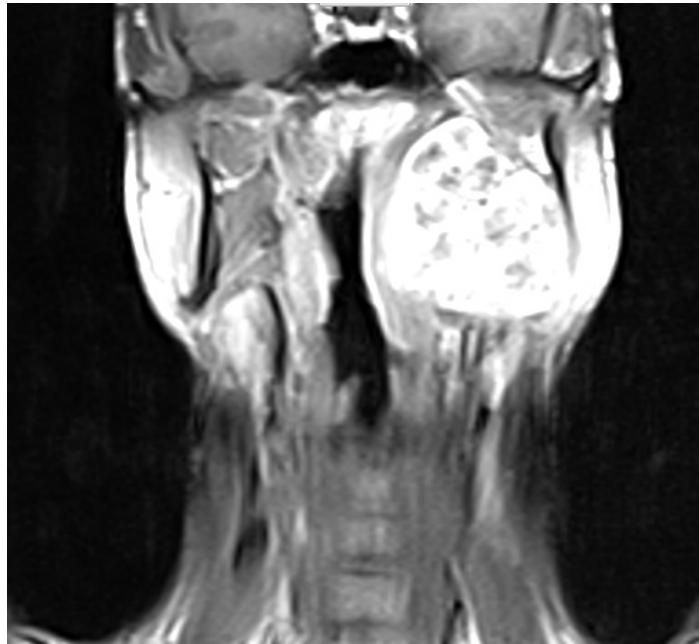
Parafarengeal bölge; superioru, kafa kaidesi, inferioru hiyoid kemiğin büyük boynuzu, posterioru vertebra ve paravertebral kaslar, laterali pterigoid kaslar, mandibula, parotisin derin lobu ve digastrik kasın posterior karnı ile sınırlanmıştır. Primer parafarengeal bölge tümörleri nadir görülüp, tüm baş boyun neoplazmalarının % 0.5'ini oluştururlar [1]. Bu tümörlerin çoğu parotis ve minör tükürük bezinden kaynaklıdır. Genellikle benign karakterlidirler (% 80). Tüm parotis kaynaklı pleomorfik adenomların yaklaşık %10'u derin lob kaynaklı olup, bunların %1'den az bir kısmı parafarengeal alan içinde gelişerek tonsil ve yumuşak damağın mediale doğru itilmesine sebep olurlar [2]. Parafarengeal alan pleomorfik tümörleri yavaş büyüme gösterdikleri için sıklıkla asemptomatik olup ileri boyutlara ulaştıkları zaman semptomatik hale gelebilirler. Ayrıca parafarengeal bölgenin medial kısmı dışında çevresi kemik yapılar ile sınırlı olması nedeniyle bu bölgenin tümörleri mediale doğru ve sessizce büyümektedir. Bu nedenle parafarengeal bölge tümörleri hayatı tehdit eden hava yolu obstrüksiyonuna neden olabilmesi nedeniyle önemlidir.

Bu yazıda parafarengeal alanda görülen parotis derin lobundan kaynaklanan trans-servikal yaklaşımla çıkarılan büyük boyutlu pleomorfik adenom olgusu sunulmuştur.

Olgu Sunumu

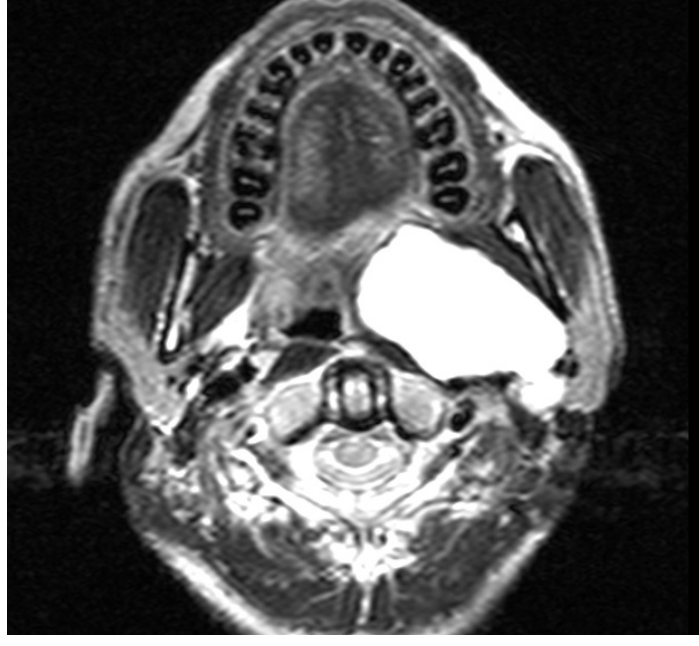
Yirmidokuz yaşında erkek hasta 1 yıldır olan boyunda şişlik, boğaz ağrısı ve yutma güçlüğü şikayetleri ile kliniğimize başvurdu. Yapılan fizik muayenede; sol parafarengeal bölgede yumuşak damak ve tonsili mediale doğru uvulaya kadar iten, bimanuel palpasyonda sert kıvamlı, düzgün yüzeyli, yaklaşık 5x6 cm boyutlarında kitle tespit edildi. Üzerindeki mukozada damarlanma artışı dikkati çekti. Fakat herhangi bir pulsasyon gözlenmedi. Nazal endoskopik muayenede sol nazofarengeal ve farengeal alanda dolgunluk tespit edildi. Boyunda palpasyonla sol retromandibuler bölgede sert kıvamlı şişlik ele gelmekle beraber patolojik boyutta lenfadenopatiye rastlanılmadı.

Hastanın boyun bölgesine yönelik manyetik rezonans (MR) görüntülemesinde sol parafarengeal alanda 48*39*61 mm ebatlarında yoğun heterojen kontrast tutan lobüle, keskin konturlu ve pterigoid adeleri iterek nazofarenks hava kolonunu soldan daraltan kafa tabanına uzanım gösteren kitle görüldü. MR anjiyografi ile vasküler tümörden ayrımı yapıldı. Hastanın hemogram ve biyokimya değerleri normal idi. Kafa tabanına uzanan düzgün yüzeyli kitleye cerrahi olarak trans-servikal olarak yaklaşıldı. Mandibula 2 cm altından horizontal insizyon yapıldı. Submandibuler bez ve mandibula ekarte edildi. Stiloglossus ve stilohyoid ligamentler kesilerek parafarengeal alandaki kitle ile karşılaşıldı. İnferiorda boyun ana damarları görülerek korundu, tümörün süperiorda kafa tabanı ile ilişkili kısmı küt disseksiyon yapılarak ayrıldı. Kitle çevresindeki anatomik yapılardan dikkatli bir şekilde diseksiyon edilerek total olarak çıkarıldı. Hastanın postoperatif dönemde şikayetlerinin kaybolduğu görüldü. Patolojik inceleme sonucu pleomorfik adenom olarak sonuçlandı. Hastanın postoperatif iki yıllık takiplerinde herhangi bir problem ve nüks ile karşılaşılmadı.

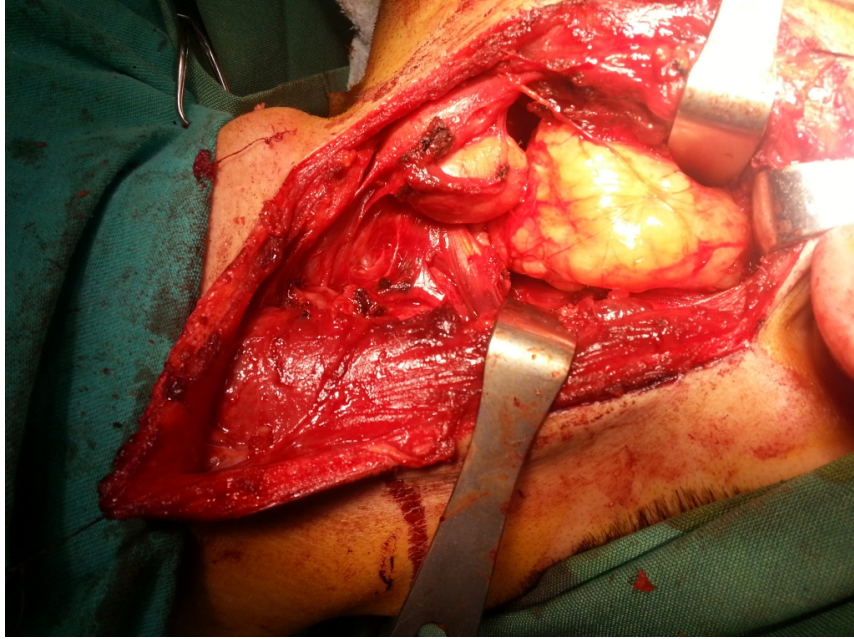


Şekil 1A

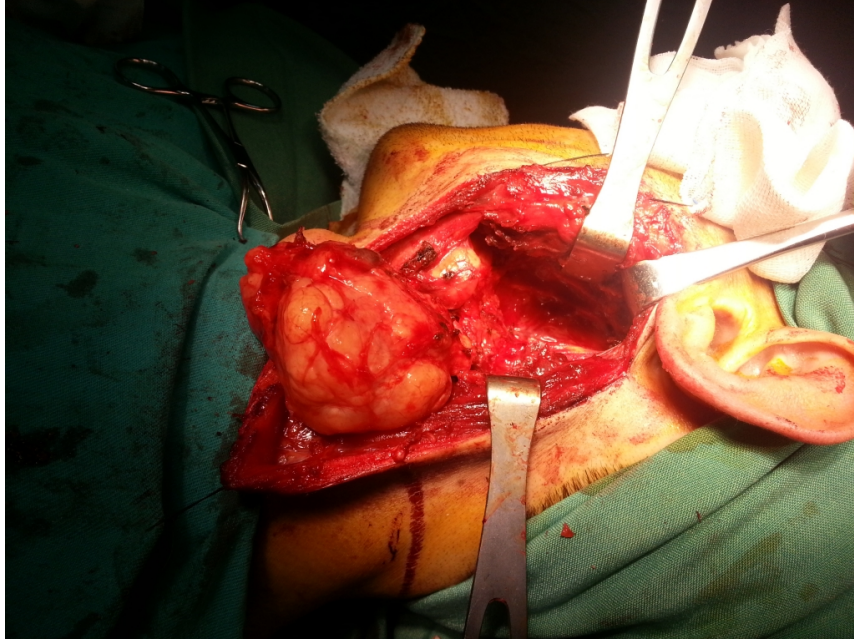
Yoğun heterojen kontrast tutan ve nazofarenks hava kolonunu daraltan kitlenin coronal planda manyetik rezonans görüntüsü.



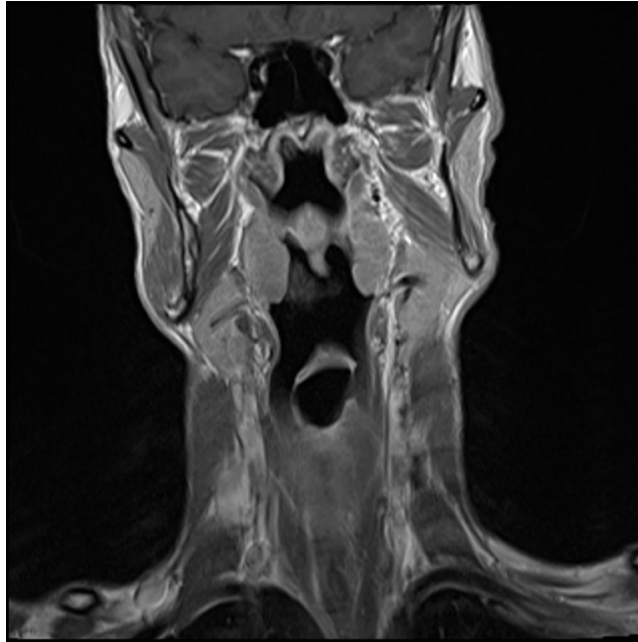
Şekil 1B : Kitlenin aksiyel planda MR görüntüsü.



Şekil 1C : Trans-servikal yaklaşım ile kitlenin intraoperatif görünümü.



Şekil 1D : Kapsülü intakt olarak eksizye edilen kitlenin intraoperatif görünümü.



Şekil 1E : Olgunun ameliyat sonrası 1. yılda çekilen MR görüntüsü.

Tartışma

Literatürde parafarengial bölge tümörlerinin % 45.6'sı tükürük bezi orjinli, % 23.3 nörojenik, % 15.1 lenf nodu ve % 16.1 çeşitli türden kitle olarak bildirilmiştir [4,5]. Ayrıca tiroid bezi tümörleri, parafarengial bölge tümörlerinde

akla getirilmelidir. Parafarengeal bölge tümörleri rutin fizik muayenede tespit edilebilir. Orofarenks muayenesinde tonsil bölgesinde, çene altında ele gelen kitle şeklinde karşımıza çıkabilirler. Yumuşak kıvamlı ve pulsatil lezyonlarda vasküler kaynaklı bir tümör olabilceği unutulmamalıdır. Yerleşim ve lokal tümör basısı nedeniyle 9, 10, 11 veya 12. kranial sinir defisitleri, ses kısıklığı, disfaji ve disartri görülebilir [6]. Bizim vakamızdaki disfaji şikayeti basıya bağlıydı, kranial sinir defisiti gözlenmedi. Cerrahi sonrası hastamızın şikayetleri düzeldi. Benign bir tümör olmasına rağmen, ameliyat sonrası takiplerde kitle nüksü ve malign dönüşüm açısından takip edilmelidir.

Radyolojik inceleme parafarengeal bölge tümörlerinin tanısında önemlidir. Kontrastlı MR tümörün lokalizasyonu ve etraf dokularla ilişkisini saptamak için pre-operatif tüm hastalarda istenmelidir. Pre-operatif kitlenin görüntülenmesi yapılan operasyonun başarısını arttıracaktır. Gereğinde anjiyografik inceleme de yapılmalıdır. Bizim olgumuzda lezyonun üzerinde vaskülerite artışı olması nedeniyle MR anjiyografi istendi. Çekilen MR anjiyografide arteryel fazda herhangi boyanma görülmedi.

Parafarengeal bölge tümörlerinin bulunduğu anatomik bölgeye ulaşımın zor olması nedeniyle cerrahi olarak birçok yaklaşım tanımlanmıştır. Bunlar; servikal yaklaşım, servikal-parotid yaklaşım, transparotid yaklaşım, transoral yaklaşım ve kombine yaklaşımlardır [7]. Birçok otör parafarengeal bölge tümörlerinin cerrahi tedavisinde en iyi yolun eksternal yaklaşım olduğunu belirtmiştir [8]. Bizim olgumuzda trans-servikal yaklaşımla kitleye bütünüyle ulaşmak mümkün olmuştur ve ek prosedürlere gerek kalmamıştır.

Olgumuzda bilgisayarlı tomografi ve MR görüntülemeleri değerlendirildiğinde transservikal yaklaşım uygun görülmüş ve kitlenin total eksizyonu yapılabilmektedir. Transservikal yaklaşımla faysal sinir ve karotis damar kılıfı erkenden tanınabilmektedir [7,8]. Hastamızın 6 ay sonraki kontrol radyolojik görüntülemelerinde nüks-rezidü lezyon saptanmadı. Parafarengeal tümör cerrahisinde tümöre komşu vasküler yapılar ve sinir yapılarının korunması hem zor hem de hayattır.

KBB pratiğinde yutma zorluğu şikayetiyle başvuran ve orofarinks muayenesinde asimetric tonsil saptanan hastalarda, muayenede boyunda şişlik tespit edilemiyorsa bile parafarengeal bir tümörden şüphelenerek endoskopik muayene yapılmalı, radyolojik tetkikle bu bölge görüntülenmelidir.

Kaynaklar

1. Özcan M, Tuncel Ü, Ünal A, Arda N, Yalçın F. Parafarengeal kitlelere transservikal-transmandibuler yaklaşım: Dört Olgunun Sunumu. KBB-Forum 2002; 1(2):48-53.
2. Morita N, Miyata K, Sakamoto T, et al. Pleomorphic adenoma in the parapharyngeal space: Report of three cases. J Oral Maxillofac Surg 1995; 53: 605.
3. Clauser L, Mandrioli S, Dallera V, Sarti E, Galie M, Cavazzini L. Pleomorphic adenoma of the palate. J Craniofac Surg. 2004;15(6):1026-9.
4. Torske K. Benign neoplasm of the salivary glands. In: Thompson LDR (ed) Head and neck pathology, 1st edn. Elsevier, Philadelphia 2006;295-300.
5. Dankle SK. Neoplasms of the parapharyngeal space. Ear Nose Throat 1987;66:25-40.
6. Clairmont AA, Conley JJ. Malignant schwannoma of the parapharyngeal space. J Otolaryngol 1977;6:28-30.
7. Kazkayası M, Arıkan O K, Dikici O. Parafarengeal Kitlelere Yaklaşım KBB ve BBC Dergisi 16 (2):87-92, 2008
8. Bass RM. Approaches to the diagnosis and treatment of tumors of the parapharyngeal space. Head Neck Surg 1982

Sunum

35. Türk Ulusal Kulak Burun Boğaz ve Baş Boyun Cerrahisi Kongresi(2-6 Kasım 2013, Antalya)'nde poster olarak sunulmuştur.