

# BURUN BOŞLUĞUNDA BÜYÜK HÜCRELİ NÖROENDOKRİN KARSİNOM

Rinoloji

Başvuru: 14.05.2024

Kabul: 17.07.2024

Yayın: 17.07.2024

Sıdıka Deniz Yalım<sup>1</sup>, Mehtap Eroğlu<sup>1</sup><sup>1</sup> Sağlık Bilimleri Üniversitesi Adana Şehir Eğitim ve Araştırma Hastanesi

## Özet

### BURUN BOŞLUĞUNDA BÜYÜK HÜCRELİ NÖROENDOKRİN KARSİNOM

Burun boşluğunun büyük hücreli nöroendokrin karsinomu çok nadir görülen ve yüksek dereceli malign bir nöroendokrin tümördür. Nöroşirurji bölümü tarafından frontal kitle nedeniyle opere edilen 44 yaşında erkek hastanın kitlesinin etmoid sinüslere invaze olduğunun görülmesi üzerine kliniğimize konsülte edilmiştir. Büyük hücreli nöroendokrin karsinomların nadir görülmesi ve nazal kitlelerin ayırıcı tanısında düşünülmesi gerekli olduğundan vakayı literatür eşliğinde tartıştık.

**Anahtar kelimeler:** burun boşluğu, nöroendokrin karsinom, etmoid sinüs, paranasal sinüs neoplazmi

## Abstract

### THE LARGE CELL NEUROENDOCRINE CARCINOMA OF THE NASAL CAVITY

The large cell neuroendocrine carcinoma of the nasal cavity is a very rare and highly malignant neuroendocrine tumor. A 44-year-old male patient, who was operated by the neurosurgery department for a frontal mass, was consulted to our clinic after it was observed that the mass had invaded the ethmoid sinuses. Since large cell neuroendocrine carcinomas are rare and should be considered in the differential diagnosis of the nasal masses, we discussed the case in the light of the literature.

**Keywords:** nasal cavity, neuroendocrine carcinoma, ethmoid sinus, paranasal sinus neoplasm

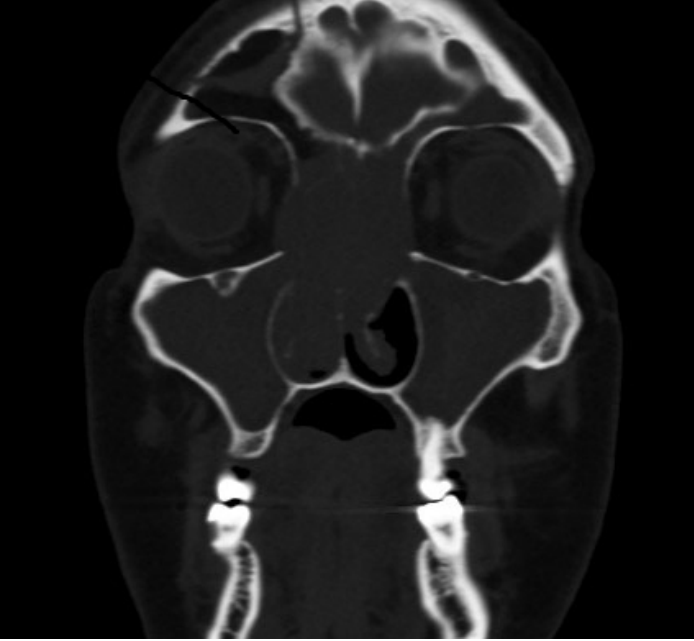
## Giriş

Büyük hücreli nöroendokrin karsinom, yüksek dereceli malign ve kötü prognozlu bir tümördür[1]. Baş ve boyun bölgesinden bildirilmiş olsa da burun boşluğu ve sinüslerde daha önce hiç görülmemiştir. Agresif olduğundan erken tanı ve tedavi prognoz açısından oldukça önem arz etmektedir.

## Olgu Sunumu

44 yaşında madde bağımlısı erkek hastaya nöroşirurji bölümü tarafından sağ frontal lobda kitle nedeniyle kitle eksizyonu yapılmış ve hastanın patoloji sonucu büyük hücreli nöroendokrin karsinom metastazı gelmişti. İntraoperatif kitlenin etmoid sinüslere invaze olduğu görülmüş ve Kulak-Burun Boğaz polikliniğine konsülte edilmişti. Hasta ile iletişim kurulamadığından yakınından anamnez alındı. Hastanın yapılan nazal endoskopik muayenesinde her iki burun boşluğunda orta meayı dolduran, üzeri mukozayla çevrili, damarlanma artışı bulunan pembe renkli, polipoid bir kitle görünümü mevcuttu. Her iki burun boşluğundan biyopsiler alındı.

Hastanın paranasal sinüs tomografisinde bilateral anterior ve posterior etmoid, maksiller, sfenoid ve frontal sinüslerde, bilateral orbita medial duvarında tümör infiltrasyonu görülmüştür. (Şekil 1) Nazal endoskopik biyopsi yapılmış ve sonuç büyük hücreli nöroendokrin karsinom olarak gelmiştir. Sonucu çıkan hasta arandığında vefat ettiği öğrenilmiştir.



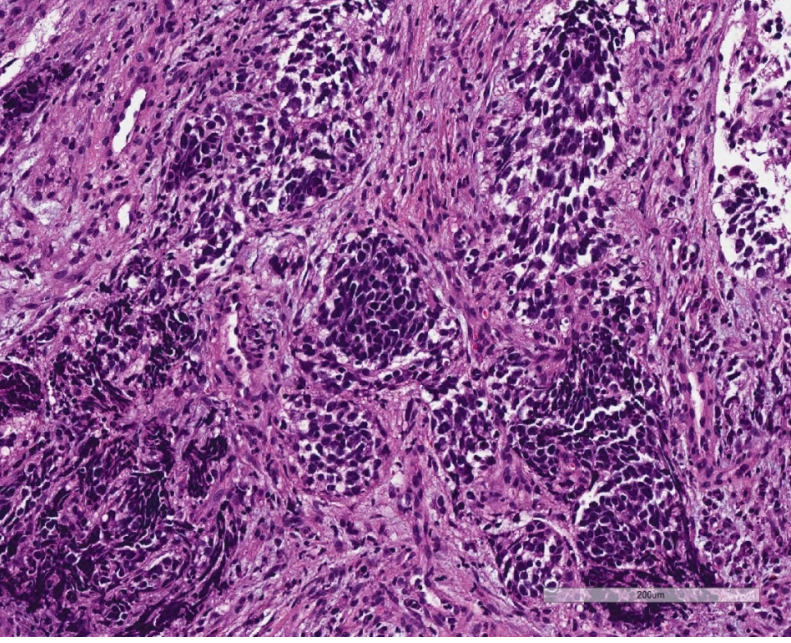
**Şekil 1** Hastanın paranasal sinüs tomografisi görüntüsünde frontal, etmoid, maksiller sinüslere ve orbita medial duvarına invaze olduğu görülmekte.

## Tartışma

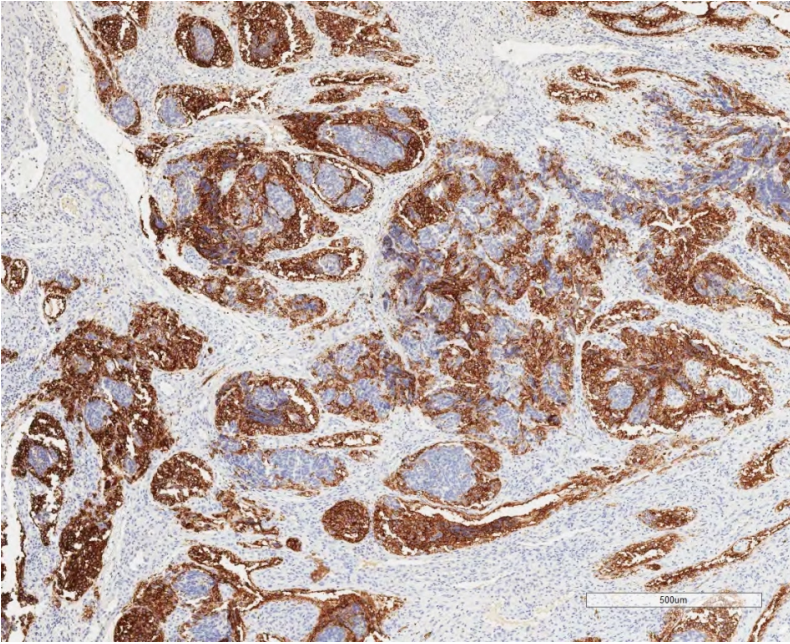
WHO'nun 2022 yılındaki nöroendokrin karsinoma sınıflandırmasına göre nöroendokrin karsinomlar küçük hücreli nöroendokrin karsinom, büyük hücreli nöroendokrin karsinom ve mikst hücreli karsinom olmak üzere üç gruba ayrılmıştır.

Literatüre bakıldığında ilk kez 1990 yılında Hui ve ark.[2] indifferansiye majör tükrük bezi karsinomlarını analiz etmiş ve 4 tane büyük hücreli nöroendokrin karsinom vakası bildirmişlerdir. 1991 yılında Travis ve ark.[3] akciğerde büyük hücreli nöroendokrin karsinom bildirmiştir. Xu ve ark.[4] 2013 yılında 6 tane nazal nöroendokrin karsinomu analiz etmiş ilk nazal büyük hücreli nöroendokrin karsinom vakasını bildirmişlerdir. Baş ve boyun bölgesinde en çok larenkste görülmesine rağmen parotis, submandibular bez, paranasal sinüsler, oral kavite, orofarenks ve hipofarenkste görülmüştür. Ayırıcı tanıda atipik karsinoid tümör ile ayırıcı tanısının yapılması önemlidir. [5]

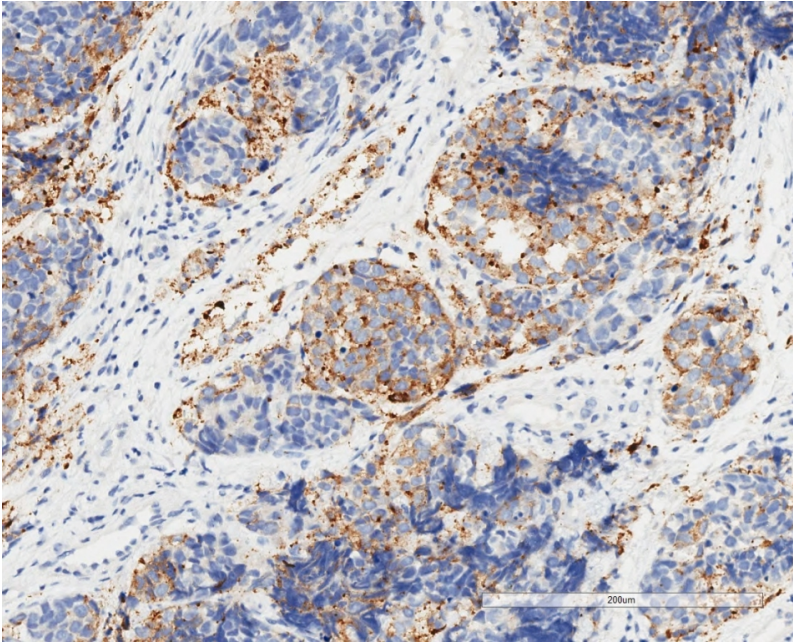
Patolojik incelemede Hematoxilen&Eosin (H&E) boyalı kesitlerde adalar oluşturan belirgin nükleollü ve kaba kromatinli tümör hücreleri izlenmiştir. (Şekil 2A) Nükleus sitoplazma oranı artmıştı. CD56, sinaptofizin (Şekil 2B,C) ve Ki-67 pozitifliği.(Şekil 2D) Neoplastik hücreler düzensiz gruplaşmalar, dizilimler, rozetler ve palisadlanmalar da oluşturabilirler. Bu hücreler, belirgin nükleol ve kaba kromatin içeren atipik nükleuslara sahip geniş sitoplazmalı büyük boyutlu hücrelerdir. Median mitoz sayısı  $70/2mm^2$ 'dir. Nekroz coğrafi ya da odaklıdır. Bu tümörlerde nöroendokrin karakteri göstermede en sensitif belirteç CD56'dır, ancak spesifik olmadığından kromogranin A ve sinaptofizin ile kombine edilerek değerlendirilmesi önerilmektedir. Hastanın intrakraniyel kitlesinin patoloji sonucu büyük hücreli nöroendokrin karsinom olarak raporlanmış olması nedeniyle ve hastada HPV enfeksiyonu düşünülmemesi sebebiyle patolojik incelemede HPV DNA'ya yönelik moleküler inceleme yapılmadı.



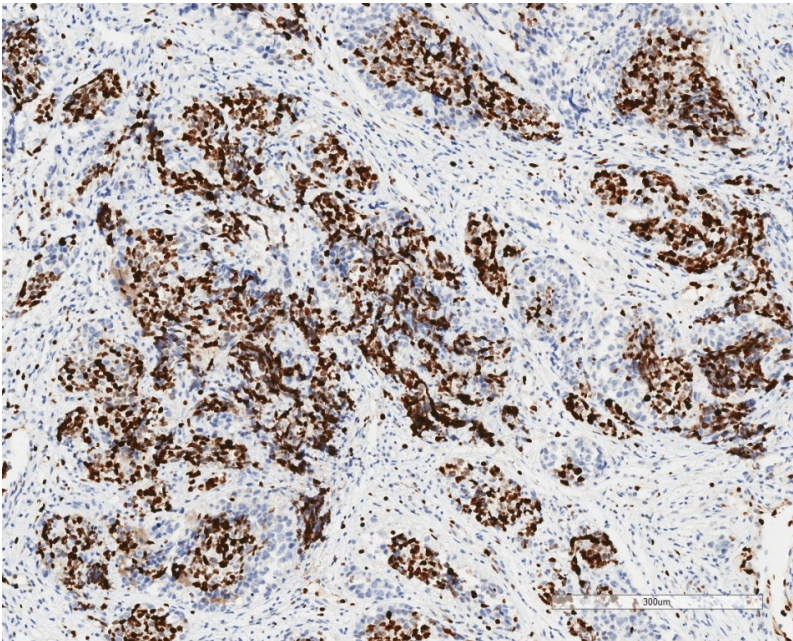
**Şekil 2A** Büyük hücreli nöroendokrin karsinomun immünohistokimyasal incelenmesi. (H&E boyaması, x200)



**Şekil 2B** CD56 immünohistokimyasında büyük hücreli nöroendokrin karsinoma ait mikroskopik alan. (x200)



**Şekil 2C** Sinaptofizin immünohistokimyasında büyük hücreli nöroendokrin karsinoma ait mikroskopik alan. (x200)



**Şekil 2D** Ki-67 immünohistokimyasında büyük hücreli nöroendokrin karsinoma ait mikroskopik alan. (x200)

Baş ve boyundaki büyük hücreli nöroendokrin karsinomlarda üçlü tedavi önerilmektedir. Cerrahi tedavi, radyoterapi ve kemoterapi tavsiye edilir. Tümör erken evrede yakalandığında cerrahi tedavi yapılmaktadır. Son zamanlarda nöroendokrin karsinomların tedavisinde ilk olarak cerrahi yaptıktan sonra postoperatif kemoradyoterapi vermenin hastalığın kontrolünde ve sağkalım üzerinde iyi sonuçları olduğu bildirilmiştir. Ancak hastaların büyük çoğunluğunda hastalığı ileri evrededir ve geniş orbita, kafatası ve beyin tutulumu varsa cerrahi rezeksiyon zordur. [6] Fakat hastaların çoğu metastatik evrede gelmektedir. Kemoterapide sisplatin+etaposid kullanılmaktadır. Son zamanlarda kapesitabin+temozolomide kombine tedavisi de kullanılmaktadır. Çok hızlı ilerleyen ve tedaviye cevap verme olasılığı düşük tümörler olduğundan prognozları kötüdür. Bunun dışında

immunoterapi, hedef odaklı peptid reseptör radyonüklid tedavileri (lutesyum-oktrotid) tedavileri de yapılmaktadır.

Mitchell ve ark.'nın [7] MD Anderson kanser merkezinde yaptıkları çalışmada 1990-2004 yılları arasında 28 tane nöroendokrin vakasını analiz etmişler. Etmoid sinüs en sık tutulan bölgedir. Vakaların yarısını cerrahi tedaviyle tedavi etmişler, yaklaşık üçte birini de kemoradyoterapi ile tedavi etmişlerdir. 5 yıllık sağkalım, hastalığa özgü sağkalım ve hastaliksız sağkalım oranları sırasıyla %66.9,%78.5,%43.8'dir. Foveal,orbital ve burun dışı tutulum kötü prognoz belirtisidir. Neoadjuvan kemoterapi ve ardından kemoradyasyon veya postoperatif radyoterapi ile cerrahi umut vericidir.

## Kaynaklar

1. Ferlito A, Strojan J, James S, Lewis Jr., Perez-Ordoñez B, Alessandra R. Large cell neuroendocrine carcinoma of the head and neck: a distinct clinicopathologic entity. *Eur Arch Otorhinolaryngol* 2014;271:2093–2095. doi: 10.1007/s00405-014-3090-7.
2. Hui K, Luna MA, Batsakis JG, Ordoñez NG, Weber R. Undifferentiated carcinomas of the major salivary glands. *Oral Surgery Oral Medicine Oral Pathology* 1990;69(1):76-83.
3. Travis WD, Linnoila RI, Tsokos MG et al. Neuroendocrine tumors of the lung with proposed criteria for large-cell neuroendocrine carcinoma. An ultrastructural, immunohistochemical and flowcytometric study of 35 patients. *Am J Surg Pathol* 1991;15:529-553.
4. Xu L, Guan B, Peng X, Xu Y, Wang Y, Wu J. Analysis on 6 cases with nasal neuroendocrine carcinoma. *Lin Chung Er Bi Yan Hou Tou Jing Wai Ke Za Zhi* 2013;27:236–238.
5. Kao HL, Chang WC, Li WY, Chia-Heng Li A, Fen-Yau Li A. Head and neck large cell neuroendocrine carcinoma should be separated from atypical carcinoid on the basis of different clinical features, overall survival, and pathogenesis. *Am J Surg Pathol* 2012;36:185–192.
6. Sirsath NT, Babu MC, Das U, Premlatha CS. Paranasal sinus neuroendocrine carcinoma: a case report and review of the literature. *Case Rep Oncol Med* 2013;2013:728479.
7. Mitchell EH, Diaz A, Yilmaz T et al. Multimodality treatment for sinonasal neuroendocrine carcinoma. *Head&Neck* 2012;34(10):1372-1376.