

TONSİL KANSERİNDE KLİVUS METASTAZI

CLIVUS METHASTASIS OF TONSILLER CARCINOMA

Baş Boyun Cerrahisi

Başvuru: 05.10.2015

Kabul: 01.12.2015

Yayın: 01.12.2015

Duygu Erdem¹, Sultan Şevik Eliçora¹, Aykut Erdem Dinç¹, Sultan Bişkin¹, Murat Damar¹¹ Bülent Ecevit Üniversitesi Tıp Fakültesi**Özet**

Tonsiller karsinoma tüm orofarenks tümörlerinin %15-20'sini oluşturur, 1/3'ü skuamöz hücreli kanserdir (SCC). Öte yandan metastazlar klinikte en sık görülen beyin tümörleri olup spesifik olarak klivus %4 oranında tutulmaktadır, prostat ve meme kanseri en sık primerlerdir. Çalışmamızda 1 yıl önce tonsil SCC nedeni ile cerrahi uygulanan ve kemoradyoterapi alan 43 yaşında bayan hasta sunulmuştur. Hasta tedaviden 1 yıl sonra retroaurikuler bölgede ve nazofarenkste kitle ile birlikte multipl kranial sinir paralizilerine yol açan klivus metastazıyla prezente olmuştur. Klivus metastazı literatürde nadir bildirilmiştir ve genellikle izole VI. kranial sinir paralizisi ile kendini gösterir. Tonsil SCC'de ise klivus metastazı daha önce bir yayında bildirilmiştir ve yine izole VI. kranial sinir paralizisi şeklinde bulgu vermiştir. Hastamız multipl kranial sinir paralizileri ile prezente olması ve primerinin tonsil SCC olması bakımından önem arz etmektedir.

Anahtar kelimeler: Kafa tabanı, Neoplazm metastazı Palatin tonsil

Abstract

Tonsillar carcinoma constitutes 15-20% of all oropharynx tumors, 1/3 are squamous cell cancers (SCC). On the other hand, metastases are the most common brain tumors, clivus is specifically affected 4%, prostate and breast are the most common primers. In our study we presented a 43 year old female patient who was treated with surgery and chemo radiotherapy for tonsillar SCC 1 year before. The patient presented with clivus metastasis which caused retro auricular and nasopharyngeal mass with multiple cranial nerve palsies 1 year after treatment. Clival metastasis is rare in the literature and usually presented with isolated 6th nerve paralysis. Clivus metastasis in tonsillar SCC is reported only in one study in the literature and also presented with isolated 6th nerve palsy. Our case is important because of being present with multiple cranial nerve palsies and being the primer side in tonsillar region.

Keywords: Neoplasm metastasis, Palatine tonsil Skull base

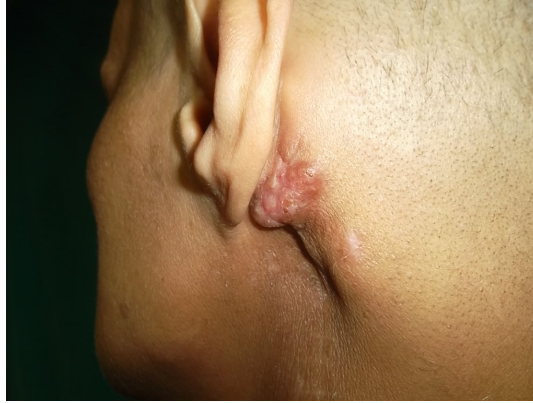Giriş

Tonsiller karsinoma tüm orofarenks tümörlerinin %15-20'sini oluşturur, 1/3'ü skuamöz hücreli kanserdir (SCC) [1]. Tonsil kanserinde okkült servikal metastaz oranı %27'dir, servikal metastaz olması 5 yıllık sağ kalımı %70'den %27'ye düşürür [1]. Öte yandan metastazlar klinikte en sık görülen beyin tümörleri olup spesifik olarak klivus %4 oranında tutulmaktadır, prostat ve meme kanseri en sık primerlerdir [2-4]. Lokalizasyonları itibari ile bu metastazlar genellikle kranial sinir bulguları ile ortaya çıkarlar. Çalışmamızda daha önce tonsil SCC nedeni ile tedavi alan, tedaviden 1 yıl sonra multipl kranial sinir paralizilerine yol açan klivus metastazı ile prezente olan hasta literatür eşliğinde sunulmuştur.

Olgu Sunumu

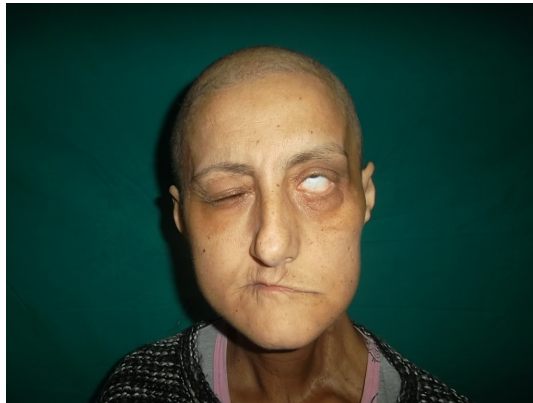
43 yaşında bayan hasta yaklaşık 2 aydır olan sol kulak arkasında şişlik, sol periferik fasiyal paralizisi, diplopi, ses

kısıklığı, sol kol ve omuzda ağrı, şiddetli baş ve yüz ağrısı yakınmaları ile polikliniğimize başvurdu. Hastanın dosyası incelendiğinde 1 yıl önce dış merkezde boyun sol tarafında primeri bilinmeyen SCC metastazı nedeni ile takip edildiği, sol radikal boyun disseksiyonu ile birlikte üçlü panendoskopi ve sol tonsillektomi yapıldığı, patoloji materyalinde sol tonsilde SCC saptandığı öğrenildi. Epikriz raporu incelendiğinde hastanın T1N2aM0 tonsil SCC kabul edildiği, boyun disseksiyon materyalinde ekstrakapsüler invazyon saptanması nedeni ile postoperatif radyoterapi aldığı, o dönemde yapılan pozitron emisyon tomografi (PET) taramalarında uzak metastaz saptanmadığı görüldü. Fizik muayenede sol retroaurikuler bölgede 2,5x3 cm boyutunda üzeri nekrotik, sert, düzensiz kitle izlendi (Şekil 1).



Şekil 1 : Sol retroaurikuler bölgedeki kitlenin görünümü

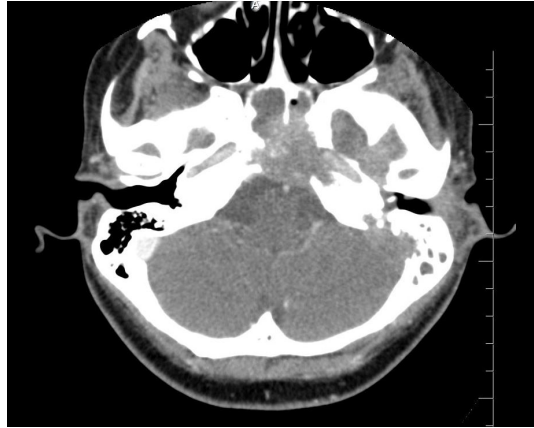
Nazal endoskopik muayenede nazofarenks sol yarımını dolduran düzensiz yüzeysel kitle izlendi ve kitle ile aynı tarafta V, VI, VII, VIII, IX, X, XI. kranial sinir tutulumlarına ait bulgular saptandı. Yüz sol yarımında ağrı ve hiperestezi, sol gözde dışa bakış kısıtlılığı, sol grade 3 periferik fasiyal paralizi izlendi, öğürme refleksi solda almamıyordu (Şekil 2).



Şekil 2 : Hastanın görünümü, solda grade 5 periferik fasiyal paralizi izlenmektedir.

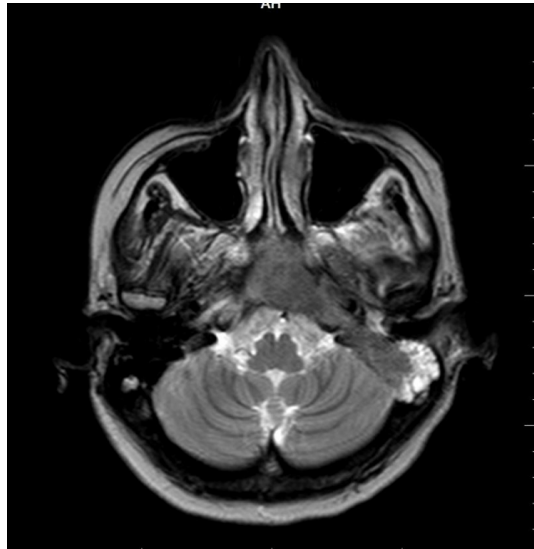
Videolarinoskopik muayenede sol kord vokal fikse izlendi. Solda XI. kranial sinir tutulumuna bağlı şiddetli omuz ağrısı ve kolunu yukarı kaldırma kısıtlılığı saptandı.

Hastadan ön tanı amaçlı boyun, kranial bilgisayarlı tomografi (BT) ve magnetik rezonans görüntüleme (MRG) tetkikleri istendi. BT'de kitlenin klivus ve kafa tabanını tutarak temporal bölgeye ilerlediği görüldü (Şekil 3).



Şekil 3 : Bilgisayarlı tomografide klivusta, sol sfenoid kemikte ve sol mastoid kemikte belirgin ekspansiyon ve deformasyon oluşturan kitle lezyonu izlenmektedir.

MRG'de klivusta ve sol sfenoid kemikte belirgin ekspansiyon ve deformasyon oluşturan T1A sekanslarda hipointens, T2A sekanslarda heterojen hipo-hiperintens sinyal özelliğinde, kontrast madde sonrası heterojen yoğun kontrastlanma gösteren kitle lezyonu saptandı. Lezyon sol kavernoöz sinüsü tama yakın oblitere etmekte ve sol internal karotid arter kalibrasyonunda belirgin azalma oluşturmaktaydı. Sol orta fossa tabanı, sol serebellar hemisfer, sol temporal lob ventrobazalinde invazyon izlendi (Şekil 4).



Şekil 4 : Magnetik rezonans görüntüleme kitlenin klivusta ve sol sfenoid kemikte belirgin ekspansiyon ve deformasyon oluşturarak temporal bölgeye yayıldığı ve sol orta fossa tabanı, sol serebellar hemisfer, sol temporal lob ventrobazalinde invazyon yaptığı gözlenmektedir.

Sol retroaurikuler bölgedeki ve nazofarenkstekite kitleden alınan biyopsi sonucu "squamöz hücreli karsinoma metastazı" olarak yorumlandı. Hasta nöroloji, beyin cerrahisi ve medikal onkoloji kliniklerine konsülte edildi. İnoperabl kabul edilerek palyatif kemoterapi başlandı.

Tartışma ve Sonuç

Tonsil kanserlerinin bir kısmı boyunda primeri bilinmeyen skuamöz hücreli karsinoma metastazı ile prezente olur

ve sonradan biyopsi amaçlı yapılan tonsillektomi ile tanı konur [5,6]. Primeri bilinmeyen boyun metastazlarında tonsillerin dikkatle incelenmesi gerekmektedir, küçük tümörler tonsil kripleri içerisinde gizli kalabileceğinden atlanabilir. Yine pirmer tümör küçük olmasına rağmen zengin lenfatik ağ olduğundan erken dönemde boyun metastazı yapabilir ve hasta boyunda kitle ile prezente olabilir [1,5]. Hastamız da 1 yıl önce primeri bilinmeyen boyun SCC metastazı nedeni ile incelenmiş ve yapılan tonsil biyopsisinde SCC saptanması üzerine primer odak tonsil kabul edilerek takip edilmiştir.

Öte yandan serebral metastazlar klinikte en sık görülen beyin tümörleri olup tüm intrakranial kitlelerin yarısından fazlasını oluştururlar [2]. Spesifik klivus metastazı ise literatürde nadir bildirilmiştir ve genellikle primer tümör prostat, meme ve akciğerde saptanmıştır [2]. Tonsil karsinomunda ise klivus metastazı literatürde daha önce yalnızca bir vaka şeklinde bildirilmiştir [7]. Marchese-Ragona ve ark. 2008 yılında yayınladıkları makalede 51 yaşındaki erkek hastada tonsiller karsinoma tedavisinden 14 ay sonra sol abducens sinir paralizi ile prezente olan klivus metastazı saptamışlardır [7].

Literatüre göre klivus metastazı olan hastalar genellikle izole VI. kranial sinir paralizi ile prezente olurlar [8-10,11]. Klivusun posterior yüzeyindeki Dorello kanalında nervus abducens'in tutulması sonucunda dışa bakış kısıtlılığı ve diplopi meydana gelir [11]. Kanser tanısı olan bir hastada kranial sinir tutulumları veya şiddetli baş-yüz ağrıları kafa tabanı metastazı açısından uyarıcı olmaktadır [10,11]. Yine kanser tanısı olan bir hastada klivusta saptanan kitlenin metastaz olma olasılığının yüksek olduğu bildirilmiştir [11]. Hastamızda da kranial sinir tutulumu bulguları ile birlikte şiddetli yüz ve baş ağrısı yakınmaları mevcuttu.

Laigle-Donadey ve ark. kafa tabanı metastazına bağlı çeşitli sendromlar tanımlamışlardır [10]. Bu sendromlar orbital (propitozis, oftalmopleji ve V1 tutulumu), parasellar ve sellar (oftalmopleji, V1, kavernoöz sinüs tutulumu), Gasserian gangliyon (petröz apex, V2, V3, VI, VII tutulumu), juguler foramen (IX, X, XI tutulumu), oksipital kondil (XII tutulumu) sendromlarıdır ve nadir görülmektedirler [7, 10]. Vakamızda ise kitle ile aynı tarafta V, VI, VII, VIII, IX, X, XI. kranial sinir tutulumu saptanmıştır. Literatürde kafa tabanı metastazı olup bu derece fazla sayıda kranial sinir tutulumu ile prezente olan hasta saptanmamıştır.

TNM evreleme sistemine göre orofarenks kanserleri alt bölgeden bağımsız olarak kafa tabanı yayılımı olması durumunda T4b sayılmaktadır [12]. Zenga ve ark. orofarenks kanserleri ile ilgili yayınladıkları 131 hastalık seride kafa tabanı tutulumunu 7 hastada (%2) bildirmişlerdir [12]. Fakat bizim hastamızın ilk tanı aldığı dönemdeki epikrizi incelendiğinde PET tetkiklerinde başka bir odak saptanmamış hastalığın evresinin T1N2aM0 olduğu kabul edilmiştir. Bu nedenle tedaviden 1 yıl sonra multipl kranial sinir tutulumu ile prezente olan hastada klivustaki kitle kanser invazyonu değil metastaz olarak düşünülmüştür.

Hastamız multipl kranial sinir paralizileri ile prezente olması ve primerinin tonsil SCC olması bakımından literatüre katkıda bulunacak bir vakadır.

Kaynaklar

1. Genden EM et al. Current management of tonsillar cancer. Oral Oncology. 2003; 39:337-42.
2. Çetinalp NE ve ark. Juguler foramen sendromu ile prezente olan kafa tabanı adenokarsinom metastazı: Bir Olgu Sunumu. Türk Nöroşirurji Dergisi 2013; 23(3):319-22.
3. Pallini R et al. Clivus metastases: Report of seven patients and literature review. Acta Neurochir 2009; 151:291-6.
4. Ulubaş B et al. Clivus metastasis of squamous cell carcinoma: A rare location. J Clin Neurosci 2005; 12(1):97-8.
5. Randall DA et al. Tonsillectomy in diagnosis of the unknown primary tumor of head and neck. Otolaryngol Head Neck Surg 200; 122:52-5.

6. Waltonen JD et al. Metastatic carcinoma of the neck of unknown primary origin. Arch Otolaryngol Head Neck Surg 2009; 135(10):1024-29.
7. Marchese-Ragona R et al. Abducent nerve paralysis: first clinical sign of clivus metastasis from tonsillar carcinoma. Acta Oto- Laryngologica 2008; 128(6):713-16.
8. Kocak Z et al. Isolated bilateral sixth nerve palsy secondary to metastatic carcinoma: A case report with a review of the literature. Clin Neurol Neurosurg 2003; 106:50-4.
9. Malloy KA. Prostate cancer metastasis to clivus causing cranial nerve vi palsy. Optometry 2007; 78:55-62.
10. Laigle-Donadey F et al. Skull-base metastases. J Neurooncol 2005; 75(1):63-9.
11. Neelakantan A, Rana AK. Benign and malign diseases of the clivus. Clin Radiol 2014; 69:1295-1303.
12. Zenga J et al. Treatment outcomes for t4 oropharyngeal squamous cell carcinoma. JAMA Otolaryngol Head Neck Surg 2015; April 22, 2015.

Sunum Bilgisi

36. Türk Ulusal Kulak Burun Boğaz ve Baş Boyun Cerrahisi Kongresi'nde elektronik poster olarak sunulmuştur, 5-9 Kasım 2014 Antalya, Türkiye