

NASAL FRAKTÜR SONRASI MEYDANA GELEN PNÖMOSEFALİ

OCCURRANCE OF PNEUMOCEPHALUS AFTER NASAL FRACTURE

Başvuru: 12.12.2016

Rinoloji

Kabul: 12.04.2017

Yayın: 12.04.2017

Süleyman Emre Karakurt¹, Mehmet Ali Çetin¹, Aykut İkinciogulları¹, Hüseyin Dere¹¹ Ankara Numune Eğitim ve Araştırma Hastanesi**Özet**

Pnömocefali nazal travmanın nadir bir komplikasyonudur. Elli yaşında erkek hasta kliniğimize beş gün önce burnunun üzerine düşme hikayesi ile başvurdu. Hastanın kulak burun boğaz bakısında sol nazal kemik orta 1/3 de krepitasyon alındı. Hastanın çekilen tomografisinde sol sfenoid sinüs lateral duvar komşuluğunda intrakranial hava sinyali saptandı. Hasta takibe alındı. Erken dönemde beyin omurilik sıvısı (BOS) rinoresi saptanmadı. Yüz kemikleri içinde en sık fraktürüne rastlanan nazal kemiklerin tedavisi öncesinde hayatı tehdit edebilecek pnömocefali komplikasyonunu gözönünde bulundurmak ve buna yönelik olarak maksillofasial tomografi istemek önemlidir.

Anahtar kelimeler: Pnömocefalus, Nazal kemik Travma

Abstract

Pnomosefalus is a rare complication of nasal fractures. A fifty year old man applied to our clinic with the complaint of a fall and blow to the nose five days ago. Upon examination of ear nose and throat, crepitation on the middle third of the left nasal bone was discovered. The CT revealed free air in the intracranial cavity near the left sphenoid sinus wall. Patient received follow-up. In early period there was no evidence of cerebrospinal fluid leak. Before treating nasal bone fractures, the most common of facial bone fractures, it is important to keep in mind life-threatening pneumocephalus complications and request maxillofacial CT scans.

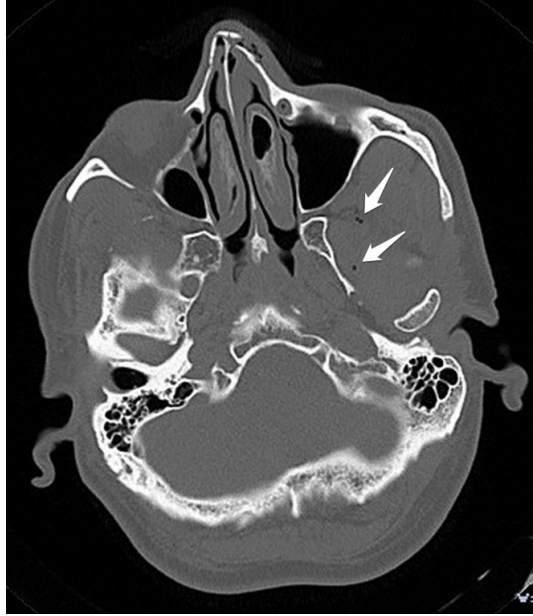Keywords: Pneumocephalus, Nasal bone Trauma

Giriş

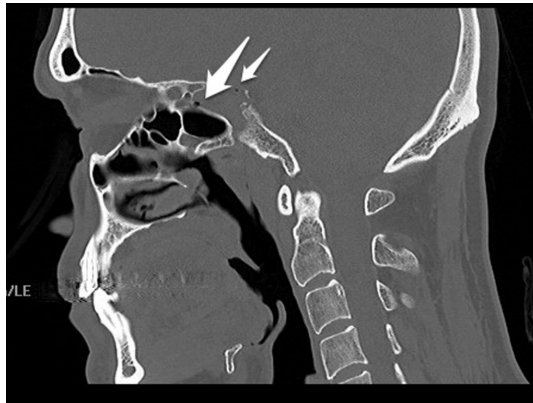Burun kırıkları bilek ve klavikula kırıklarının arkasından tüm insan kırıkları içerisinde üçüncü sıklıkta görülür [1]. Erişkinlerde sıklıkla motorlu araç kazaları ve düşmelere bağlı olarak meydana gelir. Tek başına ya da diğer yüz kemiği kırıkları ile birlikte olabilir. Burun kırıkları sonrasında burun kanaması gibi komplikasyonlar meydana gelebileceği gibi beyin omurilik sıvısı (BOS) kaçağı ve pnömocefaliyi de kapsayan intrakranial komplikasyonlar meydana gelebilir. Pnömocefali intrakranial hava varlığı olarak tanımlanır ve bilgisayarlı tomografi ile teşhis edilebilir [2]. Biz bu olgu sunumunda nazal fraktür sonrası meydana gelen pnömocefaliyi literatür eşliğinde sunmayı amaçladık.

Olgu Sunumu

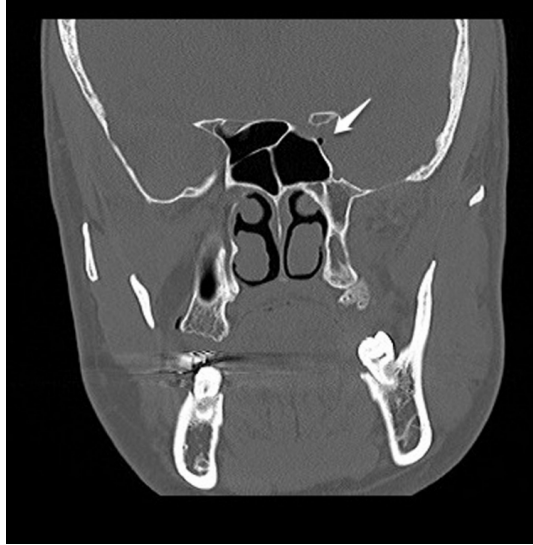
Elli yaşında erkek hasta kliniğimize beş gün önce banyoda ayağının kayması sonucu burnunu sert zemine çarpma şikayeti ile başvurdu. Hasta çarpma sonrasında kısa süreli bilinç kaybı yaşadığını ifade etti. Ek olarak acil servise başvurduğunu ve çekilen tomografide nazal fraktür saptanması üzerine hastanın kulak burun boğaz polikliniğine başvurması söylenerek önerilerle taburcu edildiğini belirtti. Hastanın fizik muayenesinde nazal kemik orta 1/3 de hassasiyet ve krepitasyon saptandı. Hastanın daha önce çekilmiş olan tomografisinde sol nazal kemiğin deplase olduğu gözlemlendi, sol sfenoid sinüs lateral duvarında, optik tüberkül alt komşuluğunda fraktür ve intrakranial serbest hava saptandı. Ek olarak infratemporal fossada da serbest hava saptandı (Şekil 1,2,3,4).



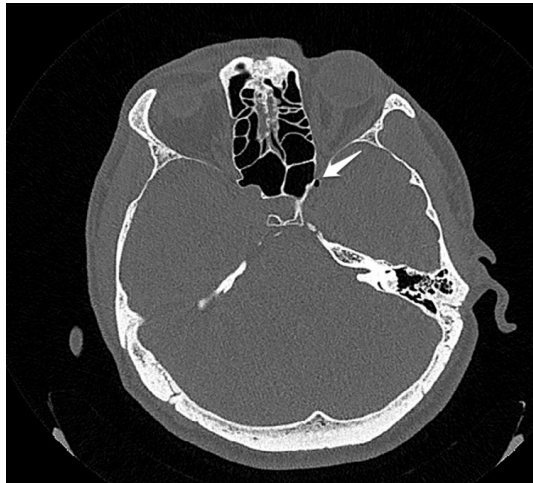Şekil 1 : Aksiyel plan maksillofasiyal BT görüntüsü: Nazal fraktür ve infratemporal fossada serbest hava



Şekil 2 : Sagittal plan maksillofasiyal BT görüntüsü: Sfenoid sinüs lateral duvarında fraktür ve komşuluğunda intrakranial serbest hava



Şekil 3 : Koronal plan maksillofasiyal BT görüntüsü: Sfenoid sinüs lateral duvar komşuluğunda intrakranial serbest hava



Şekil 4 : Aksiyel plan maksillofasiyal BT görüntüsü: Sfenoid sinüs lateral duvarında, optik sinir komşuluğunda intrakranial serbest hava

Hastaya nazal fraktür redüksiyonu önerildi ve ek öneriler açısından değerlendirilmek üzere beyin cerrahisine yönlendirildi. Hastanın takiplerinde BOS rinoresi saptanmadı.

Tartışma ve Sonuç

Bütün fasiyal fraktürlerin %50 kadarını nazal fraktür oluşturur. Yüzün merkezinde yerleşen burun, enerji absorbe ederek kranial iskelet için koruyucu tampon görevi yapabilir. Burun yaralanmasının yaygınlığı ve tipi, travmatik gücün şiddeti, derecesi ve yönüne bağlıdır [3]. Nazal kemiklerin önden gelen travmalara göre daha çok yandan gelen çarpmalarla kırıldığı gözlemlenmiştir [4]. Önemli bir yaralanma için önden gelen çarpmaya göre yandan gelen bir çarpma daha az güç gerektirir. Olgumuzda fraktür tipine bağlı olarak yandan gelen bir travma olduğu

kanaatine varıldı.

Pnömoşefali etyolojisi travma, neoplazm, enfeksiyon, cerrahi ve nadiren spontan olabilir[5]. Maksillofasiyal travma ve kafa travması sonrasında meydana gelebilmektedir. İntrakranial bölgede epidural, subdural, subaraknoid, intraventriküler veya intraparaknoidal olarak görülebilir[6]. Pnömoşefali semptomları artmış intrakranial basınca bağılı olarak meydana gelir. Kusma, bulantı, baş ağrısı ve bilinç bozukluklarının yanısıra görme alanı defektleri, nöbetler de görülebilir. Pnömoşefalinin en sık semptomu baş ağrısı olmakla birlikte yorgunluk ve konfüzyon gibi spesifik olmayan meningeal irritasyon bulguları da gözlenebilir. Bizim olgumuzda hastada kısa süreli bilinç kaybı dışında başka bir semptomla rastlanmadı.

Pnömoşefali tanısında düz grafiler, bilgisayarlı tomografi ve manyetik rezonans görüntüleme kullanılabilir. Bilgisayarlı tomografi sensitivite ve spesifitenin yüksek olması, maliyetinin düşük olması nedeniyle tanıda seçilecek ilk seçenek görüntüleme yöntemi olarak ön plana çıkmaktadır. Bilgisayarlı tomografi 0,5 ml kadar havayı saptayabilir.

Literatür gözden geçirildiğinde kafa travması ve maksillofasiyal travma sonrasında meydana gelen pnömoşefaliye nadir olmayarak rastlanılmaktadır. Ramsden ve arkadaşları frontoetmoidal fraktürü takiben meydana gelen her iki frontal lobu içeren pnömoşefali olgusu sunmuşlar ve frontonazal bölgenin travmalarından sonra bu potansiyel komplikasyonun akılda tutulması gerektiğini belirtmişlerdir [7]. Dublin ve arkadaşları sella turcica'yı içeren fraktüre sahip 14 olguyu inceledikleri makalelerinde olguların büyük kısmında en az bir kranial sinir felci saptadıklarını belirtmişler, endokrin anormallikler ve BOS sızıntısına daha az oranda rastladıklarını bildirmişlerdir. Radyografik bulgu olarak sfenoid sinüste sıvı ve pnömoşefalus'a rastladıklarını belirtmişler ve bu bölge fraktürlerinin hayati yapılara olan yakınlığı nedeniyle stratejik önemine dikkat çekmişlerdir [8]. Rumiantsev ve arkadaşları travmatik pnömoşefali'li beş hastayı incelemişler ve travmatik ventriküler ve subaraknoid pnömoşefali'nin sfenoid sinüs hasarı sonucunda meydana geldiğini saptamışlardır [9]. Wakamoto ve arkadaşları frontal ve etmoid sinüs ile bağlantılı intraserebral pnömoşefali olgusu sunmuşlardır. Çekilen tomografide sol frontal lob'da pnömoşefali ve etmoid sinüs çatısında kemik defekti saptamışlardır. İntraoperatif olarak intraserebral havanın frontal ve etmoid sinüs ile bağlantılı olduğunu ve başlangıçta intraserebral havanın frontal sinüsten kaynaklandığını ve hava kavitesinin etmoid sinüs ile sekonder olarak bağlantılı olduğunda intrakranial basıncın azaldığını ve frontal sinüsten subaraknoid mesafeye hava girdiğini öne sürmüşlerdir [10].Rodriguez ve arkadaşları frontal sinüs fraktürü sonrasında geç başlangıçlı pnömoşefaliyi sunmuşlar ve uzun süreli takibin önemini vurgulamışlardır [11]. Onur ve arkadaşları kafa travması sonrasında meydana gelen asemptomatik frontal subdural pnömoşefalus olgusunu yayınlamışlar ve serbest havanın etmoid sinüs seviyesinden başlayarak subdural mesafeye uzandığını tomografi ile göstermişlerdir. Tomografide ek olarak multipl nazal fraktür, etmoid sinüs ve maksiller sinüste hemoraji saptamışlar, kafatası kemiklerinde kırığa rastlamamışlardır. Sonuç olarak pnömoşefalus kaynağının etmoid sinüs fraktürüne bağılı olduğunu kabul etmişler ve pnömoşefalusun asemptomatik olabileceğini belirterek klinisyenlerin bu tip bir komplikasyonu akılda tutmaları gerektiğini belirtmişlerdir [12]. Bizim olgumuzda tomografide nazal fraktüre ek olarak sol sfenoid sinüs lateral duvarında optik tüberkül alt komşuluğunda fraktür ve serbest hava saptandı, ek olarak infratemporal fossada da serbest hava saptandı. Dolayısıyla pnömoşefalusun sfenoid sinüs lateral duvar fraktürüne bağılı olarak meydana geldiği kanaatine varıldı.

Semptomatik pnömoşefali tedavisinde yatak istirahati, %100 oksijen inhalasyonu, analjezikler, hidrasyon, sedatifler ve anti-emetikler verilir [13, 14]. Bizim olgumuz, travmanın üzerinden beş gün geçmesi ve hastanın asemptomatik hale gelmesi nedeniyle, beyin cerrahisi konsültasyonu ile ayaktan takip edildi. Hastanın takiplerinde BOS rinosine ve nörolojik bozukluğa rastlanmadı.

Maksillofasiyal travma sonrasında nazal kemik ve yüz kemiklerine odaklanılmakta ve intrakranial bölgenin değerlendirilmesi ikinci planda kalmaktadır. Ek olarak radyolojik değerlendirme sadece düz grafiler ile sınırlı kalabilmektedir. Maksillofasiyal bölge travmalarının aynı zamanda kafa travması olduğunu gözönünde bulundurarak maksillofasiyal tomografi istemek ve tomografide özellikle ön ve orta kranial fossa başta olmak

üzere tüm intrakranial bölgelerin değerlendirilmesi ve gerektiğinde beyin cerrahisi konsültasyonu istenmesi morbidite ve mortaliteyi azaltma noktasında önemlidir.

Kaynaklar

1. Bailey BJ. Nasal fractures. In: Bailey BJ, Johnson JT, Newlands SD, editors. Head & neck surgery—otolaryngology. Philadelphia: Lippincott Williams & Wilkins; 2006. p. 995-1008.
2. Marsh AG, et al. An unusual case of cerebrospinal fluid leak and pneumocephalus following a lumbar stab injury. *Injury Extra* 2008; 39: 250–2.
3. Smith D, Mathog RH. Diagnosis and management of acute nasal fracture. In: Mathog RH, Arden RL, Marks SC editors. Trauma of the nose and paranasal sinuses. New York: Thieme Medical Publishers;1995. p. 21-38.
4. Clark GM, Wallace CS. Analysis of nasal support. *Arch Otolaryngol.* 1970;92:118-123.
5. Schrijver HM, Berendse HW. Pneumocephalus by Valsalva's maneuver. *Neurology* 2003;60: 345–6.
6. Güner B, et al. Lomber Disk Cerrahisini Takiben Ortaya Çıkan Semptomatik Pnömocefali: Olgu Sunumu. *Türk Nöroşirürji Dergisi* 2011; 21: 282-284.
7. Ramsden RT, Block J. Traumatic pneumocephalus. *J LaryngolOtol.* 1976;90(4):345-55.
8. Dublin AB, Poirier VC. Fracture of the sella turcica. *AJR Am J Roentgenol.* 1976;127(6):969-72.
9. Rumiantsev IuV, Bessmertnyı MZ. [Traumatic pneumocephalus]. *Zh Vopr Neurokhir Im N N Burdenko.* 1979;4:47-8.
10. Wakamoto H, et al. [Traumatic intracerebral pneumocephalus communicating with two different paranasal sinuses: a case report]. *No Shinkei Geka.* 1998;26(2):177-81.
11. Rodríguez Verdugo M, Castro Serrano A, Gámez Caba E. [Pneumoencephalus of late onset secondary to frontal sinus fracture]. *Acta Otorrinolaringol Esp.* 2000;51(2):167-8.
12. Onur OO, Demir H, Guneyssel O. Asymptomatic pneumocephalus after head trauma: case report. *BMJ Case Rep.* 2009;2009. pii: bcr10.2008.1028. doi: 10.1136/bcr.10.2008.1028. PubMed PMID: 21686496; PubMed Central PMCID:PMC3027791.
13. Ayberk G, Yaman ME, Ozveren MF: Symptomatic spontaneous pneumocephalus after spinal fusion for spondylolisthesis. *J ClinNeurosci* 2010;17:934-936.
14. Seok JY, et al. CT findings on diffuse pneumocephalus due to the bacterial meningitis: A casereport. *J Korean Radiol Soc* 2001;44:15-17.

Sunum Bilgisi

38. Türk Ulusal Kulak Burun Boğaz ve Baş Boyun Cerrahisi Kongresi, 2016, Antalya