

# ALİŞİLMADIK TİROİD KİTLESİ: TİROİD BEZİNDE İZOLE TÜBERKÜLOZ OLGUSU

UNUSUAL THYROID MASS:ISOLATED TUBERCULOSIS IN  
THYROID GLAND  
Baş Boyun Cerrahisi

Başvuru: 10.01.2018  
Kabul: 29.08.2018  
Yayın: 29.08.2018

İlker Erdiñç Öztürk<sup>1</sup>, Can Doruk<sup>1</sup>, Irmak Urla<sup>1</sup>, Semen Önder<sup>1</sup>, Bora Başaran<sup>1</sup>

<sup>1</sup> İstanbul Üniversitesi İstanbul Tıp Fakültesi

## Özet

Tüberküloz baş boyun bölgesinde birçok alanı tutmak ile birlikte nadiren izole tiroid kitlesi olarak karşımıza çıkmaktadır. Olguları büyük kısmı kronik şekilde büyüyen ve karsinomu taklit eden lezyonlar olarak görülmektedir. Tanı aşamasında ultrason, bilgisayarlı tomografi gibi görüntülemelerin yanısıra Ziehl Nielsen boyaması, kültür ve histopatolojik çalışmalar gerekmektedir. Temel tedavi unsuru antitüberküloz ilaçlardır. Ayırıcı tanıda karsinom, sarkoidoz, dev hücreli tiroidit akılda tutulmalıdır. Olgu sunumunda tiroid kitlesi nedeni ile opere edilen ve postoperatif patoloji sonucu tiroid gland tüberkülozu olarak raporlanan hasta güncel literatür eşliğinde sunuldu.

**Anahtar kelimeler:** Tiroid, tüberküloz izole

## Abstract

Even though tuberculosis can affect a variety of places in the head and neck region rarely it can present as a single thyroid mass. Most of the cases reported were reported as chronically growing thyroid masses mimicking carcinoma. Along with typical diagnostic tools such as ultrasound and computed tomography (CT), usage of Ziehl Neelsen stain, culture and histopathological studies are vital for diagnosis. Carcinoma, sarcoidosis and giant cell tiroiditis must be kept in mind in differential diagnosis. Main treatment modality is anti-tuberculosis drugs. In our report, we present a patient who had undergone surgery for thyroid mass and had a postoperative pathology result as primary thyroid gland tuberculosis with current literature knowledge.

**Keywords:** thyroid, tuberculosis isolated

## Giriş

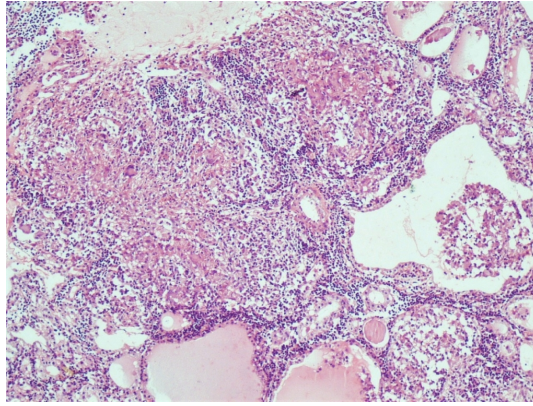
Tüberküloz (tb) baş-boyun bölgesinde öncelikle lenf nodlarını tutar (%85), ektranodal yayılım olarak da en çok larenks (%7) olmak üzere, kulak (%3), farenks (%1.5), sinüsler (%1) ve kafa tabanı (%1) tutulumu görülebilir [1]. Bir tiroid kitlesi nedeni olarak Tb çok nadir görülen bir durumdur. Postmortem çalışmalarda tiroid gland içerisinde tb bulunma oranı %0.1 olarak saptanmıştır, ancak miliyer tb'da mikroskopik tb odağı bulunma ihtimali %7'ye kadar çıkabilmektedir.

Lebert 1893 yılında miliyer tb nedeniyle tetkik edilen bir hastada ilk sekonder tiroid tb vakasını bildirmiştir; 1893 yılında da Bruns pulmoner tb ve boyunda lenfadeniti olan bir hastada ilk defa primer tiroid tb'nu tanımlamıştır [2]. Primer ekstrapulmoner tb'un eşlik etmediği izole tiroid gland tb enfeksiyonu çok nadir görülen bir durumdur ve latent intratiroid infeksiyondan kaynaklandığı düşünülmektedir [3].

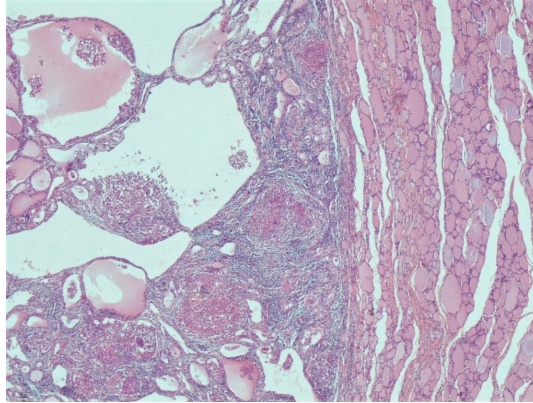
Bu olgu sunumunda tiroid kitlesi nedeniyle opere edilen ve postoperatif patoloji sonucu beklenmedik şekilde izole tiroid gland tb'u olarak raporlanan bir hasta güncel literatür eşliğinde sunuldu.

## Olgu Sunumu

Otuz dört yaşında kadın hasta kliniğimize 2 aydır fark ettiği, boyunda orta hatta kitle şikayeti ile başvurdu. Fizik muayenede tiroid sağ lobuna uyan bölgede kitle palpe edilen hastanın boyun ultrasonografisinde (US) tiroid sağ lob alt polde 32 mm lik kistik içerikleri olan izoekojen nodül saptandı. Öyküde herhangi bir özellik ve eşlik eden ek bir hastalık saptanmadı ve tiroid fonksiyon testleri normal sınırlarda bulundu. Bunun üzerine hastaya US eşliğinde ince iğne aspirasyon biyopsisi (İİAB) yapıldı ve patolojik incelemede hemorajik kistik koloidal nodül ile uyumlu bulgular saptandı, malignite bulgusuna rastlanmadı (Bethesda II). Takip kararı verilen hastada 3 ay sonra yapılan US'da nodül boyutlarında herhangi bir regresyon görülmemesi üzerine tekrar İİAB yapıldı, sonuç tekrar benign olarak (Bethesda II) raporlandı. Nodülün boyutu ve hastanın isteği üzerine sağ loboisthmektomi operasyonu yapıldı. Postoperatif histopatolojik inceleme sonucunda 2.5 santimetrelilik yer yer kistik değişiklikler içeren nodül içerisinde dev hücrelerden zengin çoğu nekrotizan görünümde granülom yapıları izlendi. Bulgular dominant nodüle sınırlı olup çevre tiroid dokuda özellik saptanmadı (Şekil1,2).



**Şekil 1 :** (HE, 20) Dev hücreler ve fokal nekroz içeren granülomatöz iltihap.



**Şekil 2 :** (HE, x4) Nodül içerisinde nodüle sınırlı granülomlar. Çevre tiroidde granülomatöz lezyon olmadığı görülmüyor.

Tüm bu bulgular ile ön planda lezyonun tb'a bağlı olduğu düşünüldü. Bunu üzerine sistemik tb araştırması yapılan hastada, akciğerlerde ve vücudun başka bir yerinde diğer bir tb odağı saptanamadı. Hasta ek tedavi gerekliliği açısından enfeksiyon hastalıkları birimine yönlendirildi ve burada 6 ay boyunca rifampin, izoniazid ve pirazinamid den oluşan üçlü anti-tb tedavisi aldı.

## Tartışma ve Sonuç

Tiroid gland izole tb'u çok nadir görülen bir durum olduğu için, hastalığa özgün spesifik bir klinik tablo tarif

edilemez. Asemptomatik hastalar olabileceği gibi, olguların büyük çoğunluğunda olgumuzda da olduğu şekilde kronik ya da subakut büyüme gösteren ve karsinomu taklit eden tiroid kitlesi kliniğin temelini oluşturur. Abse formasyonu, boyuna fistülizasyon ve lenfadenopati eşlik edebilir. Bazı hastalarda bası ve fibrozise bağlı olarak disfaji ve disfoni görülebilir. Kilo kaybı, ateş gibi sistemik hastalık bulguları görülebilir. Olgumuzda da olduğu gibi, genç kadınlar daha sık etkilenmektedir [4].

Vakaların büyük çoğunluğunda olgumuzda da olduğu gibi tiroid fonksiyonları klinik ve biyokimyasal olarak normal sınırlar içindedir [4]. Glandüler tutulumun başlangıç döneminde tirotoksikoz görülebilse de, tiroid dokusu yıkımına bağlı kalıcı hipotiroidi görülmesi çok nadirdir. Tanı aşamasında US, bilgisayarlı tomografi gibi görüntüleme çalışmaları yanı sıra ZiehlNielsen boyaması, kültür ve histopatolojik çalışmalar için de İİAB yapılması gerekmektedir [2,5]. Ultrason incelemesinde tiroid içinde heterojen kitle veya multipl hipoekoik alanlar ve servikal lenf nodlarında büyüme görülebilir. Bilgisayarlı tomografide merkezi nekrotik periferik tutulum olan intratiroid lenf nodları ve çevre yumuşak dokulardaki abse formasyonu görülebilir [1,6]. Aspirasyon biyopsisinde sadece basilin asit-alkol rezistan boyamasıyla tanı konulabilir, ancak inflamatuvar durumlarda ve tanı için materyalin yetersiz olduğu durumlarda kültür ve PCR çalışması için materyal elde edilmelidir [2,5,7]. Olgumuzda preoperatif dönemde 2 defa İİAB yapılmış olmasına rağmen, tb ile uyumlu herhangi bir klinik bulgu olmadığı için yukarıda bahsi geçen tetkikler yapılmadı.

Cerrahi spesimenin histopatolojik incelemesinde, tiroid dokusunda epitelooid hücreler ve Langhans tipi dev hücreleri içeren granümatöz inflamasyon bulgularının olduğu tb nodülleri saptanır. Nodüllerin santral kısmında kazeöz nekroz, kalsifikasyon ve fibrozis görülebilir. Ziehl Neelsen boyamasında tb basilleri görülebilir [1,2]. Seed tarafından 1939 yılında tanımlanan tiroid tb'nun üç histolojik kriteri: asit-fast basil, gland içinde nekroz veya abse ve tiroid dışında tb odağı (mutlak kriter değil) olmasıdır [2,6,8]. Olgumuzda tiroid glandda nekrotizan granülomlar görülmüş olup tiroid gland dışında tb odağına rastlanmamıştır.

Primer tiroid tb unun tedavisi ile ilgili kesin görüş olmasa da dokuz ay rifampin, izoniazid ve pirazinamid ile medikal tedavi önerilmektedir[9]. Olgumuzda, lezyonu tamamen eksize etmiş olmamıza rağmen, tb'un sistemik bir enfeksiyon olduğunu düşünerek adjuvan anti-tb tedavi kararı verdik.

Tiroid tb ayırıcı tanısında doğal olarak ilk sırada tiroid kanseri gelirken, ayrıca dev hücreli tiroidit ve sarkoidoz ve aktinomiçes gibi granümatöz hastalıklarda özellikle ailede tb hikayesi olanlarda, immünsuprese kişilerde veya malnutrisyonu olan kişilerde ayırıcı tanı içinde mutlaka bulundurulmalıdır[1,2]. Cilde fistülize olmuş bir tiroid kitlesinde ön planda tb düşünülse de, tip 3 brankial yarık anomalileri ve indifferansiye tiroid karsinomlarında da fistül ve abse oluşabileceği unutulmamalıdır [3,5,7,10,11].

## Kaynaklar

1. Moon WK, Han MH, Chang KH, Im JG, Kim HJ, et al. (1997) CT and MR imaging of head and neck tuberculosis. *Radiographics* 17: 391-402.
2. da Silva BP, Gurgel E, Joao E, Santos A, Sabino P, et al. (2009) La tuberculosis tiroid esprimario: una etiologíarara de hipotiroidismo y masa cervical anterior imitando el carcinoma. *Bras Endocrinol Metab* 4: 475-478.
3. Balsarkar D, Joshi MA, Dhareshwar J, Satoşkar RR, Awsare N, et al. (1999) Primary Thyroid Tuberculosis Bombay Hosp J.
4. Sahoo, Maheswar, et al. "Role of Fine Needle Aspiration Cytology, Ultrasound and Tc99m Scan in the Diagnosis of Thyroid Tuberculosis." *IJNM* 20 (2005): 83-87.
5. Mondal A, Patra DK (1995) Efcacy of ne needle aspiration cytology in the diagnosis of tuberculosis of the thyroid gland: a study of 18 cases. *J LaryngolOtol* 109: 36-38.
6. Kang BC, Lee SW, Shim SS, Choi HY, Baek SY, et al. (2000) US and CT ndings of tuberculosis of the

- thyroid: three case reports. *ClinImaging* 24: 283-286
7. Magboo ML, Clark OH (1990) Primary tuberculous thyroid abscess mimicking carcinoma diagnosed by ne needle aspiration biopsy. *West J Med* 153: 657- 659.
  8. Goldfarb H, Schifrin D, Graig FA (1965) Thyroiditis Caused By Tuberculous Abscess Of The Thyroid Gland. Case Report And Review Of The Literature. *Am J Med* 38: 825-828.
  9. El Malki HO, Mohsine R, Benkhraba K, Amahzoune M, Benkabbou A, et al. (2006) Thyroid tuberculosis: diagnosis and treatment. *Chemotherapy* 52: 46- 49.
  10. Kukreja H, Sharma M (1982) Primary tuberculosis of the thyroid gland. *Indian Journal of Surgery* 44: 190.
  11. Hizawa K, Okamura K, Sato K, Kuroda T, Yoshinari M, et al. (1990) Tuberculous Thyroiditis and Miliary Tuberculosis Manifested Postpartum in a Patient with Thyroid Carcinoma. *Endocrinol Japon* 37: 571-576.