

SUBMENTAL BÖLGEDE YERLEŞİMLİ DEV EPİDERMAL KİST

GIANT EPIDERMOID CYST OF THE SUBMENTAL REGION

Baş Boyun Cerrahisi

Başvuru: 10.10.2018

Kabul: 19.10.2018

Yayın: 19.10.2018

Hakkı Caner İnan¹, Haydar Murat Yener¹, Türkan Bakhshaliyeva¹, Reha Akpınar¹¹ İstanbul Üniversitesi Cerrahpaşa Tıp Fakültesi**Özet**

Epidermoid kistler çoğunlukla 2. ve 3. dekatta ortaya çıkan ektoderm kökenli kistik lezyonlardır. Baş boyun bölgesinde %1.6-6.9 oranında görülürken; boyun orta hatta oldukça nadir olarak görülmektedirler. Primer tedavileri cerrahi olarak kistin eksizyonudur. Bu çalışmamızda 20 yaşında kadın hastada submental yerleşimli epidermal kist olgusunu raporladık.

Anahtar kelimeler: Epidermoid kist, boyun submental bölge.

Abstract

Epidermal cysts are cystic lesions which originated from ectoderm and appear in the 2nd and 3rd decades. They are seen in 1.6-6.9% of head and neck region. In the midline of the neck or submental region is quite rare. Primary treatment is surgical excision of the cyst. In this study, we report a submental epidermal cyst case in a 20-year-old female patient.

Keywords: Epidermoid cyst, neck submental region

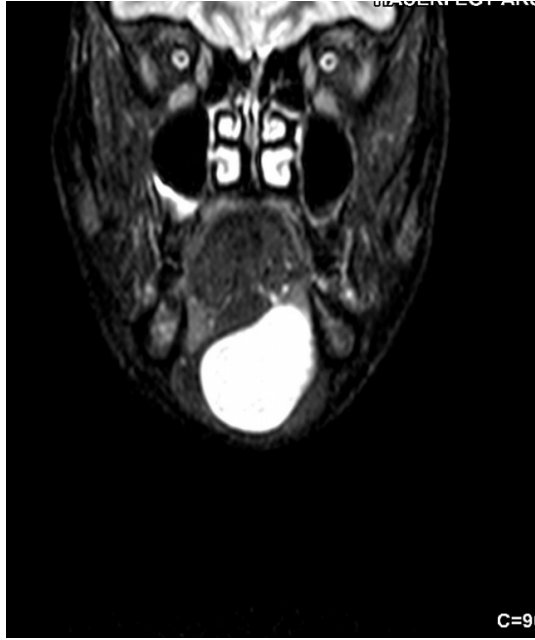Giriş

Dermoid ve epidermoid kistler ektodermden köken alan, çok katlı yassı epitelle döşeli kistik lezyonlardır. Baş boyun bölgesinde %1,6-6,9 oranında, oral kavite kistleri içerisinde ise %0,01 oranında oldukça nadir görülen lezyonlardır [1]. Çoğunlukla 2. Veya 3. dekatta ortaya çıkarlar. Ağız tabanında orta hat yerleşimli olanlar mylohyoid kasın altında veya üzerinde lokalize olurlar. Asemptomatik olarak büyük boyutlara ulaşabilirler. Yumuşak, hareketli ve cilde yapışık olarak görülebilen lezyonlardır. Lokalizasyonuna göre yutma güçlüğü, solunum sıkıntısı, konuşma bozukluğuna neden olabilir [2].

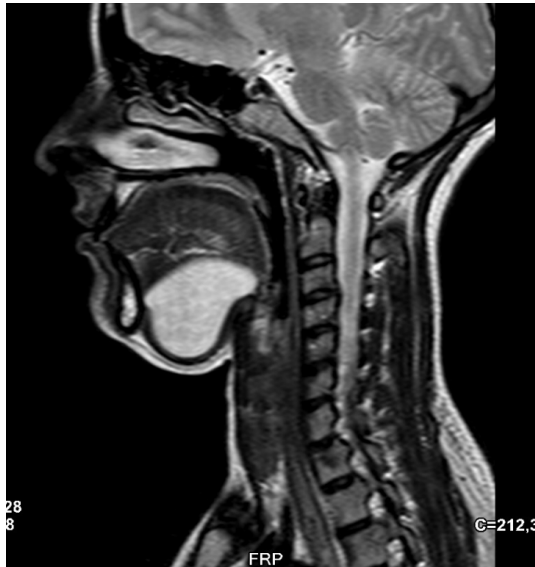Bu kitlelerin ana tedavisi cerrahi eksizyondur ve cerrahi sonrası lokal rekürrens oldukça nadirdir. Kitlenin lokalizasyonuna göre intra veya extraoral yaklaşımla eksizyon yapılır. Bu çalışmamızda submental bölgede ağız tabanında yerleşmiş oldukça büyük boyutlu bir epidermal kist olgusunu yayınladık.

Olgu Sunumu

20 yaşında kadın hasta, çene altında uzun süredir olan şişlik şikayeti ile tarafımıza başvurdu. Hastanın yapılan muayenesinde submental bölgede yerleşimli, yumuşak, hareketli kitle tespit edildi. Dil hareketleri ile kitlede herhangi bir hareket yoktu. Hastanın çekilen USG'sinde ağız tabanında submental bölgede, orta hatta kaslar ile cilt arasında yerleşim gösteren yaklaşık 49*23*46 mm boyutlarında ovoid, düzgün konturlu, lümen içerisinde ekojen-heterojen düzensiz konturlu nodüler ekojenitelerin eşlik ettiği hipoekojen-heterojen formda kistik lezyon görüldü. Hastanın yapılan MR incelemesinde ağız tabanında T1 serilerde heterojen hipointens, T2 serilerde hiperintens, kontrast sonrası görüntülerde belirgin kontrastlanma göstermeyen düzgün konturlu yaklaşık 55*28*52 mm boyutlarında kistik lezyon görüldü (Şekil 1, 2).

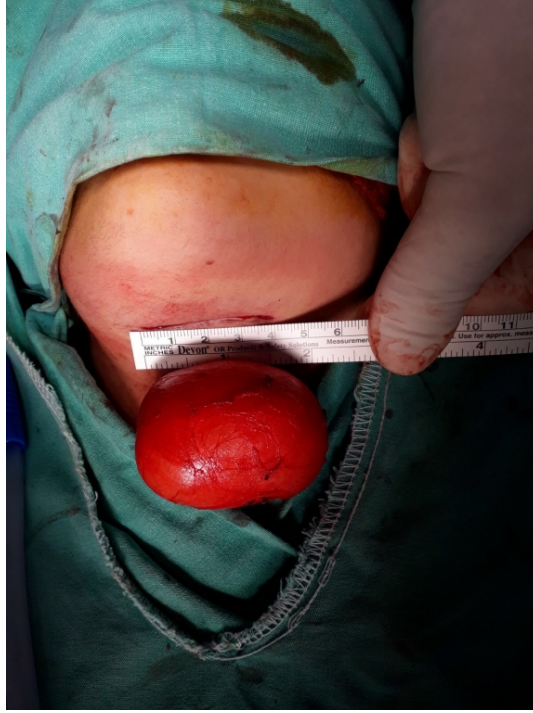

Şekil 1 : T2 serilerde MRG koronal kesit. Ağız tabanında hiperintens 55*28*52 mm kistik lezyon.



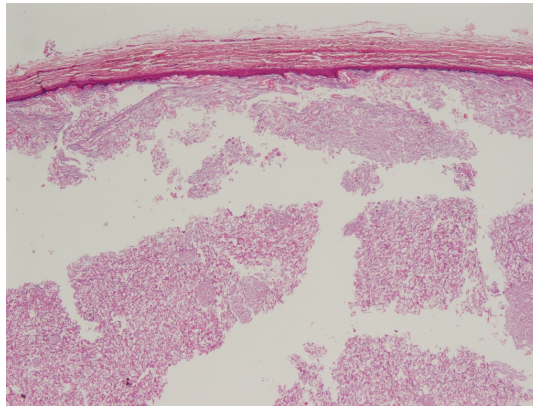
Şekil 2 : T2 serilerde MRG sagittal kesit. Kitlenin sagittal planda görüntüsü.

Submental bölgeye yapılan yaklaşık 4 cm'lik horizontal insizyonla, düzgün sınırlı kitle kapsülüne zarar vermeden eksize edildi. Kitlenin ölçülen en büyük çapı 60mm'ydi (Şekil 3).

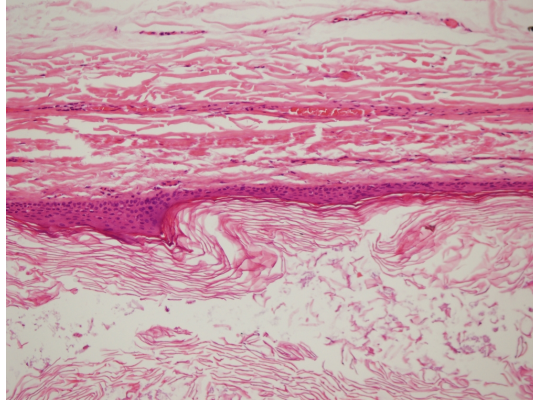


Şekil 3 : Kistin intraoperatif görüntüsü.

Yapılan makroskopik incelemede dış yüzü düzgün ince bir kapsülle çevrili 6*4*3 cm ölçüsünde, içinde seröz mayi ve 4*3*3 cm ölçülerinde sarı renkte macunumsu madde olan lezyon görüldü. Histopatolojik incelemede etrafı çok katlı yassı epitelle döşeli lezyon epidermal kist olarak raporlandı (Şekil 4, 5).



Şekil 4 : Keratin lamelleri ile dolu kist cidarı görülmektedir.(x40, H&E)



Şekil 5 : Kist cidarı çok katlı yassı epitelle kaplıdır ve burada granüler tabaka görülmemektedir.(x200, H&E)

Hastanın yapılan 10 aylık takibinde nüks saptanmadı.

Tartışma ve Sonuç

Epidermoid kistler ağız tabanında oldukça nadir görülen ve etyolojisi hala tam olarak bilinmeyen lezyonlardır. En kabul gören teori fetal gelişim sırasında birinci ve ikinci brankial arkusların kapanması sırasında o bölgede kalan epitelyal doku artıklarından oluştuğudur [3]. Bir başka teori ise bir yaralanma veya cerrahi sonucu skuamöz epitelin dermis içine invajinasyonu ve bu bölgede çoğalması sonucu oluştuğudur. 103 epidermal kist vakasının incelendiği bir çalışmada en sık görülen yerleşim yeri %32 oran ile baş boyun bölgesi olmuştur. Fakat submental bölgede sadece 1 hastada görülmüştür (%3) [4].

Kistler histolojik olarak 3 gruba ayrılmaktadır. Bunlar epidermoid, dermoid ve teratomdur. Epidermoidler sadece çok katlı yassı epitel içerirken kistin içerisinde sebaceöz ve keratinden oluşan bir materyal bulunmaktadır. Dermoidler cilde benzer olarak kıl folikülleri, ter bezleri ve sebace bezleri içermektedir. Teratomlarda ise her üç germ yaprağından köken alan dokular bulunabilir. İçerisinde kıkırdak, kemik, solunum mukozası, kas veya intestinal mukoza gibi doku elemanları gelişebilir. Bu 3 tipten sadece teratomlarda malign dejenerasyon görülebilir ve yakın takip edilmesi gerekmektedir.

Kistler buldukları bölgede ağrısız şekilde büyüyerek çevre yapılara bası oluşturabilirler [5, 6]. Sublingual ve submental bölgede yerleşimli kistlerde yutma güçlüğü, artikülasyon bozukluğu görülebilir [7]. Bizim vakamızda kitle yaklaşık 6 cm'ydi ve esas olarak kozmetik sıkıntıya yol açmaktaydı.

Boyun orta hat kitlelerinden olan bu lezyonların ayırıcı tanısında tiroglossal duktus kisti, enfeksiyonlar hemanjiom, lipom veya lenfanjiom gibi neoplastik lezyonlar da akılda tutulmalıdır. Ayırıcı tanı açısından daha az girişimsel ve hızlı olması nedeniyle ultrasonografi ilk yapılması gereken görüntüleme yöntemidir. USG kistin yapısı, içeriği, çevre dokularla ilişkisi ve kapsül uzanımları hakkında faydalı bilgiler verir. Fakat kistin anatomik yapılarla ilişkisi ve yumuşak dokuların değerlendirilmesi açısından cerrahi öncesi MRG ve BT yapılabilir. MRG'de T2 ağırlıklı görüntülerde sıvıyı gösteren yüksek sinyal, T1 ağırlıklı görüntülerde ise düşük sinyal görülmektedir [3]. Bizim hastamızda da ilk olarak USG ve daha sonra MR incelemesi yapılarak hasta cerrahiye alınmıştır. Fakat hastalığın kesin tanısı histopatolojik inceleme sonrasında koyulabilmektedir.

Çoğunlukla kozmetik probleme yol açan bu kitlelerin tedavisi primer olarak cerrahidir. Cerrahi öncesi değerlendirilmesi gereken en önemli konu kistin sublingual ve submental bölgeyi ayıran mylohyoid kasıyla olan ilişkisidir. Sublingual bölgede yerleşimli kitlelerde transoral yaklaşım uygulanabilirken, özellikle mylohyoid kasın altında yerleşimli lezyonlar transservikal yaklaşımla eksize edilebilir [8]. Eksizyon sırasında kist çevresinin dikkatli

diseksiyonu kistin patlamadan ve içeriğinin operasyon bölgesine yayılmaması açısından önemlidir. Bu kitlelerin uygun cerrahi sonrası rekürrensi oldukça nadirdir.

Boyun orta hatta şişlik nedeniyle gelen hastalarda, bu bölgede oldukça nadir görülen epidermoid kistler mutlaka akılda tutulmalıdır.

Kaynaklar

1. Rubens E, Piráigine J, Gregnanin I. Extensive epidermoid cyst of the submental region. Autops Case Rep. 2016 Jun 30;6(2):51-4.
2. Yüce DS, Polat K, Uysal İÖ, Bekar A, Müderris S. Giant sublingual epidermoid cyst : A case report. Cumhuriyet Med J. 2013; 35: 274-277.
3. Mirza S, Fadl S, Napaki S, Abualruz A. Case report of complicated epidermoid cyst of the floor of the mouth : Radiology- histopathology correlation. Qatar Med J. 2014;2014(1):12-16.
4. Nigam JS, Bharti JN, Nair V, et al. Epidermal Cysts: A Clinicopathological Analysis with Emphasis on Unusual Findings. Int J Trichology. 2017;9(3):108-112. doi:10.4103/ijt.ijt_16_17.
5. Bucak A, Ulu Ş, Kaçar E, Hüseyin I, Ayçiçek A. Submental Bölgede Dev Epidermoid Kist : Olgu Sunumu. Van Tıp Dergisi. 2015;22(1):54-57.
6. Altındal AŞ, Ünal N. Huge epidermoid cyst in unexpected localization. ENTCase. 2018; 4(3):70-75.
7. Kansu L, Özbek MC, Akkaya H. Giant Epidermoid Cyst in the Neck : Case Report. KBB ve BBC Dergisi. 2013;21(2).
8. Fung HS, Wong HN, Lau S, Wong WK, Tang KW. A 50-year-old man with a submental mass. Hong Kong Med J. 2008;14(2):161-162.

Sunum Bilgisi

Bu çalışma 7-11 Kasım'da Antalya'da yapılacak 40. Ulusal KBB ve Baş-Boyun Cerrahisi Kongresi'nde poster sunum olarak kabul edilmiştir.