

UZUN DÖNEMDE KARŞI NAZAL KAVİTEDE GÖRÜLEN İKİNCİ PRİMER SİNONAZAL INVERTED PAPILOMA

SECOND PRIMARY SINONASAL INVERTED PAPILOMA OF THE CONTRALATERAL NASAL CAVITY
Rinoloji

Başvuru: 30.07.2015
Kabul: 09.09.2015
Yayın: 09.09.2015

Doğan Atan¹, Kürşat Murat Özcan², Serdar Ensari¹, Mehmet Ali Çetin¹, Hüseyin Dere¹

¹ Ankara Numune Eğitim ve Araştırma Hastanesi
² Giresun Üniversitesi Tıp Fakültesi

Özet

Sinonazal inverted papilloma burun ve paranasal sinüslerde sık görülen benign tümörlerdir. Sinonazal bölgede görülen inverted papillomanın temel özellikleri nazal kavite içinde farklı lokalizasyonda bulunabilmeleri, lokal agresif seyir göstermeleri ve maligniteye dönüşme potansiyelleridir. Rekürrens % 10-15 oranında görülmektedir ve daha çok primer bölgeden kaynaklanırken, farklı anatomik lokalizasyondan da kaynaklanabilir. Bu makalede 10 yıl önce sol nazal kavitede inverted papilloma nedeniyle endoskopik cerrahi yapılan ve sağ nazal kavitede inverted papilloma nüksü tespit edilen bir hasta sunulmuştur.

Anahtar kelimeler: Nazal kavite, Benign Rekürrens

Abstract

Sinonasal inverted papilloma is common benign tumors in the nose and paranasal sinuses. The basic features of sinonasal inverted papilloma are found in different locations, show looking for locally aggressive and transformed into malignancy. Recurrence is seen by 10-15 % and more rooted in the primary zone that may originate from different anatomical localization. In this study, a patient presented who have recurrence inverted papilloma in the right nasal cavity that endoscopic surgery made for inverted papilloma in the left nasal cavity ten years ago.

Keywords: Nasal cavity, Benign Recurrence

Giriş

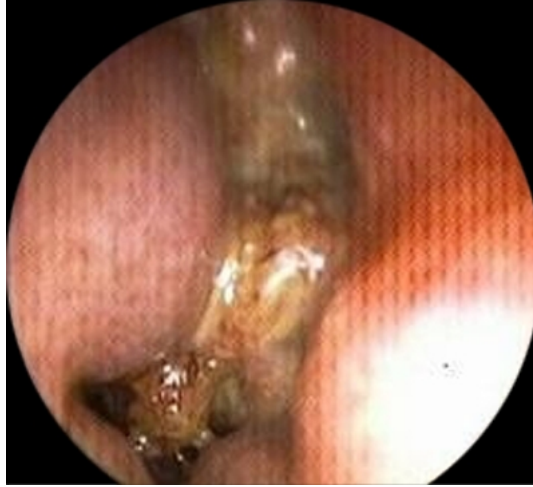Sinonazal inverted papilloma (SİP) schneiderian epitel hücrelerinden köken alır. Sinonazal tümörlerin yaklaşık % 0.5-7'sini oluşturmaktadır ve sinonazal bölgede en sık görülen benign tümördür [1]. Beşinci ve altıncı dekatlarda sık görülür, insidansı 0,5-1,5/100.000 dir. Ayrıca erkeklerde kadınlara oranla daha sık görülmektedir. Temel özellikleri rekürrens göstermesi, lokal agresif davranış göstermesi ve malignite potansiyeli olmasıdır [2].

Sinonazal inverted papillomada rekürrens yaklaşık olarak %12-14 oranında görülmektedir. Sinonazal inverted papillomada rekürrens daha çok primer tümör lokalizasyonundan kaynaklanmaktadır ve erken dönemde daha çok cerrahi rezeksiyon yetersizliğine bağlı olarak görülmektedir [3]. Sinonazal inverted papilloma hastalarında malign transformasyon sıklıkla yassı hücreli karsinomaya olmaktadır. Geniş hasta serili bir çalışmada SİP'da malign transformasyon oranını %11 olarak bulunmuştur [4]. Bu makalede sol lateral nazal duvar kaynaklı SİP nedeniyle operasyonu yapılan ve uzun dönemde sağ orta konka kaynaklı SİP olgusu literatür eşliğinde tartışılmıştır.

Olgu Sunumu

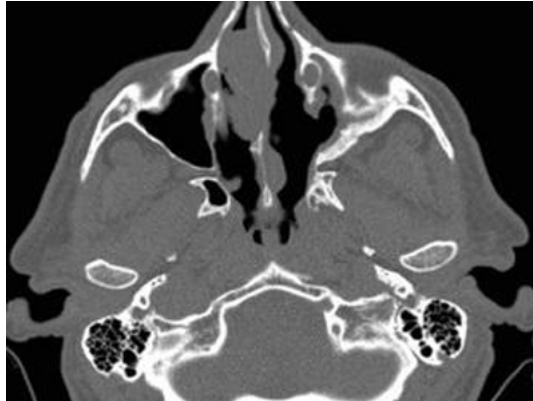
Kliniğimizde 10 yıl önce sol lateral nazal duvar kaynaklı SİP nedeniyle endoskopik sol medial maksillektomi ve kitle eksizyonu yapılan hasta yaklaşık 3 aydır burnun sağ tarafında tıkanıklık, burun akıntısı ve koku almada azalma şikayeti ile tekrar kliniğimize başvurdu. Hastanın operasyon sonrasında düzenli olarak endoskopik muayeneleri yapıldı. Hastanın 0 derece endoskop ile yapılan muayenesinde sol nazal kavitede operasyona bağlı

olarak alt konkanın ve maksiller sinüs mediyal duvarının olmadığı görüldü. Ayrıca opere edilen sol nazal kavitede rekürrensi düşündürülecek bulguya rastlanılmadı. Sağ nazal kavitenin 0 derece endoskop ile muayenesinde sağ orta konkadan kaynaklanarak nazal kaviteyi dolduran ve düzensiz sınırları olan kitle lezyonu görüldü (Şekil 1).

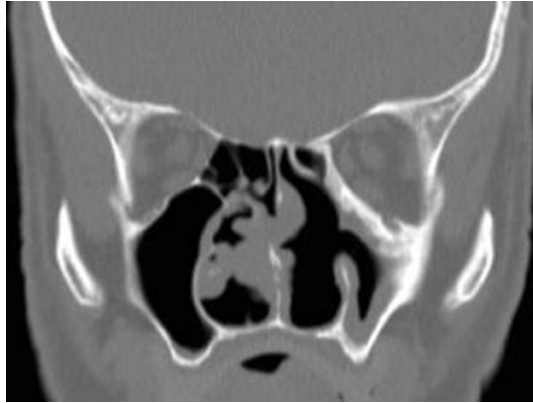


Şekil 1 : Sağ nazal kavitede orta konka konka kaynaklı kitle görünümü

Paranasal sinüs bilgisayarlı tomografi incelemesinde kitlenin orta konkadan kaynaklandığı ve nazal kavitede herhangi bir bölgede invazyona neden olmadığı görüldü (Şekil 2-3).



Şekil 2 : Paranasal Bilgisayarlı Tomografi aksiyel ve koronal kesitte orta konka kaynaklı kitlenin görünümü



Şekil 3 : Paranasal Bilgisayarlı Tomografi koronal kesitte orta konka kaynaklı kitlenin görünümü

Biyopsi alınan hastanın SİP olması nedeniyle spesmene orta konkanın bir kısmı da dahil edilerek kitle rezeksiyonu yapıldı. Hastanın 2 aylık takiplerinde nüksü düşündürecek muayene bulgularına rastlanılmadı.

Tartışma ve Sonuç

Sinonazal inverted papilloma daha çok etmoid sinüs, maksiller sinüs ve lateral nazal duvar kaynaklıdır; orta konkadan nadiren kaynaklanır. Dragonetti ve ark. 84 SİP hastasında yaptıkları çalışmada SİP'u 63 hastada etmoid sinüs kaynaklı, 43 hastada maksiller sinüs kaynaklı, 22 hastada ise lateral nazal duvar kaynaklı olarak bulmuşlardır [5]. Hastamızda primer SİP lateral nazal duvar kaynaklı iken, rekürrens karşı nazal kavitede orta konka kaynaklıdır.

Sinonazal inverted papillomada rekürrens daha çok erken dönemde ve genellikle cerrahi rezeksiyon yetersizliğine bağlı olarak primer bölgede görülmektedir. Tomazic ve ark. yaptıkları çalışmada SİP nedeniyle cerrahi yapılan hastalarda % 29 oranında rekürrens bulmuşlardır ve ortalama rekürrens ortaya çıkma süresini ise 11.9 ay olarak bildirmişlerdir. Ayrıca rekürrenslerin % 71.5'i cerrahiden sonra ilk bir yılda tespit edilmiştir [6]. Hastamızda rekürrens primer cerrahiden 10 yıl sonra ortaya çıkmıştır ve diğer nazal kavitede orta konka kaynaklıdır.

Güncel İngilizce literatür incelendiğinde SİP'nin uzun dönemde rekürrensini bildiren tek çalışmaya rastlanılmıştır [7]. Sağ etmoid sinüs yerleşimli SİP olan hastada operasyondan 11 yıl sonra aynı tarafta frontal sinüs yerleşimli SİP'ya rastlanılmıştır. Bizim hastamızda operasyondan 10 yıl sonra farklı nazal kavitede rekürrens tespit edilmiştir.

Gu ve ark. 21 rekürren SİP hastasının bir kısmına endoskopik cerrahi bir kısmına da açık cerrahi yapmışlardır. Endoskopik cerrahi yapılan 7 hastanın birinde rekürrens olurken, açık cerrahi yapılan 14 hastadan 3 tanesinde rekürrens bildirilmiştir. Ortalama rekürrens süresi 28 ay olarak bildirilmiştir [8]. Xiao-Tung ve ark. 156 hasta ile yapılan çalışmada SİP için endoskopik yaklaşım, açık cerrahi ve bunların kombinasyonlarını uygulamışlardır. Hastaları operasyon sonrasında 3-11 yıl süre ile takip etmişlerdir. Rekürrens oranları endoskopik cerrahi uygulanan grupta % 9.09, kombine cerrahi uygulanan grupta % 12.12, açık cerrahi uygulanan grupta ise % 23.08 olarak bildirilmiştir. Ayrıca tümör evresi ile tümör rekürrensi arasında ilişki bulunamamıştır [9]. Hastamızda uzun dönemde tespit edilen SİP'nin endoskopik olarak orta konkanın bir kısmı da spesmene dahil edilerek çıkarılmıştır. Hastanın 2 aylık takiplerinde nüksü düşündürecek muayene bulgularına rastlanılmamıştır.

Sinonazal inverted papilloma malign transformasyon gösterebilir. Mirza ve ark. 65 SİP hastasının dahil edildiği çalışmada, 7 hastada senkron, 2 hastada metakron tümör geliştiğini bildirmişlerdir. Ayrıca metakron tümör gelişimi için ortalama süre 52 ay olarak bildirilmiştir ve rekürren hastalarda maligniteye dönüşümün % 11'e kadar ulaştığı vurgulanmıştır [10]. Ridder ve ark. yaptıkları çalışmada 93 SİP hastasının 11'inde (% 11.8) malignite

saptamışlardır. 9 hastada senkron, 2 hastada metakron tümör geliştiği bildirilmiştir [11]. Hastamızda 10 yıl sonra tespit edilen rekürrensten sonra maligniteye dönüşüm görülmemiştir.

Sonuç olarak SİP nedeniyle uzun dönemde farklı anatomik lokalizasyonda rekürrensler meydana gelebilir. Hastaların düzenli olarak her iki nazal kavitelere endoskopik muayenelerinin yapılması ve şüpheli durumlarda biyopsi ile tanıya gidilmesi gereklidir.

Kaynaklar

1. Sauter A, et al. Current advances in the basic research and clinical management of sinonasal inverted papilloma (review). *Oncol Rep.* 2007;17:495-504.
2. Durucu C, et al. Surgical treatment of inverted papilloma. *J Craniofac Surg.* 2009;20:1985-8.
3. Busquets JM, Hwang PH. Endoscopic resection of sinonasal inverted papilloma: a meta-analysis. *Otolaryngol Head Neck Surg.* 2006;134:476-82.
4. Lawson W, Kaufman MR, Biller HF. Treatment outcomes in the management of inverted papilloma: an analysis of 160 cases. *Laryngoscope.* 2003;113:1548-56.
5. Dragonetti A, et al. Sinonasal inverted papilloma: 84 patients treated by endoscopy and proposal for a new classification. *Rhinology.* 2011;49:207-13.
6. Tomazic PV, Hubmann F, Stammberger H. [The Problem of High Recurrence Rate in Endoscopic Revision Surgery for Inverted Papilloma.]. *Laryngorhinootologie.* 2014 Sep 25. [Epub ahead of print]
7. Prud'homme C, et al. Late recurrence or secondary location? Towards a better understanding of the pathophysiology of inverted papilloma. *Eur Ann Otorhinolaryngol Head Neck Dis.* 2013;130:289-91.
8. Gu FM, Zhang LS. Clinical outcomes of endoscopic and open resection of recurrent sinonasal inverted papilloma. *J Craniofac Surg.* 2014;25:1090-3.
9. Xiao-Ting W, et al. Factors affecting recurrence of sinonasal inverted papilloma. *Eur Arch Otorhinolaryngol.* 2013;270:1349-53.
10. Mirza S, et al. Sinonasal inverted papillomas: recurrence, and synchronous and metachronous malignancy. *J Laryngol Otol.* 2007;121:857-64.
11. Ridder GJ, et al. [Malignancies arising in sinonasal inverted papillomas]. *Laryngorhinootologie.* 2008;87:783-90.