

BOYUNDA DEV PARAGANGLİOMA OLGUSU

GIANT PARAGANGLİOMA OF THE NECK

Baş Boyun Cerrahisi

Başvuru: 09.10.2024

Kabul: 23.10.2024

Yayın: 25.10.2024

Mitat Selçuk Bozhöyük¹, Rıdvan Kılıç²

¹ Bitlis Tatvan Devlet Hastanesi

² Van Yüzüncü Yıl Üniversitesi Tıp Fakültesi

Özet

Paragangliomalar, otonom sinir sisteminin adrenal dışı paragangliolarından gelişen nöroendokrin tümörlerdir. Tüm baş ve boyun tümörlerinin %1'inden azını oluştururlar. Genellikle afonksiyonel olan paragangliomalar boyunda ağrısız, yavaş büyüyen kitleler olarak ortaya çıkarlar. Yetmiş altıyaşında erkek hasta yaklaşık 20 yıldır boyunda var olan yaklaşık 20x20 cm'lik kitle şikayeti ile kulak burun boğaz hastalıkları kliniğine başvurdu. Radyolojik ve sitopatolojik incelemeler sonucu kitlenin non-epitelyal nöroendokrin tümör olduğu saptandı. Kitle total eksize edildi. Patolojisi paraganglioma ile uyumlu olarak sonuçlandı. Bu olgu sunumunda sol boyunda dev paraganglioması olan yetmiş altı yaşındaki erkek hasta sunulmuştur.

Anahtar kelimeler: Boyun, neoplazm paraganglioma

Abstract

Paragangliomas are neuroendocrine tumors that develop from the extra-adrenal paraganglia of the autonomic nervous system. They account for less than 1% of all head and neck tumors. Paragangliomas, which are usually nonfunctional, present as painless, slowly growing masses in the neck. A 76-year-old male patient presented to the ear, nose, and throat clinic with a complaint of a 20x20 cm mass that had been present in his neck for approximately 20 years. Radiological and cytopathological examinations revealed that the mass was a non-epithelial neuroendocrine tumor. The mass was completely excised, and pathology confirmed it as a paraganglioma. This case report presents a 76-year-old male patient with a giant paraganglioma in the left cervical region.

Keywords: Neck, neoplasm paraganglioma

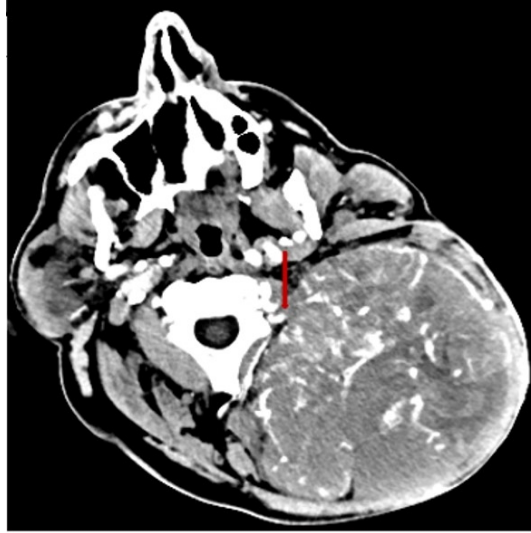
Giriş

Paragangliomalar, otonom sinir sisteminin adrenal dışı paragangliolarından gelişen vaskularize nöroendokrin tümörlerdir. Tüm baş ve boyun tümörlerinin %0,6'sını oluştururlar [1]. En yaygın baş ve boyun paragangliomaları glomus karotikumdur, ardından jugulotimpanik ve vagal paragangliomalar izlenir [1, 2]. Paragangliomalar çoğunlukla iyi huyludur (%85-95) [3]. Malignite kriteri, servikal lenf düğümlerine veya akciğer, karaciğer ve cilt gibi uzak bölgelere metastazdır [3, 4]. Suksinat dehidrogenaz (SDH) gen ailesi mutasyonu olanlarda tekrarlama ve malignleşme riski yüksektir [5]. Paragangliomalarda fizyolojik aktivite nadirdir [4, 6]. Genellikle yavaş bir büyüme hızı gösteren paragangliomalar çoğu zaman asemptomatiktir [7]. Tanı klinik bulgular, radyolojik görüntülemeler ve histopatolojik incelemelerin kombinasyonu ile konulur [8]. Genellikle önerilen tedavi hayati nörovasküler yapıların korunarak kitlenin cerrahi eksizeyonudur [9]. Son zamanlarda cerrahiye bağlı komplikasyonlar nedeniyle radyoterapi veya "bekle ve tara (aktif gözetim)" yaklaşımı da uygulanmaktadır [10]. Metastatik olgularda ise moleküler hedefli tedaviler kullanılabilir [11]. Bu olgu sunumunda sol boyunda dev paraganglioması olan yetmiş altı yaşındaki erkek hasta sunulmuştur.

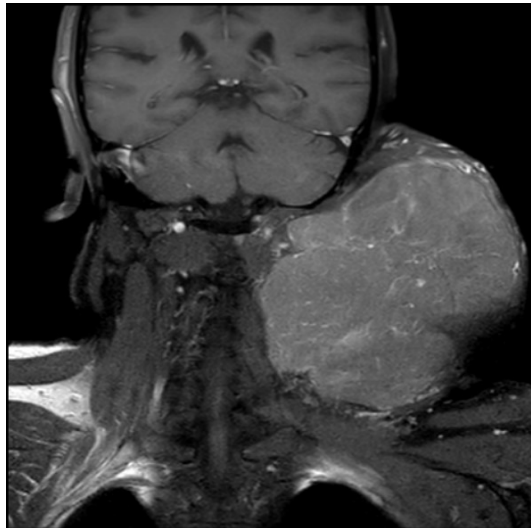
Olgu Sunumu

Sorumlu Yazar: Mitat Selçuk Bozhöyük, Bitlis Tatvan Devlet Hastanesi
Karşıyaka Mah. Hastane Cad. Bitlis Tatvan Devlet Hastanesi Rahva/Tatvan/Bitlis
mitat.selcuk@hotmail.com

Yetmiş altı yaşında erkek hasta sol boyunda yaklaşık 20 yıldır var olan ve giderek büyüyen kitle, boyunda ağrı ve boyun hareketlerinde kısıtlılık şikayetleri ile kulak burun boğaz hastalıkları kliniğine başvurdu. Fizik muayenede sol posterior servikalde yaklaşık 20x20 cm boyutlu, ağrısız, yumuşak ve sert alanların olduğu immobil kitle görüldü. Diğer kulak, burun ve boğaz muayenesini normaldi. Hastanın boyun bilgisayarlı tomografi (BT) anjiyografisinde ve boyun magnetik rezonans (MR) görüntülemelerinde yoğun vaskülarize, sternoklaidomastoid kasını ve parotis glandı öne iten, içerisinde hemorajik ve nekrotik komponent içeren yaklaşık 13x12 boyutlarında kitle izlendi (Resim 1,2). Kitlenin sol vertebral arterden ve eksternal karotit arter proksimalinden beslendiği belirlendi.



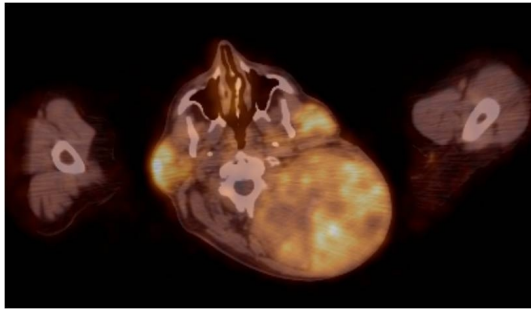
Şekil 1 : Boyun bilgisayarlı tomografi anjiyografisi (Kırmızı ok kitlenin vertebral arterden beslenmesini göstermektedir.)



Şekil 2 : T1 ağırlıklı kontrastlı koronal magnetik rezonans görüntüleme kesiti

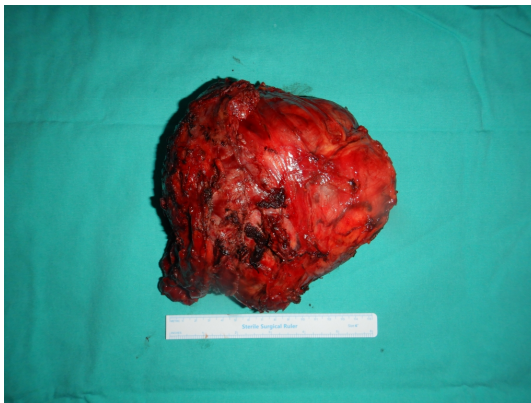Kitleden alınan tru cut biyopsi “non-epitelyal nöroendokrin tümör” olarak sonuçlandı. Hastanın kan ve idrar katekolamin seviyeleri normaldi. Hastanın Ga-68 Dodekantetraasetik asit Tyr3-oktreatat (DOTATATE) Pozitron Emisyon Tomografi (PET)/BT görüntülemesinde sol posterior servikalde içerisinde hipometabolik ve ametabolik

alanlar bulunan orta-yoğun derecede Ga-68 DOTATATE tutulumu gösteren kitle görüldü (Resim 3).



Şekil 3 : Ga-68 DOTATATE PET BT görüntüleme kesiti

Hastaya boyun eksplorasyonu yapıldı, vertebral arter ve eksternal karotit arterin kitleyi besleyen dalları bulundu ve bağlandı. Ekspozisyonu artırmak amacıyla trapezius kası parsiyel eksize edildi. Kitlenin büyük olması nedeniyle nereden kaynaklandığı saptanamadı, kitle enblok olarak eksize edildi (Resim 4).



Şekil 4 : Eksize edilen dev paragangliomanın peroperatif görünümü

Hastada postoperatif dönemde komplikasyon ve nörolojik defisit izlenmedi. Kitlenin patolojik incelemesi paraganglioma olarak saptandı.

Tartışma

Paragangliomalar, otonom sinir sistemindeki adrenal dışı paragangliolarından gelişen vaskülarize nöroendokrin tümörlerdir. Baş boyun tümörlerinin %1'inden azını oluşturmakla birlikte yavaş büyüyen ve semptom oluşturmeyen kitlelerde ayırıcı tanıda düşünülmelidir. Baş boyun bölgesinde en sık görülen paraganglioma türleri glomus karotikum, jugulotimpanik ve vagal paragangliomalardır [1, 2]. Nadiren de olsa sinonazal kavite, larinks, orbita gibi lokalizasyonlarda da görülebilmektedir [10].

Paragangliomaların tanı ve takibinde kesitsel ve fonksiyonel görüntüleme yöntemleri oldukça yararlıdır. Hem BT hem de MR paraganglioma tanısı için benzer duyarlılığa (%80-90) ve özgüllüğe (%90) sahiptir [10]. BT

görüntüleme kas ile benzer dansitede, nekroz ve tümör içi kanama durumları dışında homojen, solid lezyon olarak izlenir [12]. Tümör içinde kalsifikasyonlar görülebilir. BT ile kemik pencerede tümörün kafa tabanı destrüksiyonu değerlendirilir. MR görüntüleme T1 ağırlıklı dizilerde izointens, T2 ağırlıklı dizilerde hiperintens izlenir. MR görüntüleme paragangliomalar için patognomik olmamakla birlikte tuz-biber görünümü mevcuttur [12]. Fonksiyonel veya nükleer görüntülemeler özellikle katekolamin inaktif paragangliomalarda hem tanıyı doğrulamaya yardımcı olabilir hem de senkron tümörleri ve metastazları saptayabilir [10]. Ga-68 DOTATATE PET/BT hem metastatik veya multifokal hastalık şüphesinde hem de SDH gen mutasyonu taşıyıcılarında kullanılabilir [10, 12].

Baş boyun paragangliomaları nadiren hormon aktif tümörlerdir [6]. Preoperatif plazma ve idrarda katekolaminler ile metabolitleri aktif tümör, senkron tümör varlığı için yol gösterici olabilir.

Paraganglioma tanısını koymada ince iğne aspirasyon biyopsisi hematoma ve kanama riski nedeniyle rutin önerilmese de arada kalın ve tipik olmayan olgularda kullanılabilir [13].

Paragangliomaların tedavisinde ve takibinde cerrahi, radyoterapi veya "bekle ve tara" uygulanabilir. Cerrahi tipik olarak tümörün tamamen çıkarılmasını amaçlar. Valero ark. çalışmalarında glomus karotikum tümörlerinde diğer baş boyun paragangliomalarına göre cerrahi komplikasyon riskini daha düşük olarak saptamış ve glomus karotikum tümörlerinde cerrahi ilk seçenek olarak önermişlerdir [2]. Preoperatif embolizasyon konusunda literatürde tam olarak fikir birliği yoktur. Yoğun vaskülariteleri nedeniyle paragangliomaların preoperatif embolize edilmesinin cerrahi kolaylaştırdığını, kan kaybını azalttığını ve diğer nörovasküler yapıların daha iyi korunduğunu savunan çalışmalar olduğu gibi embolizasyonun tümörü besleyen damarları yeterli şekilde embolize etmediği, hastayı gereksiz bir işleme maruz bıraktığı ve serebrovasküler hastalık riskini artırdığını belirten çalışmalar da mevcuttur [2, 10]. RT tümör büyümesini durdurmayı ve cerrahinin olası komplikasyonlarından kaçınmayı hedefler. Radyoterapi konvansiyonel veya stereotaktik olarak uygulanabilir. Her ikisinin de tümör kontrol oranları yüksektir ve stereotaktik RT'nin yan etkisi daha azdır [14]. "Bekle ve tara" küçük, büyüme hızı yavaş ve asemptomatik tümörlerde cerrahinin ve RT'nin potansiyel morbiditesinden kaçınmak için kullanılabilir. Sunduğumuz olguda da yaklaşık 20 yıl kadar boyunda kitle ile takip yapılmış fakat kitlenin oldukça büyümesi, semptomatik hale gelmesi ve estetik görünümde bozulma olması gibi birçok nedenle cerrahi tedaviye karar verilmiştir.

Paragangliomaların çoğu yavaş büyüdüğü için tedavi sonrası yıllık takip yeterli görülmektedir. Hastaya özgü risk faktörleri, tümör büyüme hızı arttığında ve kranial sinir disfonksiyonu geliştiğinde takip aralığı kısaltılabilir [5, 10]. Takipte klinik muayene ve radyolojik incelemelerden yararlanır. Hormon aktif paragangliomalarda plazma ve idrar katekolaminleri değerlendirilir [10]. Paragangliomaların tedavi sonrası tekrarlama riski genel olarak %10'dan azdır [15]. Avrupa Endokrinoloji Derneği cerrahi tedavi uygulanan paraganglioma hastaları için tedaviden sonra en az 10 yıllık takip önermekte ve yüksek riskli hastalar ile paragangliomaya genetik yatkınlığı olan hastalar için yaşam boyu takibin düşünülmesi gerektiğini belirtmektedir [15].

Kaynaklar

1. Makeieff M, et al. Treatment of cervical paragangliomas. Eur Ann Otorhinolaryngol Head Neck Dis. 129(6):308-14.
2. Valero C, Ganly I, Shah JP. Head and neck paragangliomas: 30-year experience. Head Neck. 42(9):2486-2495.
3. Lee JH, et al. American College of Surgeons Commission on Cancer; American Cancer Society. National Cancer Data Base report on malignant paragangliomas of the head and neck. Cancer. 94(3):730-7.
4. van Berkel A, Lenders JW, Timmers HJ. Diagnosis of endocrine disease: Biochemical diagnosis of pheochromocytoma and paraganglioma. Eur J Endocrinol. 170(3):R109-19.
5. Graham NJ, et al. Paragangliomas of the head and neck: a contemporary review. Endocr Oncol.

- 2(1):R153-R162.
6. Richter S, et al. Head and neck paragangliomas: Recent advances in translational and clinical research and guidelines for patient care. *Best Pract Res Clin Endocrinol Metab.* 11:101951.
 7. Young WF Jr. Paragangliomas: clinical overview. *Ann N Y Acad Sci.* 2006 Aug;1073:21-9.
 8. Boedeker CC, Ridder GJ, Schipper J. Paragangliomas of the head and neck: diagnosis and treatment. *Fam Cancer.* 2005;4(1):55-9.
 9. Vimawala SN, et al. Head and Neck Paragangliomas: Overview of Institutional Experience. *Cancers (Basel).* 16(8):1523.
 10. Cleere EF, et al. Contemporary management of paragangliomas of the head and neck. *Laryngoscope Investig Otolaryngol.* 26;7(1):93-107
 11. Wang K, et al. Targeted therapies in pheochromocytoma and paraganglioma. *J Clin Endocrinol Metab.*107(11):2963-2972.
 12. Guichard JP, et al. Morphological and functional imaging of neck paragangliomas. *Eur Ann Otorhinolaryngol Head Neck Dis.* 134(4):243-248.
 13. Vora AA, et al. Paraganglioma with unusual presentation in parotid gland: A diagnostic dilemma in fine needle aspiration. *Cytojournal.* 2012;9:26.
 14. Lassen-Ramshad Y, et al. Paraganglioma of the head and neck region, treated with radiation therapy, a Rare Cancer Network study. *Head Neck.* 41(6):1770-1776.
 15. Plouin PF, et al. Guideline Working Group. European Society of Endocrinology Clinical Practice Guideline for long-term follow-up of patients operated on for a phaeochromocytoma or a paraganglioma. *Eur J Endocrinol.* 174(5):G1-G10.