

NAZAL SEPTUMDA LOBULER KAPİLLER HEMANJİOMA

LOBULAR CAPILLARY HEMANGIOMA OF THE NASAL SEPTUM

Rinoloji

Başvuru: 30.12.2015

Kabul: 26.02.2016

Yayın: 26.02.2016

Osman Durgut¹, Fevzi Solmaz², Hüseyin Günizi³, Ege Öztosun⁴¹ Bursa Yüksek İhtisas Eğitim ve Araştırma Hastanesi² Şevket Yılmaz Eğitim ve Araştırma Hastanesi³ Başkent Üniversitesi Alanya Uygulama ve Araştırma Merkezi⁴ Gediz Devlet Hastanesi**Özet**

Lobuler kapiller hemanjioma (LKH) sık görülen, iyi huylu, mukoza ve cildi tutan, pyojenik granülom olarak da adlandırılan vasküler lezyondur. Her yaşta görülse de daha çok 3. dekatta ve kadınlarda daha sık görülmektedir. Burunda nadir olarak görülür. Burun tıkanıklığı ve kanama, nazal kavitede bulunan LKH'nin en sık görülen semptomlarıdır. İntranazal kitlelerin ayırıcı tanısında akılda bulundurulması gereken bir patolojidir. Tedavide cerrahi total eksizyon yeterli olmaktadır. Rekürrens nadir olarak görülmektedir. Bu yazıda nazal septumda lobuler kapiller hemanjioma tanısı konan 2 olgu literatür bilgisi eşliğinde sunuldu.

Anahtar kelimeler: *Lobuler kapiller hemanjioma, Pyojenik granülom Nazal septum Epistaksis*

Abstract

Lobuler capillary hemangioma (LCH) also called pyojenic granüloma is a common, benign, vascular growth of the mucous mebrane and skin. LCH occurs in all ages, but more often in the 3rd decade and in females. It rarely occurs in the nose. Nasal obstruction and epistaxis are the most common symptoms of LCH of nasal cavity. It should be considered in the diffrential diagnosis of intranasal masses. Total surgical excision is adequate treatment. Recurrence is rare. In this article two patients with recurrent lobuler capillary hemangioma of nasal septum presented with literature data.

Keywords: *Lobuler capillary hemangioma, Pyojenic granüloma Nasal septum Epistaxis*

Giriş

Pyojenik granüloma olarak da adlandırılan lobuler kapiller hemanjiom; cilt ve ağız içi mukoz membranlarda sık, nazal kavitede nadir görülen benign vasküler bir tümördür [1,2]. İsminden farklı olarak, bakterilere bağlı gelişen (pyojenik) ve granümatöz histopatolojik özellikleri olan bir hastalık değildir². Her yaşta görülse de 30-50'li yaşlarda ve kadınlarda daha sık görülmektedir [2,3]. Etiyolojisinde kronik iritasyon, mikrotravma, yabancı cisim, oral kontraseptif kullanımı ve gebelik gibi hormonal faktörlerin rol oynadığı düşünülmektedir [1,2,4,5]. Genelde kırmızı renkli, üzeri travmaya sekonder ülser, kolayca kanayan, birkaç milimetre ile birkaç santimetre arasında boyutlara ulaşabilen, saplı veya sapsız lezyonlardır [6,7]. Tedavi şekli tümörün boyutuna ve yerleşimine göre değişir.

Progresif ilerleyen intranazal kitlelerin ayırıcı tanısında inflamatuvar ve neoplastik süreçler; enflamatuvar nazal polipler, sarkoidoz, Wegener granümatozis, hemanjioma, sinonazal papilloma, osteoma, hemanjioperisitoma, histiostoma, leimoyoma, skuamoz hücreli karsinoma, adenokarsinoma, melanoma, anjiosarkoma ve lenfoma göz önünde bulundurulmalıdır [1,6,8].

Nazal kavite yerleşimli LKH olgularında epistaksis en sık görülen semptomdur [4,5,8]. Daha az sıklıkla nazal obstrüksiyon, pürülan rinore ve epifora gibi semptomlar da bildirilmiştir [4,5,8].

Bu yazıda septal lobuler kapiller hemangioma tanısı konulan 2 olgu, LKH'nin intranazal kitlelerin ayırıcı tanısında

Sorumlu Yazar: Osman Durgut, Bursa Yüksek İhtisas Eğitim ve Araştırma Hastanesi
Bursa Yüksek İhtisas Eğitim ve Araştırma Hastanesi Kulak Burun Boğaz Kliniği
durgutosman@yahoo.com

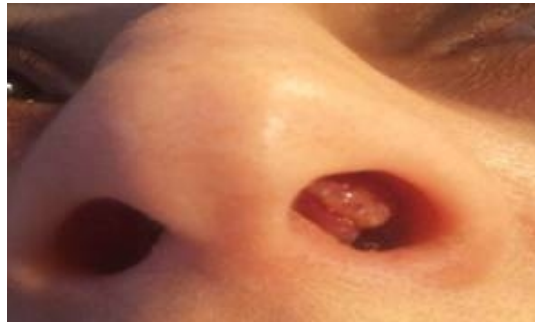hatırlanması ve farklı lokalizasyonlarda da karşımıza çıkabileceğini vurgulamak amacıyla literatür bilgisi eşliğinde sunduk.

Olgu Sunumu

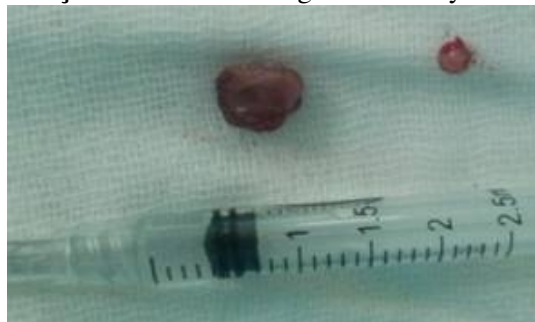OLGU 1

36 yaşında kadın hasta tek taraflı hemorajik kitle, burun tıkanıklığı ve epistaksis şikayetleri ile polikliniğimize başvurdu. Hastanın öyküsünde 3 ay önce aynı nedenle eksizyonel biyopsisinin yapıldığı ve patolojisinin pyojenik granüloma olarak raporlandığı öğrenildi. Hastanın anterior rinoskopi ve endoskopik muayenesinde sol septal mukozada Little alanında 1,5x1 cm boyutlarında üzeri krutlu soluk pembe kırmızımsı polipoid saplı kitle saptandı (Resim 1). Bu kitlenin 5 mm üzerinde septal mukozada 3x3 mm boyutlarında satellite lezyon olabileceğini düşündüğümüz bir başka lezyon daha mevcuttu. Hastanın üst solunum yolu enfeksiyonu, oral kontraseptif kullanımı, gebelik ve travma öyküsü yoktu.

Lokal anestezi altında her iki lezyon da mukoperikondriumu da içerecek şekilde cerrahi sınırlarla birlikte total eksize edildi (Resim 2). Cerrahi alan sekonder iyileşmeye bırakıldı. Kitlelerin patolojisi pyojenik granülom olarak raporlandı. Sonrasında hastanın şikayetleri hızlı şekilde iyileşme gösterdi ve 1. yıl takiplerine kadar başka bir şikayeti olmadı.



Şekil 1 :Sol little bölgesindeki lezyon

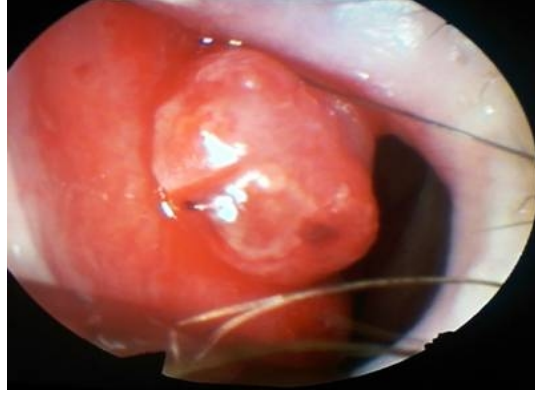


Şekil 2 :Eksizyon sonrası kitlelerin görünümü

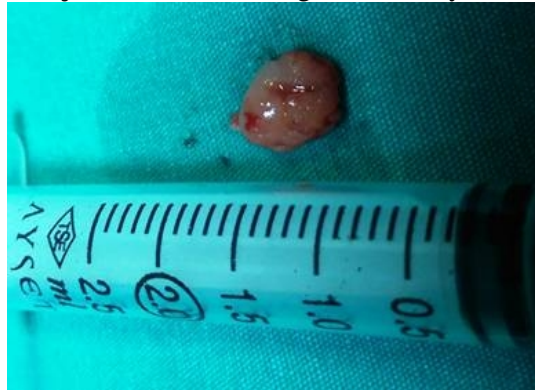
OLGU 2

26 yaşında erkek hasta 3 haftadır sol burundan ara ara epistaksis ve burun tıkanıklığı şikayetleri ile polikliniğimize başvurdu. Hastanın anterior rinoskopi ve endoskopik muayenesinde sol septal mukozada Little alanında 1x1 cm boyutlarında soluk pembe polipoid geniş tabanlı saplı kitle saptandı (Resim 3).

Lokal anestezi altında lezyon mukoperikondriumu da içerecek şekilde cerrahi sınırlarla birlikte total eksize edildi (Resim 4). Cerrahi alan sekonder iyileşmeye bırakıldı. Kitlenin patolojisi pyojenik granülom olarak raporlandı. Postoperatif 3 ay takibinde hastanın herhangi bir şikayeti olmadı.



Şekil 3 :Sol little bölgesindeki lezyon



Şekil 4 :Eksizyon sonrası kitlenin görünümü

Tartışma ve Sonuç

Pyojenik granüloma genellikle cildi ve oral kavitenin mukozasını, sıklıkla da gingivayı etkiler. Nazal kaviteyi ise nadir olarak etkiler. Burunda sıklıkla little alanında daha az sıklıkla da inferior konka anteriorunda görülür [2,9]. Bizim olgularımızda da lezyonlar nazal pyojenik granülomun literatürde bildirilen en sık görüldüğü little alanından kaynaklanmaktaydı.

Hastalar genelde epistaksis, hızlı gelişen tek taraflı kitle ve obstrüksiyon şikayetleri ile başvururlar [4,5,8]. Sunduğumuz vakalarda da hastalar epistaksis, sol nazal kitle ve obstrüksiyon şikayetleri ile başvurdu. Daha az sıklıkla da pürülan rinore ve epifora gibi nonspesifik semptomlar bildirilmiştir [4,5,8].

İlk lezyonun eksizyonundan sonra multiple satellite lezyonların oluşumu pyojenik granülomun nadir komplikasyonlarından. Bu durum tanı ve tedavide zorluklara neden olabilmektedir. Rekürren pyojenik granülom olarak bilinen bu lezyonlar 1968'de Warner ve Wilson Jones tarafından tariflenmiştir [7]. Bizde 3 ay gibi kısa bir sürede rekürren ve satellite lezyon oluşan vakamızı paylaştık.

Travma, kronik iritasyon, enfeksiyon, viral onkogenез ve mikroskopik arteriovenöz anastomozlar pyojenik granülom oluşumunda olası predispozan faktörlerdir [10]. Satellit metastazların patogenezi iyi bilinmemektedir. Primer lezyonun tedavisinden sonra anjiogenik faktörlerin yeni lezyonların oluşumunda rol oynadığı düşünülmektedir [7]. Truss ve arkadaşlarının pyojenik granülom tümörü üzerinde yapmış oldukları sitogenetik çalışmada [21]. Kromozomun uzun kolunda delesyon olduğu ve delesyonun olduğu kromozom bölgesinde anjiogenezis oluşumunu ve endotel proliferasyonunu düzenleyen genlerin bulunduğu tespit edilmiştir [11]. Primer lezyona uygulanan tedavi seçenekleri ile rekürrens oluşma riski ilişkili gözükmemektedir. Çünkü rekürrensler cerrahi eksizyon, koterizasyon, CO2 lazer eksizyon, ligasyon ve küretaj gibi tüm cerrahi modalitelerden sonra tarif

edilmiştir [12].

Pyojenik granüloma tedavisinde cerrahi eksizyon sıklıkla uygulanan tedavi modalitesidir. Bununla birlikte elektrodiseksiyon, lazer terapi, krioterapi, etanol, kortikosteroid ve sklerozan ajan enjeksiyonları da tedavide kullanılmıştır [13]. Ayrıca pyojenik granümlü gebe kadınlarda lezyonlar genellikle doğumdan sonra gerilemektedir. Gebe hastalarda bu durum göz önünde bulundurulmalıdır [14].

Alternatif tedavilere rağmen cerrahi tedavi çoğu durumda en sık başvurulanan yöntemdir. Diğer tedavi seçenekleriyle karşılaştırıldığında nüks oranı düşüktür [1]. Literatürde nazal pyojenik granüloma rekürens oranları % 0-22,6 arasında bildirilmektedir [4,15]. Rekürrenslerin nedeni; yetersiz eksizyon, etyolojik faktörleri uzaklaştırmadaki eksikliklerdir [13].

Pyojenik granüloma, kanama öyküsü vermesi ve hızlı büyüme göstermesi nedeniyle kolaylıkla malignitelerle karışabilir. Bu nedenle lezyonun total çıkarılıp histopatolojik olarak incelenmesi ilk tercih olmalıdır. Eksizyonel biyopsi en önemli tanı ve tedavi metodu olmakla birlikte küçümsemeyecek orandaki rekürrenslerinde oluşabileceği göz önüne alınarak emniyet marjı ile birlikte lezyon total eksize edilmelidir.

Kaynaklar

1. Miller FR, D' Agostino MA, Schlack K. Lobular capillary hemangioma of the nasal cavity. *Otolaryngol Head Neck Surg.* 1999;120:783-4.
2. Mills SE, Cooper PH, Fechner RE. Lobular capillary haemangioma; the underlying lesion of pyogenic granuloma: a study of 73 cases from the oral and nasal mebranes. *Am J Surg Pathol* 1980;4:471-9
3. Lee DG, Lee SK, Chang HW, Kim JY, Lee HJ, Lee SM, Kwon JH, Woo S. Ct features of lobuler capillary hamangioma of the nasal cavity. *AJNR Am J Neuroradiol.* 2010;31:749-54
4. Puxeddu R, Berlucchi M, Ledda GP, Parodo G, Farina D, Nocolai P. Lobular capillary hemangioma of the nasal cavity: a retrospective study on 40 patients. *Am J Rhinol.* 2006;20:480-4.
5. Partice SJ, Wiss JB, Mulliken JB. Pyogenic Granuloma (Lobular Capillary Hemangioma): A Clinicopathologic study of 178 cases. *Pediatr Dermatol* 1991;8:267-76.
6. Bebek Aİ, Yıldırım A, Atalar M, Özer H, Kunt T. Orta konkanın Lobuler Kapiller Hemanjiomu. *KBB_Forum* 2006;5:171-3
7. Pitarch G, Perez-Ferriols A, Millan F. Recurrent pyogenic granuloma. *Actas Dermosifiliogr.* 2012;103:536-9
8. el- Sayed Y, al- Serhani A. Lobular capillary haemangioma (pyogenic granuloma) of the nose. *J Laryngol Otol.* 1997;111:941-5.
9. Lee HM, Lee SH, Hwang SJ. A giant pyogenic granuloma in the nasal cavity caused by nasal packing. *Eur Arc Otorhinolaryngol* 2002;259:231-3.
10. Lin RL, Janniger CK. Pyogenic granuloma. *Cutis.* 2004;74:229-33.
11. Truss L, Dobin SM, Donner LR. Deletion (21) (q21.2q22.12) as a sole clonal cytogenetic abnormality in a lobular capillary hemangioma of the nasal cavity. *Cancer Genet Cytogenet* 2006;170:69-70.
12. Echenique M, Tumeu A, Zubizarreta J, Lobo C. Granuloma piogenico recidivante de lesiones multiples. *Actas Dermosifil-iogr.* 2004;95:651.
13. Shaikh S, Singh G, Singh A, Gaur A. Pyogenic granuloma of unusual size with alveolar resorption in a 75-year-old patient. *Natl J Maxillofac Surg.* 2012;3:75-9.
14. Kurtaran H, Ark N, Yılmaz T, Ayrım A, Aktaş D. Lobular Capillary Hemangioma of the Nasal Valve Area Which Appears During Pregnancy. *The New Journal of Medicine* 2009;26:120-1.
15. Smith SC, Patel RM, Lucas DR, McHugh JB. Sinonasal Lobular Capillary Hemangioma: A Clinicopathologic Study of 34 Cases Characterizing Potential for Local Recurrence. *Head Neck Pathol* 2012 Nov 27.

