

UNILATERAL ALT KONKA AGENEZİSİ

UNILATERAL INFERIOR TURBINATE AGENESIS

Rinoloji

Başvuru: 30.12.2015

Kabul: 01.02.2016

Yayın: 01.02.2016

Gülüm İvgin Bayraktar¹, Çiğdem Kalaycık Ertugay¹, Selçuk Yıldız¹, Sema Zer Toros¹, Barış Naiboğlu¹¹ Haydarpaşa Numune Eğitim ve Araştırma Hastanesi**Özet**

Fonksiyonel endoskopik sinüs cerrahisinin otorinolarenoloji kliniklerinde popüler bir cerrahi olması nedeniyle sinonazal anatomi ve potansiyel anatomik varyasyonlarının kulak burun boğaz hekimleri tarafından iyi bilinmesi gerekmektedir. Nazal konkalar diğer paranazal yapılarda olduğu gibi anatomik varyasyonlar gösterebilmektedir. Konkalar yapının önemi endoskopik sinüs cerrahisinde anatomik referans noktalarından biri olması ve nazal fizyolojik balanstaki rolünden ileri gelmektedir. Bizim olgumuzda burun tıkanıklığı ve geniz akıntısı şikayetleriyle kliniğimize başvuran ve yapılan muayene ve tetkikleri sonrası sol alt konka agenezisi saptanan 50 yaşında bir kadın hastadan bahsedilmiştir.

Anahtar kelimeler: Aalt konka, Varyasyon Agenezi**Abstract**

Functional endoscopic sinus surgery is a common procedure in otorhinolaryngology practice therefore sinonasal anatomy and anatomic variations should be well known by otorhinolaryngologists. Like other paranasal structures, there are variations in conchal anatomy. Conchi are anatomic landmarks in sinus surgery and play an important role in nasal physiology. In our case, a 50 years old female patient who demonstrated left inferior turbinate agenesis with complaints of nasal obstruction and postnasal drip is studied.

Keywords: Inferior turbinate, Variation Agenesi**Giriş**

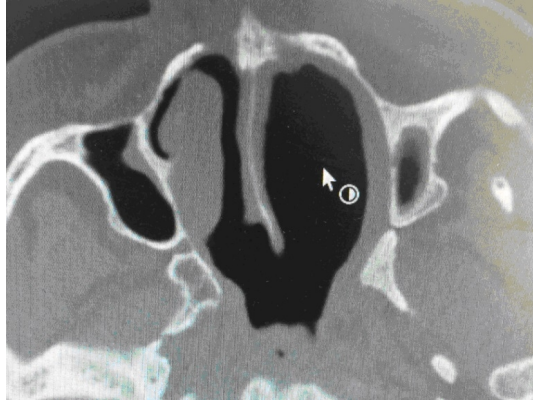
Nazal konkalar, burun lateral duvarından burun boşluğuna uzanan önemli anatomik yapılardır. Burun boşluğunun her iki tarafında genellikle üç konka bulunmaktadır. Bunlar konka nazalis superior, media ve inferiorudur. Konka nazalis superior ve media etmoid kemik kaynaklı yapılar, konka nazalis inferior ayrı bir kemik yapıdır [1,2]. İnsanların %62'sinde konka nazalis superiorun üst kısmında lokalize, konka nazalis superiora bulunmaktadır [2]. Konkalar yapının önemi endoskopik sinüs cerrahisinde anatomik referans noktalarından biri olması ve nazal fizyolojik balanstaki rol oynamasından ileri gelmektedir.(3) Nazal konkalar diğer paranazal yapılarda olduğu gibi anatomik varyasyonlar gösterebilmektedir. Konkaya ait anatomik varyasyonların prevalansı ve klinik öneminin, özellikle fonksiyonel endoskopik sinüs cerrahisi ile ilgilenen kulak burun boğaz hekimleri tarafından iyi bilinmesi gerekmektedir. Yasan ve arkadaşları 1085 olguda alt konka anatomik varyasyon sıklığını araştırmışlar ve hipertrofi, paradoks kıvrımlı, hipoplazik, bifid ve epsilon şeklinde konkal varyasyonlar saptamışlardır [4]. Özcan ve arkadaşlarının çalışmasında da 384 paranazal sinüs tomografi taramasında en çok konka büllözaya rastlanmıştır [1].

Konkal agenezi veya hipogenezi çok nadir görülen bir varyasyon olup burnun mukozal sekresyon drenajını bozarak nazal fizyolojik balansı etkileyebilir [2,3]. Bizim olgumuzda oldukça seyrek görülen bir varyasyon olan alt konka agenezisi bulunan 50 yaşında bir kadın hastadan bahsedilmiştir.

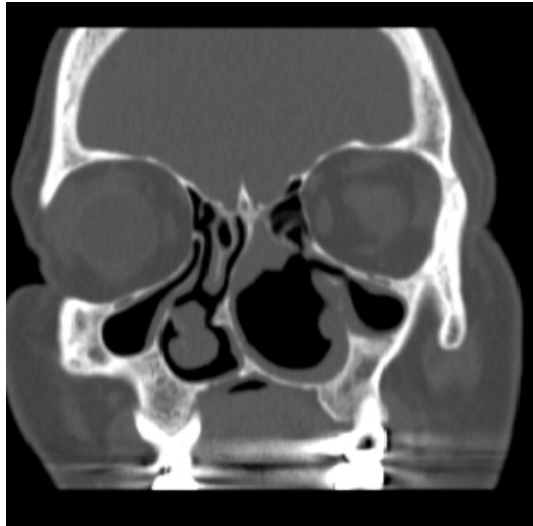
Olgu Sunumu

Sorumlu Yazar: Çiğdem Kalaycık Ertugay, Haydarpaşa Numune Eğitim ve Araştırma Hastanesi
Haydarpaşa Numune Eğitim ve Araştırma Hastanesi Kulak Burun Boğaz ve Baş&Boyun Cerrahisi Kliniği Üsküdar
ckalaycik@gmail.com

50 yaşında kadın hasta, ara ara olan burun tıkanıklığı ve geniz akıntısı şikayetleriyle kulak burun boğaz kliniğimize başvurdu. Şikayetleri yaklaşık 2 yıl önce başlamış olan hastanın alkol, sigara ya da uzun dönem ilaç kullanımı, alerji, sistemik hastalık ve geçirilmiş nazal cerrahi ya da travma hikayesi yoktu. Hastanın muayenesinde anterior rinoskopide sol alt konkanın bulunmadığı gözlemlendi. Nazal endoskopik muayenesinde başka bir özellik saptanmayan hastanın sol alt konka agenezisi, çekilen paranazal sinüs tomografisi ile konfirme edildi. (Şekil 1,2)



Şekil 1 : Aksial planda çekilen paranazal sinüs BT'de sol alt konka agenezisi



Şekil 2 : Koronal planda çekilen paranazal sinüs BT'de sol alt konka agenezisi

Hasta her iki burun deliğinde tıkanıklık tariflemekte idi. Ancak paranazal BT'de de görüldüğü gibi sağ taraftaki nazal tıkanıklığı açıklayacak bulgu olarak sadece hafif septal deviasyon ve alt konkaya uzanım gösteren kemik spur görünümü mevcuttu. Sol tarafta ise nazal obstrüksiyon yaratacak patoloji saptanmadı, tersine sol nazal pasajın sağ tarafa göre relatif olarak daha geniş olduğu ve alt konkanın olmadığı gözlemlendi. Ancak hastanın her iki burun deliğinde tıkanıklık tariflemesi nedeniyle burun tıkanıklığı ve geniz akıntısı hastanın nazal fizyolojik siklus dengesi ile ilişkilendirildi. Hastaya semptomatik tedavi amaçlı intranazal hipersalin solüsyon ile irrigasyon ve mukolitik önerildi.

Tartışma ve Sonuç

Anatomik olarak burun boşluğunda; konka nazalis inferior, media, süperior ve bazen de süperior nazal konka üzerinde suprema olmak üzere 3 ya da 4 konka bulunmaktadır. Her konkanın komşuluğunda ilişkili bir meatusu bulunmaktadır [3].

Konka nazalis inferior embriyolojik gelişiminin maksilloturbinal yapıdan köken alması, klinik olarak burun tıkanıklığına sebep olması ve de endoskopik dakriyosistorinostomi ameliyatlarında nazolakrimal kanal ostiumunun bulunmasında önemli bir anatomik işaret olması gibi nedenlerle diğer konkalardan farklıdır [5,6].

Nazal konkaya ait en sık görülen anatomik varyasyonlar paradoks konka ve konka büllözadır [7]. Nazal konka agenezisine ait literatürde sınırlı sayıda olgu bildirimini mevcuttur [2,3,8]. Konka nazalis media ve inferior endoskopik sinüs cerrahisi için önemli referans noktalarıdır. Hipogenezi ya da agenezi durumunda, endoskopik sinüs cerrahisi sırasında osteomeatal komplekse ulaşım ve sinüs ostiumlarının açılması prosedürü zorlaşır ve yeterli sonuç alınmayabilir [2]. İlk olarak 1860'da Hyrtl, nazal konkaların konjenital hipoplazi ya da aplazisini bildirmiştir [9]. Ancak konka nazalis inferior ve medianın agenezi / hipogenezisine eşlik eden paranasal sinüslerde kollaps ya da hipotrofi gözlenmemiştir. Bizim olgumuzda da alt konka agenezisi sinüs hacminde değişim yaratmamıştır. Bununla birlikte sol alt konka agenezisi, sağ alt konka ya da sol orta konkada karşıt bir hipertrofi oluşturmamıştır.

Konka nazalis inferior burun içi havanın nemlendirilmesinde ve buna bağlı olarak nazal obstrüksiyonun önlenmesinde önemli rol oynamaktadır. Total inferior türbinektomi sonrasında nazal mukozanın fizyolojisi değişim göstererek, inspire edilen havanın nemlendirilmesi ve ısıtılması engellenmiş olur, mukosilyer transport mekanizmasının etkinliği azalır, IgA sekresyonu azalır ve savunma mekanizması etkilenir, paranasal sinüs mukus sekresyonu ve drenajı engellenir [10]. Nazal mukozada ve paranasal sinüs mukozasında oluşan bu değişimler, sinonazal enfeksiyonları ve benzer patolojilerin oluşumunu tetikler. Konka agenezisi de benzer sonuçlar oluşturup nazal fizyolojiyi olumsuz etkileyebilmektedir.

Hipogenetik/agenetik konka, inspire edilen havayı burun boşluğunda tutmada yetersiz kalacağından, olfaktör reseptörler ile temas eden koku molekülü miktarı da azalacaktır. Bu durum kendini klinikte koku alma duyusunda azalma olarak gösterecektir [2].

Sonuç olarak orta konkaya ait varyasyonların yanında alt konka varyasyonlarının da bilinmesi endoskopik sinüs cerrahisinde olası komplikasyonların önlenmesi ve doğru cerrahi yaklaşımı gerçekleştirilmesi açısından kritik önem taşımaktadır. Literatürde en çok hipertrofi ve pnömatizasyon ile ilgili çalışmalar ve olgu sunumları mevcut olup bizim olgumuzda oldukça seyrek görülen bir varyasyon olan alt konka agenezisinden bahsedilmiştir.

Kaynaklar

1. Ozcan KM, Selcuk A, Ozcan I, Akdogan O, Dere H. Anatomical variations of nasal turbinates. J Craniofac Surg. 2008 Nov;19(6):1678-82.
2. Gümüřalan Y. Coincidence of bilateral hypogenesis and unilateral agenesis of the turbinates (conchae nasales) in man. J Otolaryngol. 1997 Dec;26(6):392-5.
3. Caylaklı F, Yılmaz I, Hürcan C, Ozer C, Ozlüođlu L. Unilateral inferior turbinate agenesis: a case report. Ear Nose Throat J. 2008 Jan;87(1):26-7.
4. Yasan H, Aynalı G, Akkuř Yarıktaş M, Dođru H, Baykal B. Alt konka anatomik varyasyonların sıklığı. KBB-Forum 2006;5(1):12-14.
5. Lund VJ. Anatomy of the nose and paranasal sinüses. In: Gleeson M, editor. Scott Brown's Otolaryngol, vol. 1, 6th. Butterworth-Heinemann, 1997 ;1-30
6. Braun H, Stammberger H. Pneumatization of turbinates. Laryngoscope 2003;113:668-672.
7. Rao VM1, el-Noueam KI. Sinonasal imaging. Anatomy and pathology. Radiol Clin North Am. 1998

- Sep;36(5):921-39, vi.
8. Arslan H1, Aydinlioğlu A, Bozkurt M, Egeli E. Anatomic variations of the paranasal sinuses: CT examination for endoscopic sinus surgery. *Auris Nasus Larynx*. 1999 Jan;26(1):39-48.
 9. Hyrtl J. Angeborener Mangel der unteren Nasenmuscheln und des Siebbeinlabyrinthes. *Sitzungsber der Math.-Naturwiss. Classe*, 38. Bd. Wien: KK Hof und Staatsdruckerei, 1860: 222-228.
 10. Ole Hilberg, MD; Luisa F. Grymer, MD; Ole F. Pedersen, MD, PhD; Ole Elbrønd, MD, PhD. Turbinate Hypertrophy. Evaluation of the Nasal Cavity by Acoustic Rhinometry. *Arch Otolaryngol Head Neck Surg*. 1990;116(3):283-289.

Sunum Bilgisi

11. Türk Rinoloji Kongresinde poster olarak sunulmuştur.