

PEDİATRİK BİLATERAL SEPTAL SİNEŞİ: NADİR BİR VAKA

PEDIATRIC BILATERAL SEPTAL SYNECHIA: A RARE CASE

Pediatrik KBB

Başvuru: 08.01.2017

Kabul: 16.03.2017

Yayın: 16.03.2017

İbrahim Hıra¹, Halil Polat¹, Mustafa Sağıt¹, Altan Kaya¹, Mehmet Yaşar¹¹ Kayseri Eğitim ve Araştırma Hastanesi**Özet**

Burun tıkanıklığının nedeni yaşa göre çeşitlilik göstermektedir. Konjenital, enfeksiyöz, travmatik, tümöral, anatomik ya da fizyolojik olarak burun tıkanıklığı olabilmektedir [1,2]. Tek taraflı veya bilateral olabilir. Anamnezde travma ya da geçirilmiş cerrahi öyküsü varsa; septal hematoma, abse ya da sineşi varlığından şüphelenilmelidir [3]. Endoskopik nazal muayene tanı için yeterlidir. Sineşi; kulak burun boğaz pratiğinde genellikle septum ya da paranasal sinüs cerrahisi sonrası görülmektedir. Bizim olgumuzda 2 yaşında, travma ya da nazal cerrahi öyküsü olmayan ancak burun temizliği için doğduğundan beri ev tipi aspiratör cihazı kullanma öyküsü olan pediatrik bilateral septal sineşi vakasıdır.

Anahtar kelimeler: *pediatrik burun tıkanıklığı, bilateral septal sineşi*

Abstract

The cause of nasal obstruction varies according to age. Congenital, infectious, traumatic, tumoral, anatomically, physiological nasal obstruction can be seen [1,2]. It can be unilateral or bilateral. If the anamnesis had a history of trauma; septal hematoma, abscess or synechiae should be suspected [3]. Endoscopic nasal examination is sufficient for diagnosis. Synechia; usually seen in ear nose and throat practice, after septum and paranasal sinus surgery. In our present case, 2 years old, a pediatric bilateral septal synechia case that had not history of trauma but using a home aspirator for nasal cleaning.

Keywords: *Pediatric nasal obstruction, bilateral septal synechia*

Giriş

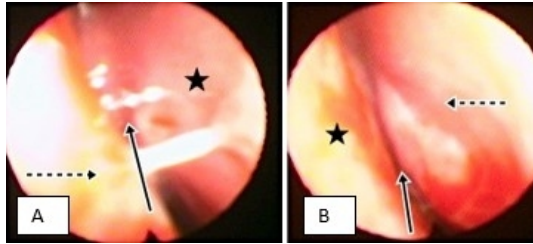
Burun tıkanıklığı; doğumsal veya edinsel anatomik patolojilerde, kronik inflamasyon ve mukozal ödeme neden olan hastalıklarda, nazal pasajı tıkayan kitlelerde oluşabilir. Pediatrik yaş grubundaki hastalarda burun tıkanıklığını tedavi etmek erişkinlere göre daha zor ve önemlidir. Yaşamın ilk aylarında bebekler ağız solunumu yapamadıkları için nazal hava yolunun bakımı çok önemlidir. Çocuklarda uzun süreli nazal obstrüksiyon kraniofasiyal gelişimi olumsuz etkilemektedir [1]. Bu yazıda doğduğundan beri sürekli ev tipi aspiratör kullanımına bağlı olarak gelişen 2 yaşında bilateral septal sineşi vakası sunulmuştur.

Olgu Sunumu

İki yaşında erkek hasta, polikliniğimize yaklaşık 2 aydır burun tıkanıklığı ve ağız açık uyuma şikayeti ile başvurdu. Fizik muayenede; anterior rinoskopisi normal, orofarinks muayenesinde Brodsky skalasına göre tonsiller +1/+1 hipertrofik, otoskopik muayenede her iki dış kulak yolu ve timpan membran doğal izlendi.

Flexible endoskop ile yapılan nazal muayenede sağ nazal pasajda; orta konka ile septum arasında, orta konka ön medialinden posteriora doğru yaklaşık 5 mm kadar devam eden sineşi izlendi. Ayrıca sol nazal pasajda; sol orta konka mediali ile septum arasında 3-4 mm yapışık olduğu ve bundan bağımsız olarak sol alt konka posteriorunun tamamen septuma yapışık olduğu görüldü. Ayrıca nazofarinks %40 dolduran ancak pasajı daraltmayan adenoid

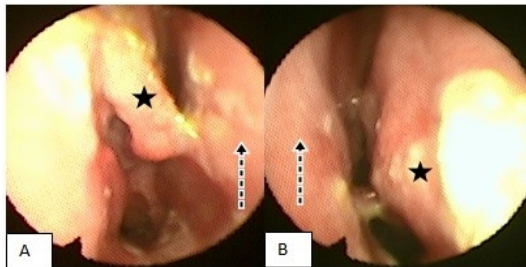
vegetasyon izlendi.



Şekil 1 : Preoperatif endoskopik muayenede A; Sağ orta konka ve septum arasında nazal pasajı kapatan yapışıklık B; sol alt konka ve septum arasındaki yapışıklık. Yıldız simgesi septumu, düz ok sineşiyi ve çizgili ok şekil 1A'da orta konka ve şekil 1B'de alt konkayı göstermektedir.

Hastanın özgeçmişinde nazal cerrahi ya da travma öyküsü yoktu. Babasının öğretmen annesinin ev hanımı olduğu öğrenilen hastanın doğum sonrası muayenelerinde aile hekimi tarafından burun temizliği için aspiratör önerildiği ve ailenin hastanın hırıltısı olduğu zamanlarda daha fazla olmak üzere sık sık aspiratör kullandığı öğrenildi.

Hastaya operasyon planlandı. Genel anestezi altında 0 derece pediatrik endoskopi eşliğinde her iki nazal pasajdaki sineşiler açıldı ve 2 mm kadar fazla mukozaya eksize edildi. Her iki pasaja düz silikon split tampon konuldu ve postoperatif 15. gün alındı. Postoperatif serum fizyolojik ile burun yıkama ve 7 gün süreyle oral 50 mg/kg amoksisilin klavulanik asit ve 10 mg/kg parasetamol başlandı.



Şekil 2 : Postoperatif 1. ay endoskopik görüntüsü: Şekil 2A; sağ orta konka ile alt konka ve septum arası yapışıklık büyük oranda açılmış, Şekil 2B; sol alt konka ve septum arası yapışıklıklar açılmış. Çizgili ok septumu ve yıldız simgesi şekil 2A'da orta konka, 2B'de alt konkayı göstermektedir.

Hastanın postoperatif 1. ayda yapılan endoskopik muayenede yapışıklıkların büyük oranda açıldığı, 3. ve 6. ay takiplerinde şikayetlerinin tamamen kaybolduğu görüldü.

Tartışma ve Sonuç

Üst hava yolu tıkanıkları kulak burun boğaz pratiğinde oldukça sık karşılaşılan bir durumdur. Burun tıkanıklığının nedeni yaşa göre çeşitlilik göstermektedir. Konjenital, enfeksiyöz, travmatik, tümöral, anatomik ya da fizyolojik olarak burun tıkanıklığı olabilmektedir [2]. Çocuklarda burun tıkanıklığı sebepleri arasında konjenital ve travmatik nedenler daha sıktır. Doğum öyküsü, annenin ve bebeğin endokrinolojik problemleri sorgulanmalıdır.

Oyun yaşına gelmiş çocuklarda tek taraflı tıkanıklık ve akıntı durumunda yabancı cisim varlığından şüphelenilmelidir. Ağız solunumu ve horlama hikâyesi adenotonsiller hipertrofiyi düşündürmelidir [2].

Travma sonrası septal hematoma veya abse gelişmesi nazal obstrüksiyona yol açabilir. Paranasal sinüs enfeksiyonları ve dental enfeksiyonlarda septal hematoma nedeni olabilirler [4]. Hematom ya da abse varlığında hızlı bir şekilde drenaj yapılmalı, kültür alınmalı ve ampirik antibiyoterapi başlanmalıdır. Uzun süreli septal hematoma veya septal abse varlığı kırık nekrozuna ve dolayısıyla burunda şekil bozukluğu ve fasial asimetriye neden olabilir [4]. Ayrıca bilateral mukozal hasar varlığında sineşi gelişme riski mevcuttur. Travma öyküsü olmayan septal hematoma çocuklarda ise bağışıklık sistemi ve kanama parametreleri araştırılmalıdır [5].

Travma ya da geçirilmiş cerrahi öyküsü olan çocuklarda septum ve nazal mukozal patolojiler araştırılmalıdır. Ancak travma öyküsü her zaman aşikar değildir.

Bizim olgumuzda da cerrahi, düşme veya çarpma şeklinde belirgin bir travma olmamasına rağmen ailenin hastanın hırılığını gidermek amacıyla sık aspiratör kullandığı öğrenildi. Ailenin sosyokültürel düzeyi iyi olmasına rağmen koruyucu tavırları nedeniyle sık aspiratör kullanmaları sonucunda oluşan nazal mukozal hasar sonucu her iki nazal pasajda yapışıklık olduğu öngörülmüştür.

Tanı için anamnez sonrası ilk basamak anterior rinoskopidir. Septum ve alt konkaların durumu değerlendirildikten sonra flexible endoskopik muayene ile orta konka, orta meatus ve nazofarinks değerlendirilerek patoloji net olarak saptanır. Bizim vakamızda anterior rinoskopi tamamen normal olmasına rağmen endoskopik muayenede sağ nazal pasajda orta konka ile septum arasında, sol nazal pasajda ise septum ile orta konka ve alt konka arasında sineşi olduğu görüldü ve operasyon kararı alındı.

Septal sineşi varlığında tedavi cerrahi olarak yapışıklığın açılması ve mukozal hasar olan bölgelerin karşılıklı gelmesini engellemektir. Bunun için merosel, ekstrafor, ya da splint tampon tercih edilebilir. Eldiven parmağının içine konularak kullanılan tamponların yerleştirilmesi ve alınması en kolay tampon olduğu literatürde yayınlanmıştır [6]. Ağrı nazal tamponların en sık komplikasyonudur ve kalış süresiyle orantılıdır [7]. Seçilecek tampon türü ve kalış süresine hastaya göre karar verilmelidir.

Sonuç

Burun tıkanıklığı şikayeti olan pediatrik hastalarda endoskopik muayene ile hem nazal mukoza hem de nazofarinks muayenesi yapılmalıdır. Cerrahi ve/veya travma öyküsü olmayan hastalarda dahi nazal mukozada hasara yol açabilecek nedenler detaylı sorgulanmalı ve yapışıklıklara yol açabileceği unutulmamalıdır.

Kaynaklar

1. Vig, K. W. (1998). Nasal obstruction and facial growth: the strength of evidence for clinical assumptions. *American journal of orthodontics and dentofacial orthopedics*, 113(6), 603-611.
2. Klinikgelisim.org. (internet) Oktay, M. F., & EGE, S. S. (2012). Burun tıkanıklıkları. *Klinik Gelişim*, 25, 37-39.(erişim tarihi 15.12.2016)
3. Koç, C. Kulak Burun Boğaz Hastalıkları ve Baş Boyun Cerrahisi. *Güneş Tıp Kitabevleri* (2013) s457-67.
4. Menger, Dirk Jan, Ivar Tabink, and Gilbert J. Nolst Trenité. "Treatment of septal hematomas and abscesses in children." *Facial Plastic Surgery* 23.04 (2007): 239-243.
5. Huang, Yi-Chuan, Pi-Lien Hung, and Hsin-Ching Lin. "Nasal septal abscess in an immunocompetent child." *Pediatrics & Neonatology* 53.3 (2012): 213-215.
6. Von Schoenberg, Marcelle, Philip Robinson, and Rowena Ryan. "Nasal packing after routine nasal surgery—is it justified?." *The Journal of Laryngology & Otology* 107.10 (1993): 902-905.
7. Thomas, D. M., et al. "Audit of pain after nasal surgery." *Annals of the Royal College of Surgeons of England* 78.4 (1996): 380.

Sunum Bilgisi

Bu çalışma 38. Türk Ulusal Kulak Burun Boğaz ve Baş Boyun Cerrahisi kongresinde 0068 referans numarası ile e-poster olarak sunulmuştur.