

KONJENİTAL ORTA HAT KİTLESİ: NAZAL GLİOMA

CONGENITAL MIDLINE MASS: NASAL GLIOMA

Pediatrik KBB

Başvuru: 05.11.2017

Kabul: 14.06.2018

Yayın: 14.06.2018

Sinan Atmaca¹, Ayşe Çeçen², Uğur Yıldırım¹, Çağlayan Yağmur¹¹ Ondokuz Mayıs Üniversitesi Tıp Fakültesi² Terme Devlet Hastanesi**Özet**

Nazal gliomalar benign karakterli, 20000- 40000 canlı doğumda bir görülen konjenital tümörlerden olup, ektranazal (% 60), intranazal (% 30), ve mikst (% 10) olmak üzere klinik olarak üç tipte sınıflandırılırlar. Embriyolojik gelişim sırasında astrositler, fibröz ve konnektif dokulardan oluşan glial yapının ekstradural bölgede yerleşmesi sonucu meydana gelirler. Sıklıkla doğumda farkedilen sert, gri veya pembe renkli kitleler şeklinde prezente olup, yerleşim yerine göre nazal obstrüksiyon ve kozmetik deformiteye neden olurlar. Kliniğimize doğuştan beri burun üzerinde gittikçe büyüyen şişlik şikayeti ile başvuran 2 yaşındaki kız hastanın muayenesinde, nazal dorsumda orta hattın hafif solunda yerleşik 2x2 cm' lik yarı sert kıvamlı üzeri normal cilt ile kaplı kitle mevcuttu. Endoskopik nazal muayenede sağ nazal pasaj normaldi, sol nazal pasajda kitlenin izdüşümü lokalizasyonunda mukozal kabarıklık mevcuttu. Kitlenin intrakranial yapılarla ilişkisini değerlendirmek amacıyla kontrastlı beyin MR ve difüzyon MR tetkiki uygulandı. hastaya genel anestezi altında nazal dorsumdan kitle eksizyonu ve inguinal bölgeden yağ grefti ile rekonstrüksiyon yapıldı. Patoloji sonucu glioma olarak raporlandı. 1 yıllık takiplerinde kitlede nüks gözlenmeyen hastanın operasyon bölgesinde kabul edilebilir düzeyde kozmetik rekonstrüksiyon sağlanmıştır. Amacımız; nazal gliomalı olgu sunumunda preoperatif teşhiste dikkat edilecek hususları ve sonrasında izlenecek cerrahi tedavinin planını literatür eşliğinde tartışmaktır.

Anahtar kelimeler: *Nazal Glioma, konjenital lezyonlar yağ greft*

Abstract

Nasal gliomas occur due to abnormal embryological development and they are benign and rare tumors. Clinically, three types are defined as extranasal, intranasal and combined. These masses are non-pulsatile, gray or pink lesions that occlude the nasal cavity or cause extranasal cosmetic deformity. Histologically these masses are fibrous and vascular connective tissues which are composed of astrocytes surrounded by the nasal respiratory mucosa. The treatment is surgical excision and it requires a multidisciplinary approach involving radiology, neurosurgery and otorhinolaryngology departments. Especially radiologic evaluation is needed to define the relationship between the mass and intracranial structures. We present this case to discuss the diagnosis and treatment in the light of the literature.

Keywords: *Nasal Glioma, congenital lesions fat graft*

Giriş

Konjenital orta hat nazal kitleleri 20.000-40.000 doğumda bir görülen nadir klinik antitelendir. Yeni doğan, infant ve çocukluk çağında görülen genellikle benign özellikte lezyonlardır, nadiren yetişkin yaşta ortaya çıkarlar. En sık görülenleri glioma, ensefalosel ve dermoid kistler olup daha nadir olarak hemanjiom, lakrimal kanal kisti, etmoid

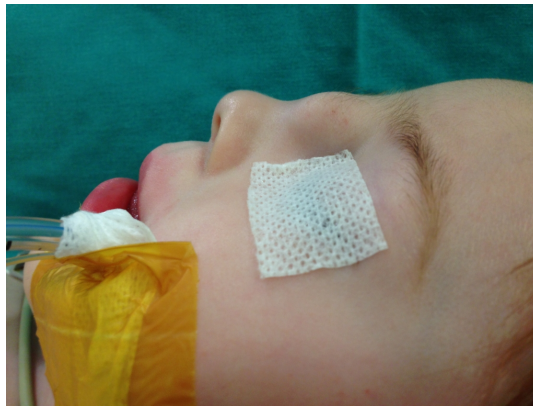kist, meningesel, lipom, papillom ve teratomlar karşımıza çıkmaktadırlar [1].

Nazal gliomalar, anormal embriyolojik gelişim nedeniyle ortaya çıkan konjenital orta hat kitlelerindedir. Gelişim şekli ve histopatolojik yapısı nedeniyle son yıllarda “nöroglial heterotopi” olarak adlandırılmaya başlanmıştır [2]. Nazal gliomalar %60 ektranazal, %30 intranazal ve %10 olarak da mikst tipte görülürler. Ekstranazal olanlar genellikle orta hattın hafif lateralinde yerleşim gösterirler. Etiyolojisinde, intrakranial yapılar ve meninksler ile bağlantısı kaybolmuş ensefalosel nedeniyle ortaya çıktığı düşünülmüştür [3]. Tedavisi cerrahi eksizyon olan bu hastalıkta, yerleşim yerine göre farklı cerrahi yaklaşımlar uygulanabilmektedir. Preoperatif değerlendirmede özellikle intranazal yerleşimli olanlarda, intrakranial yapılarla ilişkisini ortaya koymak için manyetik rezonans görüntüleme (MRG) veya bilgisayarlı tomografi (BT) gibi görüntüleme yöntemlerine başvurulmalıdır [4].

Biz bu yazıda, nadir görülen bu konjenital anomalinin tanı ve tedavisini literatürler ışığı altında tartışmayı hedefledik.

Olgu Sunumu

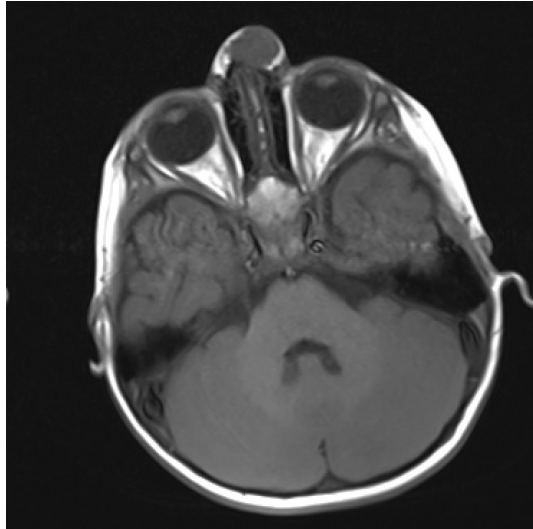
2 yaşında kız hasta, doğuştan bu yana burun sırtında gittikçe büyüyen şişlik nedeni ile ailesi tarafından kliniğimize başvurdu. Şişlik bölgesinde akıntı, ağrı, kızarıklık gibi şikayetleri olmamış. Ailede benzer hastalık öyküsü olmayan hastanın bilinen bir sistemik hastalığı da yoktu. Fizik muayenede, nazal dorsum cildinde orta hattın hafif solunda yerleşik yaklaşık 2x2 cm'lik üzeri hafif morumsu normal cilt ile kaplı, fluktuasyon ve pulsasyon vermeyen, palpasyonla ağrısız, yarı sert ve mobil kitle mevcuttu (Şekil 1).



Şekil 1 : Kitlenin Preoperatif Görüntüsü

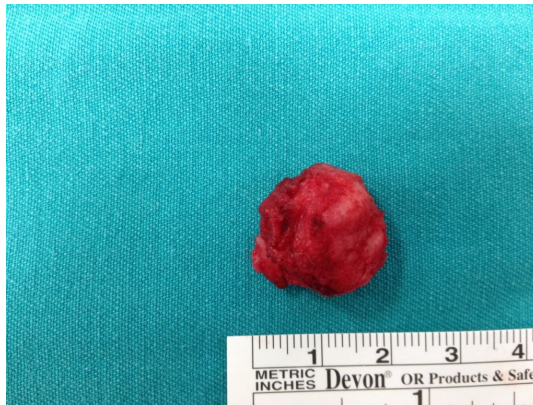Endoskopik nazal muayenede sağ nazal pasaj normaldi, sol nazal pasajda kitlenin izdüşümü lokalizasyonunda mukozal kabarıklık mevcuttu.

Kitlenin natürü ve kafa tabanı ve intrakranial yapılar ile ilişkisini değerlendirme amacıyla kontrastlı MRG ve constructive interference in steady-state (CISS) sekans MRG uygulandı. MRG'de orbita düzeyinde nazal kemik anteriorunda 18x15x12 mm boyutlarında düzgün sınırlı, T1 ve T2 ağırlıklı serilerde hipointens, difüzyon ağırlıklı serilerde difüzyon kısıtlaması göstermeyen, kontrastlı serilerde hafif kontrastlanma artışı gösteren kitle lezyonu izlendi (Şekil 2). CISS sekans MRG'de lezyon ile intrakranial yapılar arasında herhangi bir ilişki gözlenmedi.

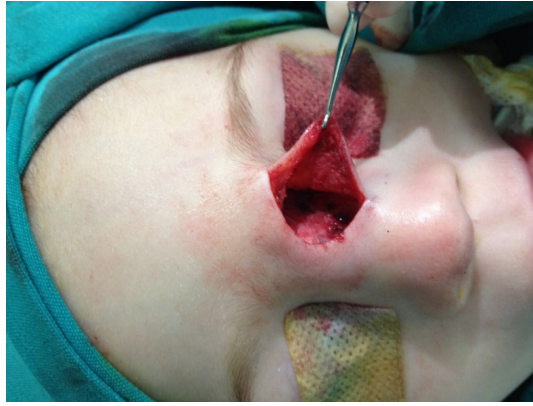

Şekil 2 : Kitlenin Manyetik Rezonans Görüntüsü

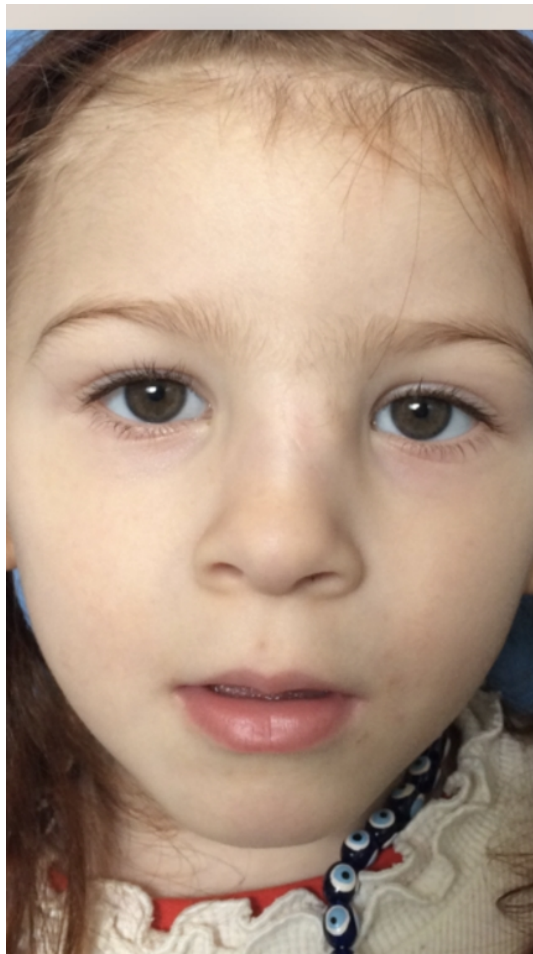Hastaya genel anestezi altında nazal dorsumdan kitle eksizyonu yapıldı. Kitlenin medial sınırından “C” şeklinde insizyon ile girildi. Yaklaşık 2 cm çapındaki kitle etraf dokulardan diseke edilerek tek parça halinde rezeke edildi (Şekil 3,4). Oluşan defekt uyluktan alınan yağ grefti ile onarıldı. Hasta postop herhangi bir komplikasyon gözlenmedi ve 2. günde taburcu edildi. Histopatolojik çalışma sonucu glioma olarak raporlandı. Operasyon sahasının bir yıl sonraki görüntüsü kozmetik açıdan tatmin edici düzeydedir (Şekil 5).



Şekil 4 : Kitlenin makroskopik görüntüsü



Şekil 3 : İntraoperatif Görüntü



Şekil 4 : Postoperatif 1 Yıl Sonraki Görüntüsü

Tartışma ve Sonuç

Nazal gliomalar en sık ektranazal olarak yerleşim göstermekte ve nazal tipten glabellaya kadar her yerde görülebilmektedirler. Ektranazal olanlar genellikle doğumdan itibaren olan burun cildinde şişlik şeklinde prezente olurlar [5]. Nazal gliomun ayırıcı tanısında ekarte edilmesi gereken en önemli hastalık ensefaloseldir. Histopatolojik olarak gliom ile ensefaloselin ayırımı son derece zordur. Özellikle leptomeninksleri içermeyen

ensefalosel olguları glioma ile neredeyse aynı görüntüyü verirler. Klinik ve histolojik ayırımı zor olan bu iki tanı, tedavi öncesi mutlaka netleştirilmelidir. Ensefalosel intrakranial nöral dokunun nazoetmoidal veya frontonazal herniasyonu sonucu gelişir ve beyin dokusunun eksternal bir uzantısı şeklinde ortaya çıkar. Gliomada ise bu nöral doku kranial sütürlerin kapanmasından sonra sekestre bir ektopik doku olarak kalır ve intrakranial yapılar ile ilişkisi yoktur [4]. Kitlenin intrakranial yapılar ile ilişkisini değerlendirmek için Furstenberg testi uygulanabilir. İpsilateral juguler vene bası yapıldığında kitle boyutlarında artış veya pulsasyon gözlenmesi Furstenberg testini pozitif kılar. Ensefaloselde bu test pozitif görülebilmekte iken gliomada negatiftir [6].

Günümüzde görüntüleme yöntemlerinin tonu koydurucu gücü yüksektir ve konjenital nazal kitlelerde ilk olarak MRG tercih edilmelidir. Çünkü MRG yumuşak dokunun natürü ve intrakranial yapılar ile ilişkisini değerlendirmede BT'den daha değerlidir. Ayrıca CISS sekans MRG ile beyin omurilik sıvısının (BOS) devamlılığı gösterilebilmektedir. Eğer bir ensefalosel varlığı ortaya konmuşsa kafa tabanı kemik yapılarının değerlendirilmesi amacıyla BT görüntülemeye başvurulmalıdır [4]. Hastamızda MRG sonrası kitlenin intrakranial yapılar ile ilişkisiz olduğu ortaya konmuştur, bu nedenle ek olarak BT görüntüleme uygulanmamıştır.

Gliomanın tedavisi cerrahi eksizyondur ve komplikasyonların minimize edilmesi için tedavinin erken dönemde yapılması önerilmektedir. Özellikle intranazal gliomalarda tedavi geciktikçe postop BOS fistülü, menenjit gibi komplikasyonların görülme olasılığı artar [7]. İntranazal gliomada yaygın tedavi yaklaşımı endonazal endoskopik cerrahi eksizyondur. Bu yaklaşım ile hem kitlenin eksizyonu hem de varsa kafa tabanı defektlerinin onarımı mümkündür [1]. Ekstaranazal gliomalarda açık cerrahi yaklaşım uygundur. Kitle eksizyonu sonrası defektin büyüklüğüne göre yağ veya kıkırdak greft ile onarım düşünülmelidir. Hastamızda kitle eksizyonu sonrası oluşan boşluk yağ greft ile kapatıldı ve postop bir yıl sonra dorsumda çökme gözlenmedi. Şekil verilmesi ve uygulamasının kolay oluşu nedeniyle defektin yağ grefti ile kapatılmasını önermekteyiz.

Sonuç

Sonuç olarak, nazal gliomalar nadir görülen konjenital orta hat kitlelerindedir. İntranazal, ektranazal ve mikst tipleri mevcuttur. Ayırıcı tanıda ilk düşünülmesi gereken hastalık ensefaloseldir. Ayrıca konjenital nazal kitlelerin cerrahi öncesi intrakranial yapılar ile ilişkisinin değerlendirilmesi çok önemlidir. Olası bir kafa tabanı defekti veya BOS fistülü gelişebileceğinden şüphelenilmesi durumunda preop önlemler alınmalı ve cerrah bu duruma hazırlıklı olmalıdır.

Kaynaklar

1. Wang IJ, Lin SL, Tsou KI, Hsu MC, Chiu WT, Tsai SH et al. Congenital midline nasal mass: cases series and review of the literature. Turk J Pediatr. 2010 Sep-Oct;52(5):520-4.
2. Adil E, Robson C, Perez-Atayde A, Heffernan C, Moritz E, Goumnerova L et al. Congenital nasal neuroglial heterotopia and encephaloceles: An update on current evaluation and management. Laryngoscope. 2016 Sep;126(9):2161-7.
3. Yokoyama M, Inouye N, Mizuno F. Endoscopic management of nasal glioma in infancy. Int J Pediatr Otorhinolaryngol. 1999 Nov 15;51(1):51-4.
4. Ginat DT, Robson CD. Diagnostic imaging features of congenital nose and nasal cavity lesions. Clin Neuroradiol. 2015 Mar;25(1):3-11.
5. Van Wyhe RD, Chamata ES, Hollier LH. Midline Craniofacial Masses in Children. Semin Plast Surg. 2016 Nov;30(4):176-180.
6. Rahbar R, Resto VA, Robson CD, Perez-Atayde AR, Goumnerova LC, McGill TJ et al. Nasal glioma and encephalocele: diagnosis and management. Laryngoscope. 2003 Dec;113(12):2069-77.
7. Tatar EC, Yıldırım GA, Keseroğlu K, Özdek A, Saylam G, Korkmaz MH, Polat R. Extranasal glioma surgery in a newborn: a case report. Kulak Burun Bogaz Ihtis Derg. 2016 Sep-Oct;26(5):311-4.

Sunum Bilgisi

13. Türk Rinoloji Kongresi / Antalya / Türkiye /2017