

LARİNGEAL AMİLOİDOZ

LARYNGEAL AMYLOIDOSIS

Laringoloji

Başvuru: 09.07.2024

Kabul: 09.08.2024

Yayın: 09.08.2024

Nadir Yıldırım¹, Nurullah Türe², Sema Köse², Mehmet Varol²

¹ Evliya Çelebi Eğitim ve Araştırma Hastanesi

² Kütahya Sağlık Bilimleri Üniversitesi Tıp Fakültesi

Özet

Laringeal amiloidoz endolarinkste fibriler protein birikimine bağlı çok nadir görülen iyi huylu bir durumdur. Tutulum yerine göre disfoni, dispne ve disfaji şikayetlerine neden olabilir. Sistemik tutulum ve nüks açısından hastalar yakın takip edilmelidir. Bu yazımızda disfoni şikâyeti ile başvuran laringeal amiloidoz tanısı alan ileri yaş kadın bir hasta sunuldu.

Anahtar kelimeler: Amiloidoz, laringeal amiloidoz ses kısıklığı

Abstract

Laryngeal amyloidosis is a very rare benign pathologic entity. It is characterized with accumulation of fibrillary protein within endolarynx. Depending on the involved laryngeal site it may cause dysphonia, dyspnea, dysphagia. Patients are ought to be closely followed-up for recurrences and possible systemic involvement in future. Herewith, we present a female patient with isolated and recurring laryngeal amyloidosis, which involved unilateral vocal fold and laryngeal ventricle.

Keywords: Amyloidosis, laryngeal amyloid dysphonia

Giriş

Laringeal amiloidoz (LA), amorf amiloid fibrillerin hücre dışı birikimine bağlı nadir görülen bir hastalıktır [1]. LA ilk kez 1873 yılında tarif edilmiştir ve tüm iyi huylu laringeal tümörlerin %1'inden azını oluşturmaktadır [2]. Genellikle lokalize hastalık olarak ortaya çıkarlar, ancak sistemik hastalığın bir parçası veya altta yatan bir hastalığa ikincil de olabilirler [3]. Laringeal amiloidozun, patofizyolojisi tam olarak açıklığa kavuşmamıştır ancak, amiloid materyalinin çoğunlukla hafif zincir proteinlerinden (AL) türediği bilinmektedir [4].

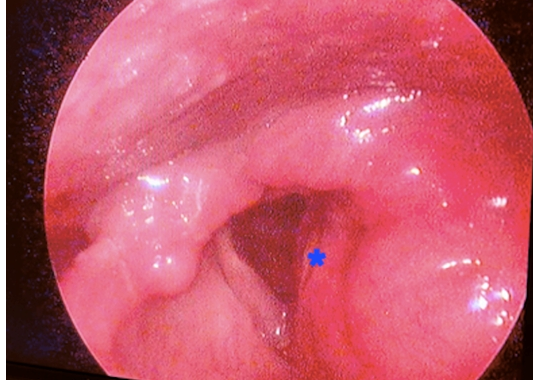
Laringeal amiloidozun klinik semptomları tutulan bölgeye bağlıdır. Lezyonun yavaş büyümesi nedeniyle semptomlar birkaç yıl sonra ortaya çıkar. En sık supraglottik bölgede görülür, ancak larenksin tüm alt bölümlerinden kaynaklanabilir [4]. Tanı, lezyondan alınan biyopsi ile konur. Histopatolojide Kongo kırmızısı boyaması ile polarize ışık mikroskopunda çift kırılma gösterir [5]. Bilgisayarlı tomografi (BT) ve manyetik rezonans görüntüleme (MRG) tutulum boyutunu saptamada kullanılan görüntüleme yöntemleridir [6].

Burada disfoni şikâyeti ile başvuran laringeal amiloidozlu 72 yaşındaki kadın hastanın yönetimi literatür ışığında sunulmaktadır.

Olgu Sunumu

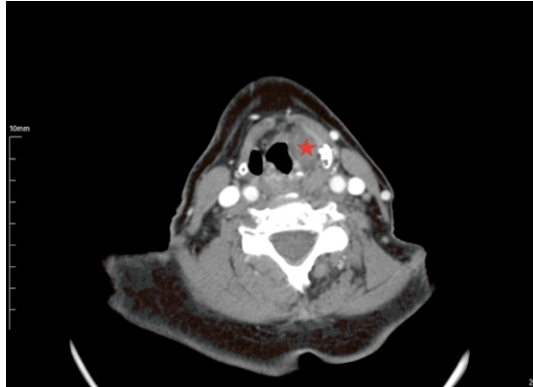
Yetmiş iki yaşında kadın hasta son bir yıl içinde ilerleyen disfoni şikâyeti ile başvurdu. Öyküde 10 paket/yıl sigara kullanımı mevcuttu. Hastanın dispne, disfaji, öksürük veya boğaz ağrısı gibi ek bir faringeal semptomu yoktu. Boyunda palpe edilebilir servikal lenf nodu izlenmedi. Fleksibile laringoskopide sol laringeal ventrikülden

kaynaklanan düzensiz kenarlı kırmızımsı bir kitle görüldü (Şekil 1). Hastanın her iki vokal kord hareketleri normaldi.



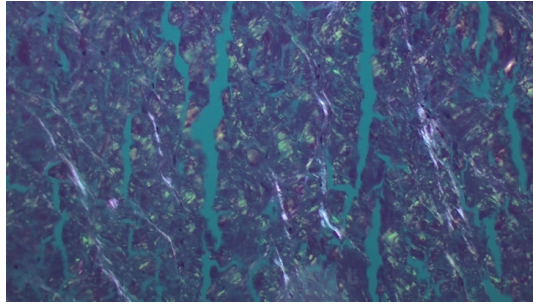
Şekil 1 : * Sol laringeal ventrikülden kaynaklanan düzensiz kenarlı kırmızımsı kitle

İntravenöz kontrastlı bilgisayarlı tomografisinde sol laringeal ventrikülden kaynaklanan, sol paraglottik boşluğu dolduran, bant ventriküllerin alt yüzeyi ile birlikte sol ön komissüre uzanan 13x21 mm boyutlarında yumuşak doku kitlesi saptandı (Şekil 2). BT’de boyunda ek patoloji izlenmedi.



Şekil 2 : Sol laringeal ventrikülden kaynaklanan, sol paraglottik boşluğu dolduran, sol ön komissüre uzanan 13x21 mm boyutlarında yumuşak doku kitlesi

Süspansiyon laringoskopi ile hastadan biyopsi alındı. Biyopsi örneğinin Kongo kırmızısı boyama ile histopatolojik incelemesinde subepitelyal bağ dokusu ve vasküler subepitelyum içinde amiloid ile uyumlu materyalin biriktiği görüldü (Şekil 3).



Şekil 3 : Kongo kırmızısı boyamada yeşil refle veren subepitalyal amiloid birikimi (x200 büyütme)

Hasta sistemik ve diğer organ tutulumları açısından, hematoloji ve romatoloji bölümlerine danışıldı. Kan tam sayımı, karaciğer ve böbrek fonksiyon testleri doğal olarak izlendi. Sistemik amiloidoz dışlandı. Hastanın ikincil bir operasyon geçirmeyi reddetmesi üzerine düzenli olarak takip edilmesine karar verilmiştir

Tartışma

Laringeal amiloidoz ilk olarak 1873 yılında Borow tarafından tanımlanmıştır [7], sıklıkla yaşamın 5-6. dekatlarında tanınırken, hastaların ortalama hekime başvuru yaşı 47 olarak bildirilmiştir [4,8]. Bazı çalışmalarda, erkeklerde daha yüksek insidans [3,1] bildirilmesine rağmen, başka vaka serilerinde cinsiyet dağılımı eşit bulunmuştur [8–10]. Bu tutarsızlık, söz konusu epidemiyolojik çalışmaların farklı örneklem büyüklüklerinden kaynaklanıyor olabilir.

Hastalığın klinik belirtileri larenksin tutulan bölgesiyle doğrudan ilişkilidir [11]. Disfoni en sık görülen semptomdur ve bizim hastamızın da tek semptomu olup bunu stridor ve dispne takip etmektedir. Daha az sıklıkla özefagus tutulumuna bağlı disfajiden yakınrlar [12].

Fleksibl laringoskopi, LA dahil disfoni ile seyreden her türlü hastalığın değerlendirilmesinde tercih edilen yöntemdir [13]. Fleksibl laringoskopi, hastamızın sol laringeal ventrikülünden kaynaklanan ve tümöral infiltrasyonu andıran kitleyi göstermiştir. Gerçekten de polipoid ekzofitik lezyonlarla birlikte submukozal amiloid birikimleri LA'da tümöral büyümeyi taklit eder ve en sık tutulum yeri hastamızda olduğu gibi laringeal vestibüldür, bunu laringeal ventrikül, ariepiglottik kıvrımlar, ventriküler kıvrımlar, vokal kıvrımlar ve subglottis izler [9]. Makroskopik olarak skuamöz hücreli karsinom, kondrosarkom ve sarkoidoza benzeyebilir ve mikroskopik inceleme ile ayrımı yapılabilir [14].

Tüm LA olgularında, hastalığın yayılımını görmek ve bulguların spesifik olmadığı durumlarda cerrahi planlamak için BT ve MRG ile üst solunum yolu görüntülemesi önerilir [4, 15]. LA lezyonları T1 ağırlıklı MRG görüntülerinde hiperintens, T2 ağırlıklı MRG görüntülerinde ise izointens olarak görülürler [16]. Rudy ve arkadaşları LA hastalarının %18'inde histolojik olarak kanıtlanmış en az bir ek organ tutulumu bildirmişlerdir [17]. Pozisyon emisyon bilgisayarlı tomografi [PET BT] sadece lokalize ve sistemik hastalıkları ayırt etmede endikedir [18]. Bizim olgumuzda, sistemik tutulum düşünülmediği için PET BT görüntülenmesi uygulanmadı.

Amiloidoz etyoloji, klinik ve tutulum yerine bağlı olarak primer/sekonder, herediter/non herediter, sistemik/lokalize gibi muhtelif şekillerde sınıflandırılabilir, ancak tüm alt tiplerin ortak özelliği muhtelif doku ve organlarda eriyebilir olmayan amiloid fibrillerin birikimidir [27, 28]. Bazı primer formlar plazma hücre diskrazileri ile ilişkilendirilirken sekonder amiloidozun kronik inflamasyon ve diyaliz bağlantılı olabildiği ortaya koyulmuştur,

ancak, sistemik ve lokal amiloidoz formlarının çoğu idyopatik olarak kalmaktadır [26-28]. Lokal ve sistemik hastalık ayırımı yapılmış olmakla birlikte lokal olarak düşünülen bazı amiloidoz formlarının aslında sistemik hastalığın bir parçası olabildiği de gösterilmiştir. Laringeal tutulumla kendini gösteren amiloidozda bu oranın %18'e kadar çıktığını gösteren olgu serisi bildirileri mevcuttur [17,25]. Bir diğer çalışmada da lokalize amilodozu olan 188 olgunun sadece altısının laringeal amiloidoz olduğu ve bunların yalnız birinde sistemik tutulum olduğu bildirilmiştir [3]. Özet olarak, laringeal olan dahil, lokalize olduğu düşünülen amiloidoz formlarında, bizim de yaptığımız gibi, Romatoloji bölümü iş birliği ile tüm muhtemel organ sistemlerindeki muhtemel tutulumlar dışlanmaya çalışmalıdır. Bu kapsamda özellikle hem hastalığın sıklıkla tuttuğu hem de yaşamsal açıdan önem arz eden akciğer, kalp, böbrek, lenfo-retiküler sistem tutulumları kan biyokimyasal tetkikleri, akciğer grafisi, EKG ve kan sayımı gibi rutin incelemelerle denetlenmeli, şüpheli olgular ilgili bölümlere konsülte edilmelidir

Günümüzde LA'ya karşı iyileştirici bir tıbbi tedavi bulunmamaktadır [19]. Kortizonun patolojinin ilerlemesini yavaşlattığı bildirilmektedir; ancak bu etki tutarlı değildir, bu nedenle lezyonların cerrahi rezeksiyonu tek geçerli seçenek olmaya devam etmektedir [8]. Pia ve arkadaşları tarafından yapılan sistemik bir derlemede, vakaların %90'ından fazlası için cerrahi tedavinin tercih edildiği gösterilmiştir [8]. Endoskopik yöntem komplike olmayan vakalar için tercih edilen yöntem olsa da, yaygın laringeal lezyonlar veya hava yolu tehlikesi için açık cerrahi tercih edilir [4, 8]. Kourelius ve arkadaşları hastaların %70'inde primer tedavinin semptomları iyileştirdiğini bildirmişlerdir [20]. Nüksler amiloid birikiminin devam etmesine veya yaygın amiloid birikimine bağlı yetersiz eksizyonlara bağlı olabilir. Bu nedenle, tüm lezyonun mümkün olduğunca tamamen çıkarılması esastır [21]. Bununla birlikte, sonuçta hava yolu tehlikesi öngörüldüğünde, kitlenin küçültülmesi (debulking) ve aşamalı eksizyonlar tercih edilebilir [22].

Sık nüksler nedeniyle, LA olguları yakından takip edilmelidirler, çünkü primer cerrahilerden sonra nüks oranı %28 gibi yüksek bir oranda bildirilmiştir [10]. Beş binden fazla lokalize amiloidoz olgusundan oluşan bir serinin %17'sinde ameliyattan ortalama 41 ay sonra nüks saptanmıştır [20]. Yaygın hastalık, genç yaş, geç tanı laringeal/trakeal amiloidoz için risk faktörleri olarak görünmektedir [23]. Tekrarlayan vakalar revizyon cerrahileri veya alternatif olarak düşük doz (20-45 Gray) radyasyon ile yönetilebilir [24]. Ancak LA için en uygun radyoterapi dozunu ve yöntemini belirlemek için randomize kontrollü çalışmalara ihtiyaç vardır.

Kaynaklar

1. Westermarck P [2012] Localized AL amyloidosis: a suicidal neoplasm? Upsala journal of medical sciences 117:244–250
2. Talbot AR [1990] Laryngeal amyloidosis. The Journal of Laryngology & Otology 104:147–149
3. Bartels H, Dikkers FG, Van Der Wal JE, Lokhorst HM, Hazenberg BPC [2004] Laryngeal amyloidosis: localized versus systemic disease. In: Amyloid and Amyloidosis. CRC Press, pp 449–450
4. Burns H, Phillips N [2019] Laryngeal amyloidosis. Current Opinion in Otolaryngology & Head and Neck Surgery 27:467–474
5. Wechalekar AD, Gillmore JD, Hawkins PN [2016] Systemic amyloidosis. The Lancet 387:2641–2654
6. Takumi K, Staziaki P V, Hito R, Nadgir RN, Berk JL, Andreu-Arasa VC, Chavez W, Sakai O [2020] Amyloidosis in the head and neck: CT findings with clinicopathological correlation. European Journal of Radiology 128:109034
7. Yiotakis I, Georgolios A, Charalabopoulos A, Hatzipantelis P, Golias C, Charalabopoulos K, Manolopoulos L [2009] Primary localized laryngeal amyloidosis presenting with hoarseness and dysphagia: a case report. Journal of medical case reports 3:1–5
8. Pai KK, Omiunu AO, Llerena PA, Shave SM, Desai HA, Fang CH, Eloy JA, Young VN [2022] Localized laryngeal amyloidosis: A systematic review. American Journal of Otolaryngology 103550
9. Phillips NM, Matthews E, Altmann C, Agnew J, Burns H [2017] Laryngeal amyloidosis: diagnosis, pathophysiology and management. The Journal of Laryngology & Otology 131:S41–S47

10. Galluzzi F, Garavello W [2023] Surgical treatment of laryngeal amyloidosis: a systematic review. *European Archives of Oto-Rhino-Laryngology* 1–10
11. Gallivan GJ, Gallivan HK [2010] Laryngeal amyloidosis causing hoarseness and airway obstruction. *Journal of Voice* 24:235–239
12. Send T, Spiegel JL, Schade G, Pantelis A, Olthoff A, Bootz F, Canis M, Jakob M [2019] Amyloidosis of the upper aerodigestive tract: management of a rare disease and review of the literature. *Dysphagia* 34:179–191
- Cohen SM, Pitman MJ, Noordzij JP, Courey M [2012] Evaluation of dysphonic patients by general otolaryngologists. *Journal of Voice* 26:772–778
13. Stavrakas M, Psillas G, Rachovitsas D, Triaridis S [2020] Laryngeal amyloidosis: an interesting presentation of voice quality deterioration. *Ear, Nose & Throat Journal* 99:128–129
14. Muneeb A, Gupta S, Aeman M [2018] Isolated laryngeal amyloidosis mimicking laryngeal cancer. *Cureus* 10:
15. Parmar H, Rath T, Castillo M, Gandhi D [2010] Imaging of focal amyloid depositions in the head, neck, and spine: amyloidoma. *American journal of neuroradiology* 31:1165–1170
16. Rudy SF, Jeffery CC, Damrose EJ [2018] Clinical characteristics of laryngeal versus nonlaryngeal amyloidosis. *The Laryngoscope* 128:670–674
17. Glaudemans AWJM, Slart RHJA, Noordzij W, Dierckx RAJO, Hazenberg BPC [2013] Utility of 18 F-FDG PET [CT] in patients with systemic and localized amyloidosis. *European journal of nuclear medicine and molecular imaging* 40:1095–1101
18. Dedo HH, Izdebski K [2004] Laryngeal amyloidosis in 10 patients. *The Laryngoscope* 114:1742–1746
19. Kourelis T V, Kyle RA, Dingli D, Buadi FK, Kumar SK, Gertz MA, Lacy MQ, Kapoor P, Go RS, Gonsalves WI [2017] Presentation and outcomes of localized immunoglobulin light chain amyloidosis: the Mayo Clinic experience. In: *Mayo Clinic proceedings*. Elsevier, pp 908–917
20. Piazza C, Cavaliere S, Foccoli P, Toninelli C, Bolzoni A, Peretti G [2003] Endoscopic management of laryngo-tracheobronchial amyloidosis: a series of 32 patients. *European archives of oto-rhino-laryngology* 260:349–354
21. Hazenberg AJC, Hazenberg BPC, Dikkers FG [2016] Long-term follow-up after surgery in localized laryngeal amyloidosis. *European Archives of Oto-Rhino-Laryngology* 273:2613–2620
- Wu X, Zhang J, Wei C [2020] Risk factors for recurrence of laryngeal amyloidosis treated by microforceps and CO₂ laser. *European Archives of Oto-Rhino-Laryngology* 277:521–525
22. Neuner GA, Badros AA, Meyer TK, Nanaji NM, Regine WF [2012] Complete resolution of laryngeal amyloidosis with radiation treatment. *Head & neck* 34:748–752
23. Gilad R, P Milillo P, P M Som PM. Severe diffuse systemic amyloidosis with involvement of the pharynx, larynx, and trachea: CT and MR findings. *AJNR Am J Neuroradiol*. 2007 Sep;28[8]:1557-8
24. Pinney JH, Lachmann HJ. *Subcell Biochem. Systemic AA amyloidosis*. 2012;65:541-64.
25. Perfetto F, Moggi-Pignone A, Livi R, Tempestini A, Bergesio F, Matucci-Cerinic M. *Nat Rev Rheumatol. Systemic amyloidosis: a challenge for the rheumatologist*. 2010 Jul;6[7]:417-29.
26. Benson MD. *The hereditary amyloidoses Best Pract Res Clin Rheumatol*. 2003 Dec;17[6]:909-27. doi: 10.1016/j.berh.2003.09.001.