

SFENOKOANAL POLİPLİ ÇOCUK HASTANIN TEDAVİSİ

Rinoloji

Başvuru: 13.09.2015

Kabul: 15.02.2016

Yayın: 15.02.2016

Selim Ulucanlı¹, Ethem İlhan², Hüseyin Yaman²¹ Düzce Üniversitesi Tıp Fakültesi Hastanesi² Düzce Üniversitesi Tıp Fakültesi**Özet****SFENOKOANAL POLİPLİ ÇOCUK HASTANIN TEDAVİSİ**

Paranasal sinüslerden kaynaklanıp nazal vestibülden konayı geçerek nazofarenkse uzanan poliplere koanal polip denmektedir. Koanal polipler sıklıkla tek taraflı olup, genellikle maksiller sinüs kaynaklıdır. Sfenoid sinüs kaynaklı koanal polipler ise oldukça nadir görülmektedir. Tanı Bilgisayarlı Tomografi ve nazal endoskopi yardımı ile konulmaktadır. Burada sol burun deliğinde tıkanıklık şikayeti ile polikliniğimize başvuran, sfenoid sinüs kaynaklı nazal polip nedeni ile endoskopik sinüs cerrahisi uygulanan 12 yaşında erkek hasta literatür eşliğinde tartışılmak üzere sunulmuştur.

Anahtar kelimeler: Sfenoid, Koanal polip, Endoskopik cerrahi

Abstract**MANAGEMENT OF PEDIATRIC SPHENOCOANAL POLYP**

Choanal polyps arise from the paranasal sinuses and extends to the nasopharynx. Choanal polyps are usually unilateral and originate from the maxillary sinus. Sphenoid sinus origin choanal polyps are uncommon. Paranasal sinus computed tomography (CT) and endoscopic examination are used in the differential diagnosis. We present a case of sphenocoanal polyp treated with endoscopic sinus surgery. Twelve-year-old patient had complained of nasal obstruction. We discussed the diagnosis and treatment of sphenocoanal polyps in this article

Keywords: Sphenoid, Choanal polyp, Endoscopic surgery

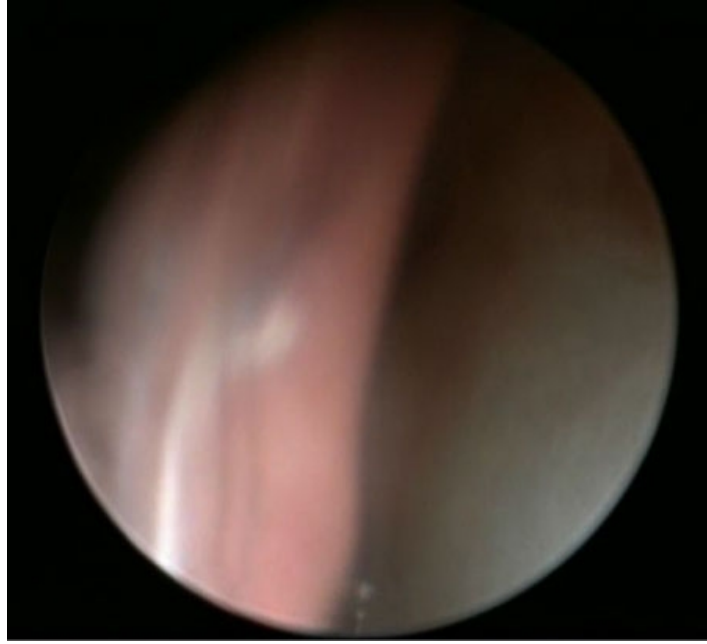
Giriş

Koanal polipler maksiller sinüs kaynaklı olduğunda antrokoanal, sfenoid sinüs kaynaklı olduğunda sfenokoanal polip adını almaktadır [1,2]. Koanal polipler en sık maksiller sinüsten kaynaklanırken sfenoid sinüs kaynaklı olgular oldukça nadir görülmektedir [3]. Koanal polipler sıklıkla çocuk ve genç erişkin yaş grubunda görülmektedir [4,5]. Hastalarda genellikle tek taraflı burun tıkaıklığı, solunum zorluğu, nazofarenkste kitle hissi, kilo kaybı ve kaşeksi şikayetleri gözlenir. Bazı durumlarda, koanal polipler epistaksis, orofarenjeal uzanım nedeni ile disfaji, horlama, obstruktif sleep apne, ağızda yabancı cisim hissi gibi nadir görülen yakınmalara da neden olabilirler. Tanıda endoskopik muayene ve bilgisayarlı tomografiden (BT) faydalanılır. Tedavisinde endoskopik sinüs cerrahisi en iyi yöntemdir [6,7]. Koanal poliplerin ayırıcı tanısında anjiofibrom, Tornwaldt kisti, alt konka arka kısmının ileri derecedeki hipertrofisi, nazofarenkste yerleşen malign tümörler, glioma, inverted papillom, meningoensefalosel ve çocuklarda adenoid vejetasyon akıldta tutulmalıdır. Bu yazıda sfenoid kaynaklı koanal polibi olan çocuk hastanın tanı ve tedavisi tartışılmıştır.

Olgu Sunumu

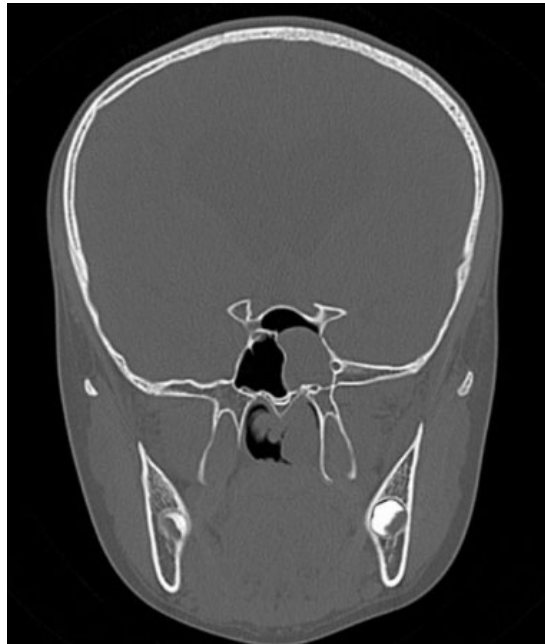
On iki yaşında erkek hasta 2 yıldır özellikle sol tarafta burun tıkanıklığı ve zaman zaman olan burun akıntısı şikayeti ile polikliniğimize başvurdu. Hastanın anterior rinoskopisinde sol nazal kavitede septum ve orta konka arasını dolduran gri soluk renkte, yumuşak kıvamlı kitle izlendi. Endoskopik muayenesinde sol nazal kavitedeki

polibin nazofarenkse uzandıđı görüldü (Şekil 1).



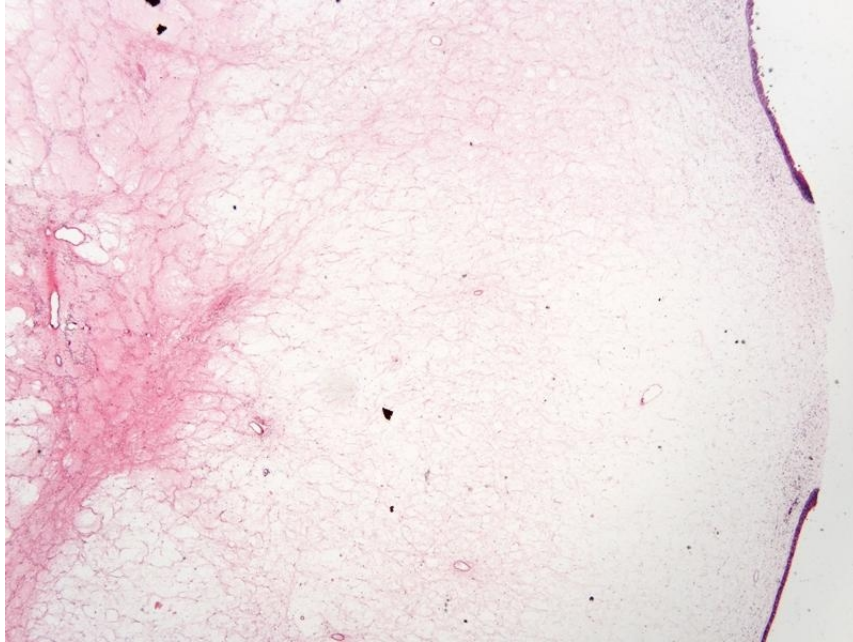
Şekil 1 : Sfenokoanal polibin endoskopik görüntüsü

Hastanın anamnezinde bilinen bir hastalığı bulunmamakta idi. Pre-operatif değerlendirme amacı ile rutin istenen hemogram, biyokimya ve koagulasyon değerlerinde herhangi bir patoloji izlenmedi. Çekilen paranazal sinus BT'de sol sfenoid sinüsten kaynaklanan ve sol orta konka ile septum arasını dolduran, nazofarenkse uzanım gösteren yumuşak doku dansitesinde görünüm izlendi (Şekil 2).



Şekil 2 : Sfenokoanal polibin BT görüntüsü

Hasta genel anestezi altında operasyona alındı. Endoskopik sinüs cerrahisi ile sol sfenoid sinüsten kaynaklanıp koanaya uzanan polipoid kitle eksize edildi ve sfenoid sinüs ostiumu genişletilerek operasyona son verildi. Patoloji sonucu nazal polip olarak raporlandı (Şekil 3). Hastada postoperatif dönemde herhangi bir komplikasyon görülmedi ve 18 aylık takiplerinde nüks izlenmedi.



Şekil 3 : x20 H&E respiratuar epitel ile örtülü hyalinize stromaya sahip polip

Hastada postoperatif dönemde herhangi bir komplikasyon görülmedi ve 4 aylık takiplerinde nüks izlenmedi.

Tartışma

Nazal poliplerde histolojik olarak yüzeide respiratuar epitel, merkezde kistik komponent, çevresinde ödematöz stroma ve değişen oranda inflamatuvar hücre infiltrasyonu vardır [8]. Koanal poliplerde nazal poliplerden farklı olarak yüzeide hücre hiperplazisinin fazla olduğu, mukus retansiyonunun, eozinofillerin, submukozal gland sayılarının düşük olduğu izlenmiştir [9]. Koanal polipler, tüm nazal poliplerin % 4-6'sını oluşturmaktadır ve insidansı 1-2/10000 dir [10]. Koanal poliplerin etiolojisi tam olarak bilinmemekle beraber inflamatuvar nedenler, alerji, sinüslerin kronik obstrüksiyonu ve özellikle çocukluk döneminde kistik fibrozis predispozan faktörler olarak belirtilmektedir [11]. Hastalarda genellikle tek taraflı burun tıkaıklığı, solunum zorluğu, nazofarinkste kitle hissi, kilo kaybı ve kaşeksi şikayetleri gözlenir. Bazı durumlarda, koanal polipler epistaksis, orofarengeal uzanım nedeni ile disfaji, horlama, obstruktif sleep apne, ağızda yabancı cisim hissi gibi nadir görülen yakınmalara da neden olabilirler. Koanal polipli hastalarda ilk şikâyet tek taraflı burun tıkanıklığıdır. AP, eozinofil içermemesi ve lokalizasyonu ile nazal poliplerden farklı özellikler gösterir [12]. Wolf ve ark., çocuklardaki hastalığın sebebini multifaktöryel olarak bildirmişlerdir. Sıklıkla alerji, anatomik malformasyonlar, siliyer diskinezi veya immün disfonksiyon gibi predispoze faktörlerle birlikte, ancak kesin neden bilinmemektedir [13]. AP' li hastalarda, özellikle bilateral olgularda, kistik fibrozis olasılığı yüksektir (%29) [14]. Hastalarımızın hiçbirisinde kistik fibrozis ve alerjiye ait bulgular görülmedi. Hastada kistik fibrozis ve alerjik rinit düşündürecek ek şikayetler bulunmaması

nedeni ile ek inceleme yapılmamıştır. Tanı endoskopik muayene ve paranazal sinüs BT yardımı ile konur. Ayırıcı tanıda inverted papillom, adenoid vejetasyon, thornwald kisti, nazofarenksin malign tümörleri, gliomalar, meningoensefalosel akılda tutulmalıdır [5]. Koanal poliplerin tedavisi cerrahidir. Cerrahi teknikler, basit polipektomi, Caldwell-Luc ameliyatı ve endoskopik sinüs cerrahisidir. Basit polipektomi sonrası nüks oranı yüksek olduğundan ve özellikle çocuklarda Caldwell-Luc ameliyatına bağlı diş kökleri zarar görebileceği ve maksillanın gelişimi bozulabileceği için en uygun teknik endoskopik sinüs cerrahisidir [15,16]. Çocuk olan olgumuzda endoskopik sinüs cerrahisi uygulandı. Hasta genel anestezi altında operasyona alındı. Endoskopik sinüs cerrahisi ile sol sfenoid sinüsten kaynaklanıp koanaya uzanan polipoid kitle eksize edildi ve sfenoid sinüs ostiumu genişletilerek operasyona son verildi. Patoloji sonucu nazal polip olarak raporlandı. Hastada postoperatif dönemde herhangi bir komplikasyon görülmedi ve 18 aylık takiplerinde nüks izlenmedi.

Sonuç

Çok nadir görülen sfenokoanal polipler, burun tıkanıklığı ile gelen çocukların ayırıcı tanısında akılda tutulmalıdır. Endoskopik muayene ve BT yardımı ile tanısı konur. En uygun tedavi endoskopik sinüs cerrahisidir.

Kaynaklar

1. Tosun F, Yetiser S, Akcam T, Ozkaptan Y. Sphenchoanal polyp: endoscopic surgery. *Int J Pediatr Otorhinolaryngol* 2001; 58: 87-90.
2. Spraggs PD. Radiological diagnosis of sphenchoanal polyp. *J Laryngol Otol* 1993; 107: 159-160.
3. Dr. Mehmet Fatih Karakuş, Dr. Aykut İkinçioğulları, Dr. Vedat Oruk ve Ark. Sfenoid Sinüs Kaynaklı Koanal Polip KBB-Forum 2005;4(1)
4. Uslu SS, İleri F, Sezer C, Asal K, Köybaşıoğlu A, İnal E. Koanal polipler: orijin, mikroskopi ve yaklaşım. *KBB ve Baş Boyun Cerrahisi Dergisi* 1999; 7(2): 79-84.
5. Yanagisawa E, Salzer SJ, Hirokawa RH. Endoscopic view of antrochoanal polyp appearing as a large oropharyngeal mass. *ENT J* 1994; 73(10): 714-715. (PMID: 7805592)
6. Weissman JL, Tabor EK, Curtin HD. Sphenchoanal polyps: evaluation with CT and MR imaging. *Radiology* 1991;178: 145-148.
7. Eloy P, Evrard I, Bertrand B, Delos M. Choanal polyp of sphenoidal origin. Report of two cases. *Acta Otolaryngol Belg* 1996; 50: 183-189.
8. Berg O, Carenfelt C, Silfversward C, Sobin A. Origin of the choanal polyp. *Arch Otolaryngol Head Neck Surg* 1988; 114(11): 1270-1271. (PMID: 3166756)
9. Towbin R, Dunbar JS, Bove K. Antrochoanal polyps. *Am J Roentgenol* 1979; 132(1): 27-31.(PMID: 215020)
10. Chen JM, Schloss MD, Azouz ME. Antrochoanal polyp: year retrospective study in the pediatric population with a review of the literature. *J Otolaryngol* 1989; 18: 168-172.
11. Cook PR, Davis WE, McDonald R, McKinsey JP. Antrochoanal polyposis: a review of 33 cases. *Ear Nose Throat J* 1993; 72: 401-2, 404-410.
12. Saito H, Honda N, Yamada T, Mori S, Fujieda S, Saito T. Intractable pediatric chronic sinusitis with antrochoanal polyp. *Int J Pediatr Otorhinolaryngol* 2000;54:111-116.[Özet]
13. Risavi R, Klapan I, Handzic-Cuk J, Barcan T. Our experience with FESS in children. *Int J Pediatr Otorhinolaryngol* 1998;43:271-275.[Özet]
14. Schramm VL Jr, Effron MZ. Nasal polyps in children. *Laryngoscope* 1980;90:1488-1495.[Özet]
15. Ozcan M, Ozlugedik S, Ikinçioğullari A. Simultaneous antrochoanal and sphenchoanal polyps: a rare clinical entity. *J Laryngol Otol* 2005; 119: 152-154.
16. Tysome JR, Saleh HA. Sphenchoanal polyp presenting with concomitant nasal polyps. *Ear Nose Throat J* 2007; 86: 50- 52.

