

PALATİN TONSİL PLEOMORFİK ADENOMU

Baş Boyun Cerrahisi

Başvuru: 15.03.2016

Kabul: 31.03.2016

Yayın: 31.03.2016

Adem Binnetoğlu¹, Ayşegül Gönen², Ali Cemal Yumuşakhuylu¹, Tekin Bağlam¹, Murat Sarı²¹ Marmara Üniversitesi Pendik Eğitim ve Araştırma Hastanesi² Marmara Üniversitesi Tıp Fakültesi**Özet**

PALATİN TONSİL PLEOMORFİK ADENOMU
Tonsillektomi günümüzde oldukça sık uygulanan bir cerrahidir. Tonsillektomi endikasyonları rölatif endikasyonlar ve kesin endikasyonlar olmak üzere ikiye ayrılır. Kesin tonsillektomi endikasyonlarından biri olan asimetrik tonsil hipertrofisi olması durumunda klinisyen tarafından malign/benign kitle ayırıcı tanısı mutlaka yapılmalıdır. Bu makalede asimetrik tonsil hipertrofisi nedeniyle diagnostik tonsillektomi yapılan, literatürde daha önce bildirilmemiş tonsil pleomorfik adenom olgusu sunulacaktır.

Anahtar kelimeler: Palatin tonsil, Tonsillektomi, Cerrahi, Pleomorfik adenom

Abstract

PALATINE TONSILLARY PLEOMORPHIC ADENOMA

Tonsillectomy is one of the most applied surgeries today. Indications can be categorized into definite and relative indications. Asymmetric tonsillar hypertrophy is one of the definite indications of tonsillectomy that the clinician should consider malignancy. In this study, we present a patient having tonsillectomy procedure with an indication of asymmetrical tonsillary hypertrophy whose histopathology was reported as pleomorphic adenoma. To the best of our knowledge, there is no study available for tonsillary adenoma in the literature.

Keywords: Palatine tonsil, Tonsillectomy, Surgery, Pleomorphic adenoma

Giriş

Farinksin Waldeyer Halkası olarak adlandırılan lenfoid dokuları, lingual tonsil, adenoid ve palatin tonsilleri içerir. Palatin tonsili lingual tonsil ve adenoidlerden ayıran önemli farklardan biri lateral faringeal duvardan ayıran bir kapsül varlığıdır. Tonsillektomi günümüzde oldukça sık uygulanan bir cerrahidir. Tonsillektomi endikasyonları rölatif endikasyonlar ve kesin endikasyonlar olmak üzere ikiye ayrılır. Kesin endikasyonları obstrüktif uyku apne varlığı, havayolu obstrüksiyonuna sekonder kardiyopulmoner komplikasyonlar (kor pulmonale, alveolar hipoventilasyon v.b), şüpheli malignensi (asimetrik tonsil hipertrofisi), hemorajik tonsillit, febril konvülzyona sebep olan tonsillit varlığıdır. Rölatif endikasyonlar ise reküren akut tonsillit atakları, medikal tedaviye dirençli kronik tonsillit ve tonsilolithiasisdir [1].

Kesin tonsillektomi endikasyonlarından biri olan asimetrik tonsil hipertrofisi tonsillerin boyut ve yapı olarak eşit olmama durumudur. Asimetrik tonsil hipertrofisi olması durumunda klinisyen tarafından malign/benign kitle ayırıcı tanısı mutlaka yapılmalıdır. Tonsilin epidermoid kanser olgularının çoğunda servikal lenfadenopati veya mukoza ülserasyonu izlenir. Buna karşılık hastada servikal lenfadenopati yoksa, tonsil üzerindeki mukoza normale, kilo kaybı gibi sistemik belirtiler mevcut değilse hastanın evaluasyonu daha zordur. Nitekim, Syms ve arkadaşlarının yaptığı çalışmada fizik muayenede malignite bulguları taşımayan tonsillektomi hastalarının %4.8 inde biyopsi sonucu malign olarak raporlanmıştır [2].

Tonsilin benign kitleleri oldukça nadir olmakla birlikte en sık rastlanan benign tonsil tümörleri papillom, anjiom, fibrom, miksom, lipom, kondrom, inklüzyon kistleri, and teratojenik kistlerdir. Tanı için histopatolojik inceleme

Sorumlu Yazar: Adem Binnetoğlu, Marmara Üniversitesi Pendik Eğitim ve Araştırma Hastanesi Fevzi Cakmak Mahallesi, Mimar Sinan Caddesi No: 41 Pendik/Istanbul/Turkey
adembinnnet@hotmail.com

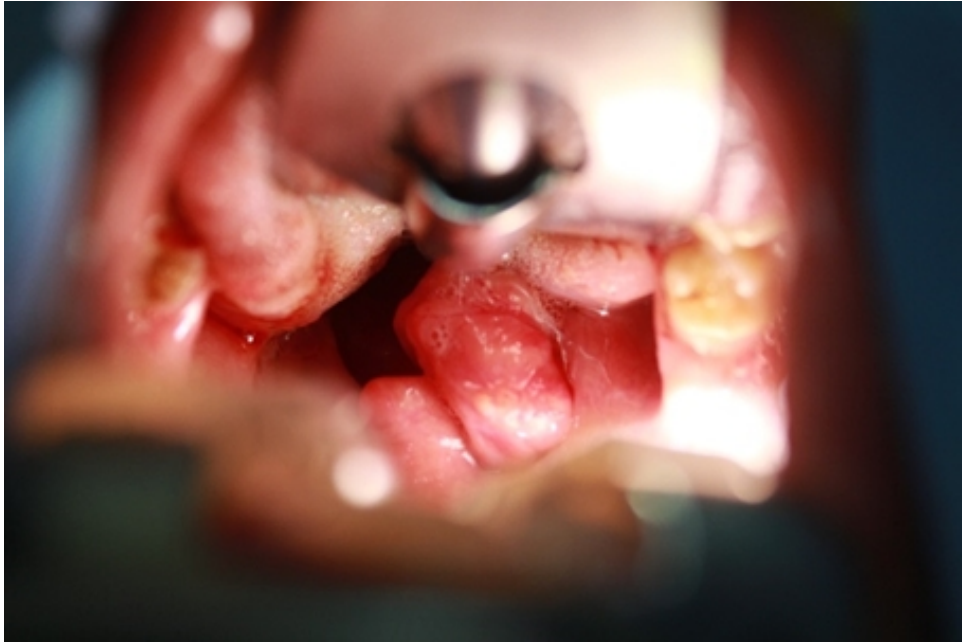Binnetoğlu A ve ark . Palatin tonsil pleomorfik adenomu. ENTcase. 2016;2(2):83-86

gerekmektedir.

Bu makalede asimetrik tonsil hipertrofisi nedeniyle diagnostik tonsillektomi yapılan, literatürde daha önce bildirilmemiş tonsil pleomorfik adenom olgusu sunulacaktır

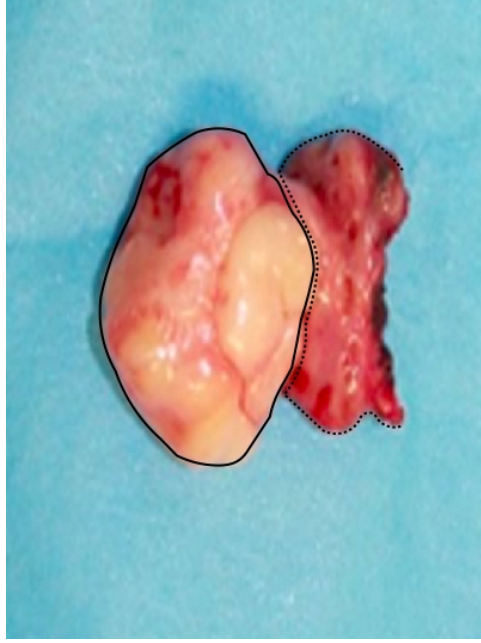
Olgu Sunumu

Otuzbir yaşında kadın hasta yutma güçlüğü sebebiyle kliniğimize başvurdu. 1 ay önce geçirmiş olduğu üst solunum yolu enfeksiyonu sonrasında şikayetinin başladığını belirten hastanın muayenesinde sağ palatin tonsil asimetrik hipertrofik görüldü. Hastanın yakın zamanda kilo kaybı, nefes darlığı şikayeti ve kronik hastalık öyküsü yoktu. Endoskopik muayene de nazal kavite, nasofarenks, hipofarenks ve larenks muayenesinde ek patoloji gözlenmedi. Yapılan boyun muayenesinde lenfadenopati palpe edilmedi. Kitle; tonsil dışında komşu yapılara invaze olmayıp tonsil loju ile sınırlı olduğu için ek radyolojik tetkik istenmedi. Takibinde hastaya tanı ve tedavi amacıyla sağ tonsillektomi planlandı. Genel anestezi altında trans-oral yolla sağ tonsilde asimetrik düzgün plan veren kitle sağ tonsil dokusuyla birlikte eksize edilerek patoloji bölümüne gönderildi (Şekil 1).



Şekil 1 : Davis-Boyle ağız açacağı ile sağ palatine tonsile yapışık düzgün sınırlı kitle

Makroskopik olarak 3x2,5x1,5 cm boyutlu tonsile yapışık sarı renkli kitleden yapılan immunhistokimyasal incelemede Kaldesmon pozitif, S-100 diffüz pozitif saptandı. Pleomorfik adenom olarak raporlandı (Şekil 2).



Şekil 2 : Tonsile bitişik kitle spesmeni (kesik çizgi:sağ tonsil; düz çizgi:pleomorfik adenom)

Tartışma

Bütün baş boyun tümörleri arasında tükrük bezi tümörleri %3-5 oranında nadir olarak izlenir. Pleomorfik adenomlar en sık görülen benign tükrük bezi tümörüdür ve majör ve minör tükrük bezi benign neoplazmlarının %50'sini oluşturur [3]. Genellikle majör tükrük bezleri tutulurken, %10-15 oranında minör tükrük bezleri de tutulabilmektedir [4].

İntraoral yerleşimli pleomorfik adenom olguları daha nadir olarak izlenmekle birlikte literatürde sıklıkla damakta (%42.8-68.), üst dudakta(%10) ve nadiren retromolar alanda(%0.7) bildirilmiştir [5]. Olgumuzda palatin tonsile yapışık intraoral pleomorfik adenom mevcuttu, literatürde palatin tonsil yerleşimli bildirilmiş pleomorfik adenom olgusu bulunmamaktadır.

Majör tükrük bezi kökenli pleomorfik adenomlar çok büyük boyutlara ulaşabilirken, intraoral yerleşimli minör tükrük bezinden gelişenler, disfaji, fonasyon bozukluğu ve dental irritasyon nedeniyle 1-2 cm. den daha büyük boyutlara genellikle ulaşamazlar [6]. Nitekim sunulan olguda 1 aydır disfaji şikayeti mevcut olup tedavi kısa sürede uygulanmıştır.

Bu benign mikst tümör çeşitli morfolojik paternler ve alt tipler göstermektedir ve myoepitelial ve epitelial hücrelerden oluşmuştur. Makroskopik olarak çevresinde bir kapsülü vardır fakat bu gerçek bir kapsül değildir. Çevredeki sıkıştırılmış normal tükrük bezi dokusu yalancı bir kapsül şeklini almıştır. Bu dokular sıklıkla normal doku içine parmak benzeri (pseudopod) uzanımlar gösterir [7]. Tümör kapsülünün fokal infiltrasyonları ve pleomorfik adenomun pseudopodları postoperatif nüksten sorumludur, rekürrens oranı %20-45 olarak belirtilmiştir [8].

Pleomorfik adenom tedavisi kapsülü ile birlikte total cerrahi eksizyondur. Eksizyon sırasında kapsül yırtılırsa veya eksizyon yeterince geniş değilse rezidüel doku kalabilir veya implante olabilir [9]. Yaklaşık %3 malign dejenerasyon gösterirler [10]. Primer tedavinin cerrahi tedavi olmasının bir sebebi de bu malign dejenerasyondur.

Olgumuzda palatin tonsile yapışık olarak izlenen kitle kapsül bütünlüğü korunarak tonsil ile birlikte eksize edilmiştir. Hastanın 1 yıllık takiplerinde rekürrens izlenmemiştir.

Kaynaklar

1. A Review of Tonsillectomy Techniques and Technologies S. K. Aremu, Federal Medical Centre, Azare, Bauchi State, Chapter 10, pp.161-163
2. Laryngoscope. 2000 Nov;110(11):1807-10 Incidence of carcinoma in incidental tonsil asymmetry. Syms MJ1, Birkmire-Peters DP, Holtel MR.
3. Pleomorphic Adenoma in Retromolar Area: A Very Rare Case Report and Review of Literature MD Yousuf Qureshi, Tahseen Ali Khan, Venkata Naga Nalini Dhurjati, Kavitha Gaddikeri, and MD Zainuddin E. Khany.
4. Yih WY, Kratochvil FJ, Stewart JL. Intraoral minor salivary gland neoplasms: review of 213 cases. J. Oral Maxillofac Surg. 2005;63(6):805-10.
5. Moghe S, Pillai AK, Prabhu S, Nahar S, Kartika UK. Pleomorphic adenoma of the palate: Report of a case. Int J Sci Study. 2014;2:54-56.
6. Lazow SK, Colacicco L, Berger J, Gold B. An unusually large pleomorphic adenoma of the soft palate. Oral Surg Oral Med Oral Pathol 58: 386, 1984.
7. Ayoub OM, Bhatia K, Mal RK. Pleomorphic adenoma of the parotid gland: is long-term follow-up needed? Auris Nasus Larynx. 2002 (3):283-5.
8. Stennert E, Guntinas-Lichius O, Klussmann JP, Arnold G. Histopathology of pleomorphic adenoma in the parotid gland: a prospective unselected series of 100 cases. Laryngoscope. 2001 111(12):2195-200.
9. Shaaban H, Bruce J, Davenport PJ. Recurrent pleomorphic adenoma of the palate in a child. Br J Plast Surg 54(3): 245-247, 2001.
10. Çuhruk Ç. Yılmaz O. Tükürük Bezi Hastalıkları. Kulak Burun Boğaz Hastalıkları ve Baş Boyun Cerrahisi. Onur Çelik. Turgut yayıncılık. İstanbul. 2002. 553-584.