


NADİR BİR KRONİK RİNOSİNÜZİT NEDENİ: EKTOPIK 3. MOLAR DIŞ VE DENTİGERÖZ KİST

Rinoloji

Başvuru: 07.06.2015

Kabul: 24.08.2015

Yayın: 24.08.2015

Mehmet Yaşar¹, Sabri Güler², Tuba Dilay Ünal³, Mustafa SAĞIT³, Ferhat Korkmaz³

¹ Kayseri ve Eğitim Araştırma Hastanesi

² Balıkesir/ Bigadiç Devlet Hastanesi

³ Kayseri Eğitim ve Araştırma Hastanesi

Özet

NADİR BİR KRONİK RİNOSİNÜZİT NEDENİ: EKTOPIK 3. MOLAR DIŞ VE DENTİGERÖZ KİST
Ektopik diş dental arkın dışında geçici veya kalıcı fazladan diş bulunması durumudur. Çok nadir görülen bu durum maksillofasiyal bölgede çeşitli yerleşimlerde olabilmektedir. Maksiller sinüs içerisinde yerleşim gösterirse kötü kokulu burun akıntısı, kronik rinosinüzit gibi hastalıklara neden olabilmektedir. Bu olguda kronik sinüzit şikayetleriyle başvuran hastaya muayene ve tetkikler yapılmıştır. Maksiller sinüs içerisinde kistik kitle ve ektopik diş tespit edilmiştir. Literatürde nadir görülen bu anomali ile ilgili tecrübelerimizi paylaşmayı amaçladık.

Anahtar kelimeler: Maksiller sinüzit, Ektopik diş, Dentigeröz kist

Abstract

A RARE CAUSE OF CHRONIC RHINOSINUSITIS: ECTOPIC THIRD MOLAR TOOTH AND DENTIGEROUS CYST

Ectopic tooth is a condition in which there exists a temporary or permanent extra tooth outside the dental arc. Rarely seen, this condition may exist in various parts of the maxillofacial region. If ectopic tooth appears in the maxillary sinus, it may cause such disorders as nasal flow with an unpleasant smell and chronic rhinosinusitis. In this peculiar case, the patient who applied with a complaint about chronic rhinosinusitis was examined physically, and it was detected that there exists a cystic mass and an ectopic tooth located in the left maxillary sinus. In this study, we aim to share our experience of this anomaly which is rarely seen in literature. Keywords: Maxillary sinusitis, ectopic tooth, dentigerous cyst

Keywords: Maxillary sinusitis, Ectopic tooth, Dentigerous cyst

Giriş

Ektopik diş dental arkın dışında geçici veya kalıcı fazladan diş bulunması durumudur. Görülme sıklığı %0,1 olarak bildirilmiştir [1]. Oral kavite dışında herhangi bir bölgede ektopik diş görülmesi nadirdir. Bu durum maksillofasiyal bölgede çeşitli yerleşimlerde olabilmektedir. Örneğin mandibula kondil, koronoid çıkıntı, gingivolabial sulkus, nazal septum ve maksiller sinüs gibi bölgelerde yerleşim gösterebilmektedir [2]. Ektopik diş gelişiminin etyolojisi hala tam olarak açıklanamamıştır. Bu konuda birden fazla teori ortaya atılmıştır bunlar diş hastalıkları (kist, tümör), travma, infeksiyon, iatrojenik veya gelişimsel anomalilerdir. Olguların büyük bir kısmı asemptomatik olup insidental olarak tespit edilmektedir. Klinik olarak buldukları bölgelere göre değişik semptomlar ortaya çıkmaktadır. Maksiller sinüste yerleşen ektopik diş olgularında klinikte daha çok nasal semptomlar ön plandadır. Olgularda kötü kokulu pürülan burun akıntısı, tıkanıklık ve yüzde ağrı gibi rinosinüzit bulguları görülebilir.

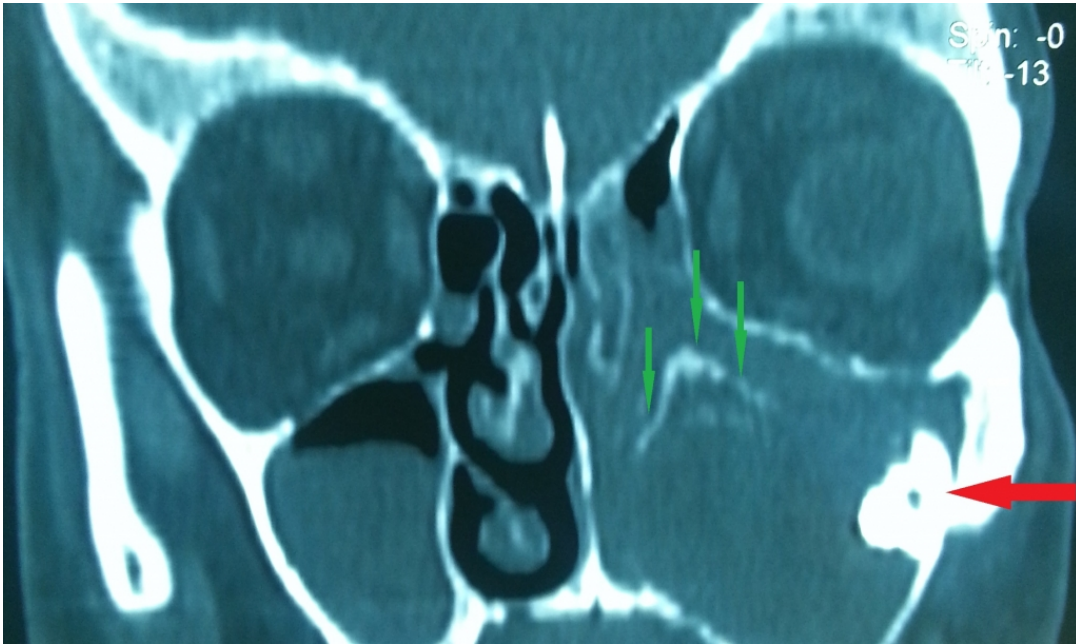
Dentigeröz kistler radiküler kistlerden sonra en sık görülen odontojenik kistlerdir. Bu kistler genellikle çıkmamış

veya sıkışmış diş folikülünden kaynaklanmaktadır. Dentigeröz kistlerin %70'i alt çenede geri kalan kısmı üst çenede görülmektedir [3]. Küçük kistler asemptomatik olup rutin radyolojik testlerde rastlanabilirken, maksiller sinüste görülen daha büyük boyutlu kistler yüzde ağrı, şişlik, parestezi, burun tıkanıklığı ve burun akıntısı şikayetlerine sebep olabilmektedir [4-6].

Bu olgu sunumunda 56 yaşında erkek hastanın sol maksiller sinüs içerisinde bulunan kistik kitle ve 3.molar ektopik dişin caldwell-lucprosedürü ve endoskopik sinüs cerrahisi ile çıkartılması anlatılmıştır.

Olgu Sunumu

56 yaşında erkek hasta 5-6 aydır yüzünün sol yarısında ağrı, şişlik ve tek taraflı kötü kokulu pürülan burun akıntısı şikayetleriyle başvurdu. Ek sistemik hastalık olarak Tip 1 Diabetes mellitus bulunmaktaydı. Hastaya 6 haftalık takibi boyunca geniş spektrumlu antibiyotik ve topikal steroid (mometazon furoat) tedavisi verildi. Hastanın şikayetlerinin düzelmemesi üzerine yapılan detaylı endoskopik muayenede sol nazal pasajda pürülan akıntı ve sol orta meatusu dolduran polipoid oluşumlar gözlemlendi. Hastaya cerrahi planlanarak aksiyel ve koronal planda paranazal BT çekildi. BT' de hastanın sol maksiller sinüs içerisini tamamen dolduran çevresi kalsifikasyon dokusuyla çevrili yumuşak doku görünümü izlendi, sol osteomeatal kompleks obstrükte ve sol maksiller sinüs posterolateral duvardan köken alan orbita tabanına uzanım gösteren ektopik diş ile uyumlu hiperdens yabancı cisim görünümü izlendi (Şekil 1)

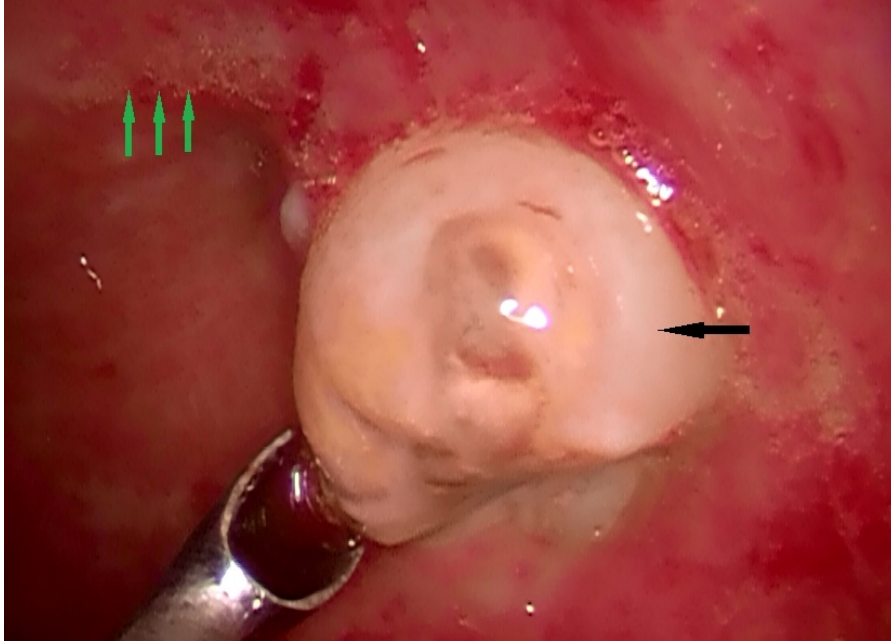


Şekil 1 : Koronal Bilgisayarlı tomografi de sol maksiller sinüs içinde yumuşak doku görünümü ve etrafını çevreleyen kalsifikasyon dokusu (üç ok), sol maksiller sinüs posterolateral duvardan köken alan ektopik diş ile uyumlu hiperdens görünüm (tek ok)

Hastanın daha önce geçirilmiş maksillofasyal travma veya cerrahi öyküsü yoktu.

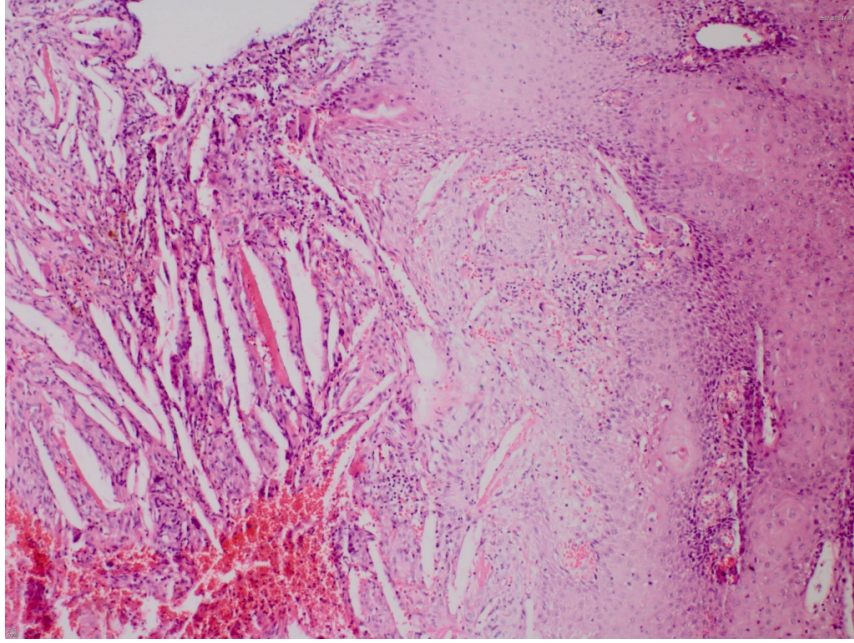
Hastaya genel anestezi altında sol maksiller sinüse endoskopik sinüs cerrahisi uygulandı. Orta meada bulunan polipler eksizye edilip, unsinektomi ve ardından maksiller sinüs antrostomisi yapıldı. Kist boşaltıldı yoğun pürülan pis kokulu kist içeriği aspire edildi. Küret ile sinüs içindeki kist cidarı çıkarıldı. Tomografide görülen opasitenin ektopik diş olduğu ve sıkı bir şekilde orbita tabanına penetre olduğu ve bu açıdan çıkarılamayacağı anlaşılması

üzerine Caldwell-luc prosedürüne geçilmesi kararlaştırıldı. Maksiller sinüs içerisine yapılan endoskopik incelemede sinüs üst lateral duvarda ektopik diş dokusu çiğneme yüzeyi aşağı bakacak şekilde yerleşimli olarak görüldü ve çevre sinüs mukozadan sıyrılarak diş implante olduğu maksiler sinüs duvarından eksize edildi (Şekil 2)



Şekil 2 : Maksiller sinüs içerisinde üst lateral duvarda ektopik diş dokusu (tek ok) ve orbita tabanı (üç ok) görünümü

Bütün spesmenler histopatolojik incelemeye gönderildi. Patoloji raporu sol maksiller sinüs içerisinde bulunan kistik dokunun çevresi çok katlı nonkeratinize stratifiye skuamöz epitel ile döşeli, kist duvar komşuluğunda distrofik kalsifikasyon dokusu olarak tariflendi. Sol nazal pasajdan çıkarılan polipoid kitleler inflamatuvar polip olarak değerlendirildi. Patolojik inceleme ve bulgular sonucunda hastaya ektopik diş dokusuna sekonder dentigeröz kist tanısı konuldu (Şekil 3)



Şekil 3 : Kisti oluşturan skuamöz epitel ve içinde kolesterol kleftleri. (x10, H&E)

Hastanın 1 yıllık takibinde herhangi bir şikayet ve patolojik bulguya rastlanılmadı.

Tartışma

Diş gelişimi embriyolojik olarak oral epitelyum ile mezenkimal dokunun arasındaki ilişkiye bağlı olarak tamamlanır. Bu süreç intrauterin 6. haftada başlar ve gelecekte alveoler süreci oluşturacak olan mandibuler ve maksiller dental laminalar üzerinden gelişir. 5 ve 10. haftalar arası ektodermal gelişimle devam eden diş oluşumu taç ve kök oluşumu ile tamamlanır. Anormal doku ilişkileri sonucu ektopik diş yerleşimleri olabilir [7]. Ektopik diş oral kavitede görülebildiği gibi nadiren de nazal septum, mandibuler kondil, koronoid çıkıntı, sert damakta ve maksiller sinüs içerisinde de görülebilir [2,8,9]. Maksiller sinüs içerisine yerleşen ektopik diş olgularında çok çeşitli klinik görünüm izlenebilir. Bunlar rekürren ve kronik rinosinüzit, sepsis, nazolakrimal kanal tıkanıklıkları, osteomeatal kompleks obstrüksiyonları, baş ağrısı ve yüzde his duyusunun kaybı olabilir [10,11]. Bizim olgumuzda kronik sinüzit, tek taraflı kötü kokulu burun akıntısı ve baş ağrısı şikayetleri mevcuttu. Tanıda radyoloji yol gösterici olmakla birlikte dişin lokalizasyonunu kesin olarak gösterebilmektedir. Bu radyolojik görüntülemeler panoramik mandibula grafisi ya da paranazal sinüs tomografisi olabilir.

Ektopik diş etyolojik olarak üç farklı nedenle ortaya çıkabilmektedir. Bunlar dişin gelişimsel bozuklukları, iatrojenik nedenler ve dentigeröz kist gibi patolojik durumlar olup diş tomurcuğunun bulunması gereken yerden farklı bölgelere yer değiştirmesine sebep olmaktadır [4]. Literatürde bugüne kadar 21 vakada dentigeröz kist ile ilişkili ektopik diş olgusu yayımlanmıştır [5-7,12]. Dentigeröz kistler, foliküler kistler içinde çok yaygın olarak görülmektedir. Hayatın 2. ve 4. dekatında genelde kadınlarda gözlenen bir hastalıktır, %70'i mandibuladan,%30'u maksilladan kaynaklanmaktadır [5]. Radyolojik olarak dentigeröz kistler çıkmamış dişlerin, taç kısmını kapsayan sınırları belirgin radyolusen uniloküler lezyonlar olarak görülürler. Ortopantomografi ilk aşamada tanı koymada yeterlidir ancak kistin boyutu, çevre yapılar ile ilişkisini değerlendirmek ve cerrahi planlamada bilgisayarlı tomografiden faydalanılmalıdır [13]. Bizim olgumuzda hastaya cerrahi öncesi aksiyel ve koronal planda paranazal BT çekilerek operasyon planlanmıştır.

Dentigeröz kistlerin kesin tanısı ancak histopatolojik olarak konulmaktadır. Ayrıca tanıda odontojenik keratokist

ve tümörlerden unikistik ameloblastoma, odontoma, sementoma ve ameloblastik fibroma ayrımı mutlaka yapılmalıdır. Literatürde nadiren de olsa dentigeröz kistlerin ameloblastoma, mukoeşidermoid karsinom ve skuamöz hücreli karsinomaya dejerasyonu bildirilmiştir [5].

Odontojenik kistlerin maksiller sinüse yayılımları kistlerin tiplerinden çok lezyonun sinüse olan yakınlığı ile ilişkilidir. Enflamatuar kistler simetrik ekspansiyon yaparlar ve kemiğin zayıf olduğu alanlardan sinüs gibi boşluklara kolayca yayılabilirler. Maksiller sinüs odontojenik kist ve tümörlerin kolayca ulaşabildiği ve büyük boyutlara erişebildiği potansiyel bir boşluktur [14].

Ektopik diş olgularının tedavisinde konvansiyonel olarak antibiyotik tedavisi yeterli olmamaktadır [7,15]. Bu hastalara konvansiyonel antibiyotik tedavisinden ziyade alerjik rinosinüzit tedavisi öncelikli olarak başlanmalıdır. Hastalara tam bir oral ve otolaringolojik muayene yapılmalı herhangi bir anormal bulgu tespit edilmezse görüntüleme yöntemlerine geçilmelidir. Hastalarda ampirik medikal tedaviye rağmen geçmeyen şikayetler mevcutsa paranasal veya maksillofasyal BT tetkiklerinden yararlanılmalıdır. Ektopik diş dokusu BT'de kemik dansiteyle uyumlu yabancı cisim görünümüyle kendini belli etmektedir. Ektopik diş dokusunun BT görüntülerinde antral kitleyle ilişkili olduğu durumlarda öncelikle cerrahi tedavi düşünülmelidir [15].

Bizim olgumuzda BT' de sol maksiller sinüsünü tamamen dolduran çevresi kalsifikasyon dokusuyla çevrili yumuşak doku görünümü izlendi, sol osteomeatal kompleks obstrükte ve maksiller sinüs tavanında orbita tabanına uzanım gösteren ektopik diş ile uyumlu hiperdens yabancı cisim görünümü izlendi. Hastaya genel anestezi altında endoskopik orta meatal antrostomi ve Caldwell-Luc prosedürü uygulanarak maksiller sinüs içerisi temizlenip ektopik diş eksize edildi. Literatürde bu tip olgularda Caldwell-Luc veya endoskopik sinüs cerrahisi yaklaşımlarından bahsedilmektedir [7]. Bizim olgumuzda ektopik diş dokusunun orbita tabanına doğru uzanım göstermesi nedeniyle hem cerrahi görüş alanını artırabilmek hem de orbitaya zarar vermemek için iki yöntem kombine edildi.

Bu olguda kronik sinüzit şikayetleriyle bize başvuran DM'li hastada yapılan muayene ve tetkikler sonucu ektopik diş tespit edilmiş olup, literatürde nadir görülen bu vaka ile ilgili tecrübelerimizi paylaşmayı amaçladık. Medikal tedaviye dirençli bu tip olgularda tam bir otolaringolojik muayeneyi takiben görüntüleme yöntemleri ve özellikle tomografiden faydalanılmalıdır. Bu olguda ki gibi görüntüleme bulgularına sahip hastalar özenle incelenmeli ve yabancı cisim görünümüne sahip dokulara ve opasitelere dikkat edilmelidir.

Kaynaklar

1. Sanei-Moghaddam A, Hyde N, Williamson P. Endoscopic removal of a supernumerary tooth from the nasal cavity in an adult. *Br J Oral Maxillofac Surg* 2009; 47:484-485.
2. Pracy J, Williams H, Montgomery P. Nasal teeth. *J Laryngol Otol* 1992; 106:366-367.
3. Sivolella S, et al. Maxillary dentigerous cyst associated with an ectopic third molar in the maxillary sinus: a literature review and report of six consecutive cases. *Oral Surg* 2014:72-78.
4. Baykul T, et al. Clinical impact of ectopic teeth in the maxillary sinus. *Auris Nasus Larynx* 2006; 33:277-281.
5. Buyukkurt M, Omezli M, Miloglu O. Dentigerous cyst associated with an ectopic tooth in the maxillary sinus: a report of 3 cases and review of the literature. *Oral Surg Oral Med Oral Pathol Oral Radiol Endod* 2010; 109:67-71.
6. Litvin M, Caprice D, Infranco L. Dentigerous cyst of the maxilla with impacted tooth displaced into orbital rim and floor. *Ear Nose Throat J* 2008; 87:160.
7. Srinivasa Prasad T, et al. Dentigerous cyst associated with an ectopic third molar in the maxillary sinus: a rare entity. *Indian J Dent Res* 2007; 18:141.
8. Yusuf H, Quayle A. Intracondylar tooth. *Int J Oral Maxillofac Surg* 1989; 18:323.
9. Fernandez MT, Terrones Meraz MA. Infected cyst in the coronoid process. *Oral Surg Oral Med Oral*

- Pathol Oral Radiol Endod 1992; 73:768.
10. Büyükkurt M, et al. Ectopic eruption of a maxillary third molar tooth in the maxillary sinus: a case report. J Contemp Dent Pract 2005; 6:104-110.
 11. Prabhu SP, et al. Dentigerous cyst associated with a displaced tooth in the maxillary sinus: an unusual cause of recurrent sinusitis in an adolescent. Pediatr Radiol 2009; 39:1102-1104.
 12. Hasbini AS, Hadi U, Ghafari J. Endoscopic removal of an ectopic third molar obstructing the osteomeatal complex. Ear Nose Throat J 2001; 80:667-670.
 13. Freitas D, et al. Bilateral dentigerous cysts: review of the literature and report of an unusual case. Dentomaxillofac Radiol 2014.
 14. Sagit M, et al. Large radicular cyst in the maxillary sinus. J Craniofac Surg 2011; 22:64-65.
 15. Lamb JF, Husein OF, Spiess AC. Ectopic molar in the maxillary sinus precipitating a mucocele: a case report and literature review. Ear Nose Throat J 2009; 88:6-11.

Sunum

Bu olgu sunumu e-poster olarak 35. Türk Ulusal Kulak Burun Boğaz ve Baş Boyun Cerrahisi Kongresi, 2-6 Kasım 2013, Antalya, Türkiye' de sunulmuştur.