

## OTOJEN BEYİNCİK ABSESİ

Otoloji

Başvuru: 14.08.2016

Kabul: 01.09.2016

Yayın: 01.09.2016

Fatih Özdoğan<sup>1</sup>, Erdem Altıparmak<sup>1</sup>, Halil Erdem Özel<sup>1</sup>, Erkan Esen<sup>1</sup>, Sebla Çalışkan<sup>1</sup><sup>1</sup> Derince Eğitim ve Araştırma Hastanesi

## Özet

## OTOJEN BEYİNCİK ABSESİ

Kronik Süperatif Otitis Media (KSOM), orta kulak ve mastoid boşlukların kronik enflamasyonu ve enfeksiyonuyla karakterize bir hastalıktır. Beyincik abseleri KSOM'un intrakranial komplikasyonlarından biridir. Antibiyotiklerin yaygın olarak kullanımı ile beyincik absesi görülme insidansı azalmıştır ancak yüksek morbidite ve mortalite oranları nedeniyle önemli bir durumdur. Kolesteatomlu KSOM'a sekonder gelişen beyincik abseli olgu literatür eşliğinde sunulmuştur.

**Anahtar kelimeler:** Beyincik, Kronik otitis media, Abse

## Abstract

## OTOGENIC CEREBELLAR ABSCESS

Chronic suppurative otitis media (CSOM) is a disease characterized by chronic inflammation and infection of the middle ear and mastoid cavity. Cerebellar abscess are intracranial complication of CSOM. The incidence of cerebellum abscess has been decreased with the widespread use of antibiotics, but the condition still remains its importance due to high morbidity and mortality rates. Cerebellar abscess secondary to left CSOM with cholesteatoma was presented together with a review of the literature.

**Keywords:** Cerebellum, Chronic Otitis Media, Abscess

## Giriş

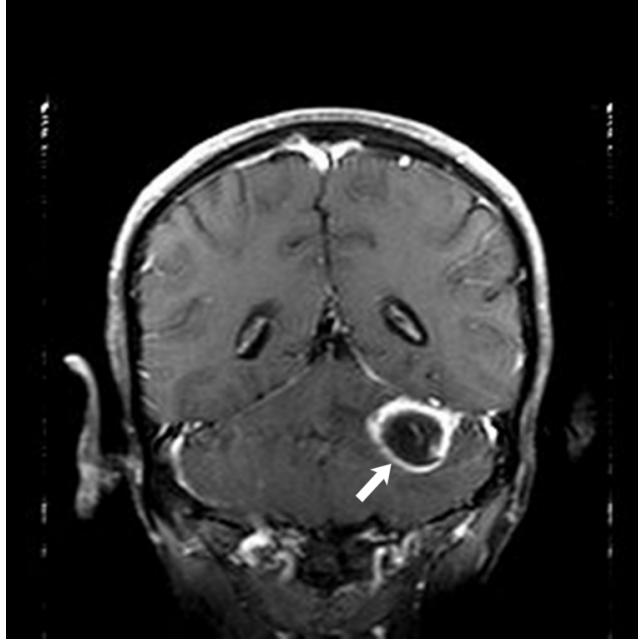
Kronik Süperatif Otitis Media (KSOM), orta kulak ve mastoid boşlukların kronik enflamasyonu ve enfeksiyonuyla karakterize bir hastalıktır. Orta kulak iltihabının komşuluk yoluyla intrakranial geçişi sonucu oluşan tablo otojen kafa içi komplikasyonu olarak adlandırılır.

Otojen kaynaklı beyin abseleri nadir görülen patolojilerdendir. Geniş seri otopsi çalışmalarında sıklığı % 0.18 ile %1.3 arasında bulunmuştur. Uzak bir odaktan hematogen olarak ya da komşu süperatif odağın direkt olarak yayılımı sonucu oluşabilir [1].

Son yıllarda yapılan çalışmalarda, beyin abselerinin sadece 1/8'inin otojen kaynaklı olduğunu bildirilmektedir. Antibiyotiklerin kullanılmaya başlamasıyla otojen beyin ve beyincik abselerinin oranında anlamlı düşüş izlenmiştir [2]. Bu makalede günümüzde nadir görülen bir otojen beyincik abse olgusu literatür eşliğinde sunulmuştur.

## Olgu Sunumu

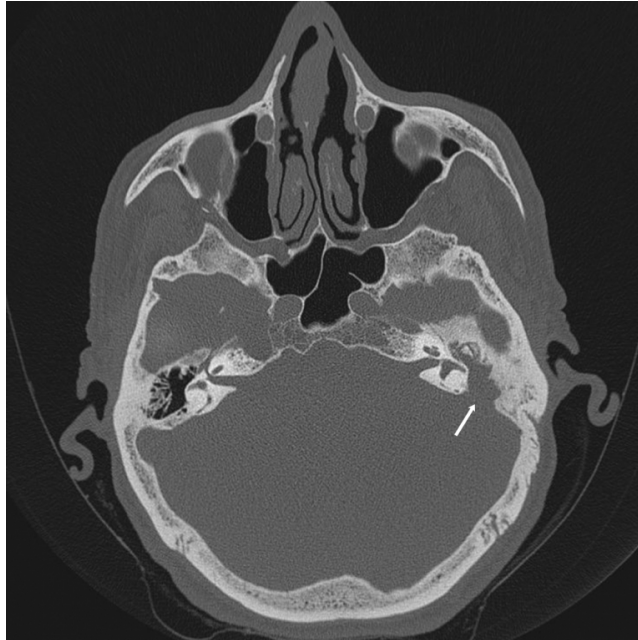
60 yaşında erkek hasta, baş ağrısı, baş dönmesi, halsizlik ve sol kulakta akıntı şikayetleriyle beyin cerrahi polikliniğine başvurmuştur. Nörolojik muayenesinde genel durumu orta, bilinci açık, koopere ve Glaskow koma skoru 14 olan hastanın kranial Manyetik Rezonans görüntülemesinde (MRG) sol serebellar hemisferde, periferik kontrastlanma gösteren, 32x26x32mm boyutlarında yoğun içerikli kistik kitle lezyonu saptanmıştır. (Şekil 1)



**Şekil 1** : Preoperatif koronal beyin manyetik rezonans görüntüleme. (Ok işareti: Beyincik absesi)

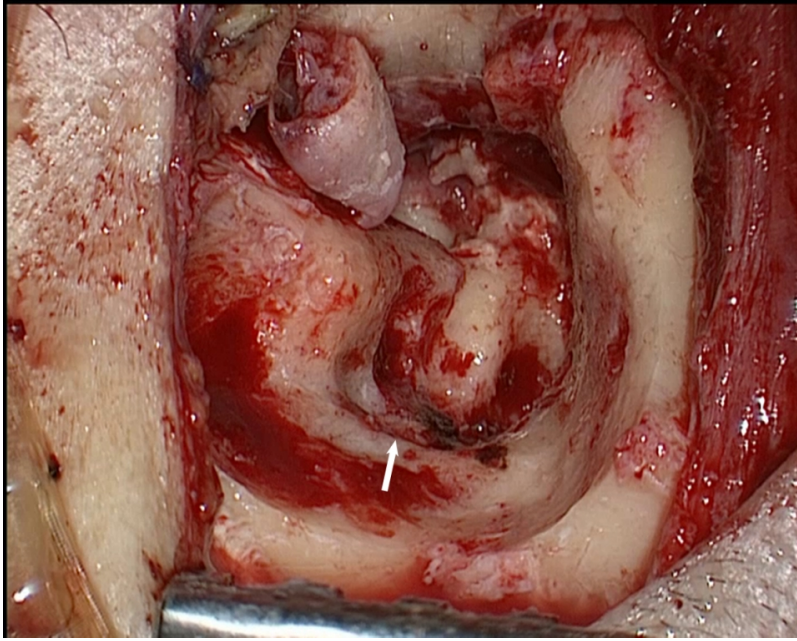
Hasta otojen kaynaklı beyincik absesi ön tanısıyla tarafımıza konsülte edilmiştir. Otoskopik muayenede bilateral timpanik membran santral subtotal perfore ve sol attikte kolesteatom ile uyumlu görünüm izlendi. Saf ses odyogramda bilateral orta derecede mikst tip işitme kaybı saptandı. Fasiyal sinir muayenesi doğaldı.

Aksiyal planda çekilen temporal kemik bilgisayarlı tomografisinde (BT), solda attığı dolduran, kemikçik zinciri erode eden, arka fossa dural plate üzerinde defekte neden olan yumuşak doku dansitesi izlendi. (Şekil 2).



**Şekil 2** : Preoperatif aksiyal temporal bilgisayarlı tomografi. (Ok işareti: Arka fossa defekti)

Dış kulak yolundaki pürülan sekresyondan kültür alındıktan sonra hastaya 3 gün süreyle parenteral metronidazol (4x0.5gr/gün) ve siprofloksasin (4x1 gr/gün) başlandı ve takiben genel anestezi altında operasyona alındı. Sol retroauriküler sulcus insizyonu ile mastoid korteks ortaya kondu. Mastoidektomiye başlandı ve antrumu dolduran kolesteatom kesesi ile karşılaşıldı. Attikoantral kolestatom sakının sinodural bölgeye kadar ilerlediği görüldü. Dış kulak yolu arka duvarı indirildi ve tüm mastoidi, fasiyal resesi ve sinüs timpaniyi dolduran kolesteatom oluşumları temizlendi. Posterior fossa dural plate üzerinde, sigmoid sinüs anteromedialinde, 1,5x1 cm kemik defekt izlendi. (Şekil 3)



Şekil 3 : İntraoperatif görüntü. (Ok işareti: Arka fossa dural plate defekti)

Defekt üzerinde enfekte ve granule dokular izlendi. Granüle dokular bipolar koter ile koterize edildi ve keskin diseksiyon ile dışarı alındı. Posterior fossa durası intakt olarak değerlendirildi. Takiben beyin cerrahi ekibi operasyona dahil oldu. İntraket yardımıyla yaklaşık 5 cc püü beyincikten aspire edildi ve operasyon sonlandırıldı.

Postoperatif 3. günde genel durumu düzelen hastanın kontrol MRG'sinde abse içeriği geriledi, antibiyoterapisi 10 gün uygulandı ve şifa ile taburcu edildi. Antibiyoterapi 4 haftaya tamamlanan hastanın semptomları tamamen düzeldi.

## Tartışma

Kolesteatom, kulak kanalını ve kulak zarının dış kısmını kaplayan deri tabakasının orta kulakta bulunması olarak tanımlanabilir. Kolesteatoma bağlı intrakranial komplikasyonlar, temporal kemikte oluşturduğu defekten yayılımına bağlı gelişmektedir [3].

Literatürde kolesteatomaya bağlı menenjit oranları %37-76, beyin absesi oranları ise % 23-42 arasında bildirilmiştir. Otojen beyin ve beyincik abselerinin % 75'i kolesteatomaya bağlı gelişmekte ve yaşamın 3. ve 4 dekadlarında erkeklerde kadınlara göre daha sık görülmektedir [4]. Sennaroğlu ve ark. [5], 41 olguluk beyin absesi serisinde, abselerin % 54'ünün temporal lobda, % 44'ünün de beyincikte yerleştiğini rapor etmişlerdir.

Antibiyotiklerin kullanımından önce beyin abselerinin mortalite oranı %80'lere kadar çıkmaktaydı [6]. Günümüzde

görüntüleme yöntemlerindeki gelişmeler ve antibiyotik kullanımının yaygınlaşmasıyla mortalite oranı oranı % 10 ile % 30 arasında değişmektedir. Deric ve ark. [7] çalışmasında aktif KSOM'lu erişkinlerin her yıl için otojen kaynaklı beyin absesi oluşma riskini % 0.01 olarak belirtmişlerdir.

Beyin ve beyincik abseleri asemptomatik olabilmekle birlikte ilerleyici nörolojik semptomlarda görülebilir. Klinik bulgular absenin boyutuna, bulunduğu bölgeye göre değişebilmektedir. Otojen beyin abselerinin kliniği halsizlik, ateş, baş ağrısı, bulantı, kusma, letarji ve mental durum değişikliklerinin olduğu ensefalitik dönem, hastanın semptomlarının azaldığı absenin matür duruma geçtiği latent dönem ve absenin büyümeye başladığı ateş, halsizlik, baş ağrısı, kusma, bilinç değişiklikleri, kafa içi basınç artışına bağlı göz dibinde ödem, bradikardi gibi genel semptomlar ile birlikte yürüme, konuşma ve yazmada bozulmanın görülebildiği manifest dönem olarak 3 döneme ayrılır. Eğer tedavi geciktirilirse kardiyovasküler kollaps ve ölüm görülebilir [8]. Bizim olgumuz, ateş, baş ağrısı, halsizlik ve uykuya meyilden dolayı ensefalitik dönemdedir.

Otojen beyin abse kültürlerinde genellikle birden fazla mikroorganizma üremektedir. Literatürde birden fazla mikroorganizma üreme oranı %33 olarak bildirilmiştir [9]. Kulalı ve ark. [10] otojen beyin abse drenajı sonrası yapılan kültürlerde üreme oranlarını %50 olarak bildirmiş ve en sık stafilokokus, proteus ve E.coli ürediğini rapor etmişlerdir. Bizim olgumuzun abse kültüründe E.coli ürediği tespit edilmiştir.

Otojen kökenli beyin ve beyincik abselerinin tedavisinde iki yol vardır; antibiyotik tedavisi ve absenin cerrahi olarak drenajı. Özellikle kan beyin bariyerini geçebilen geniş spektrumlu antibiyotikler kullanılmaktadır. Antibiyotik tedavisi, klinik ve biyolojik olarak iyileşmenin ardından 3 ile 6 hafta daha sürdürülmelidir. Cerrahi olarak absenin drenajı hem tedavinin yönlendirilmesinde bakteriyolojik örnek sağlama, hem de absenin küçültülmesi bakımından faydalı bir yöntemdir.

Cerrahi olarak en sık eksizyon veya aspirasyon yöntemi kullanılmaktadır. BT gibi görüntüleme yöntemlerinin sık kullanılmadığı dönemlerde eksizyon yöntemi savunulurken günümüzde nöral dokuya daha az zarar verdiği ve daha az mortaliteye sebep olduğu için aspirasyon yöntemi tercih edilmektedir [11]. Buradaki diğer bir tartışmalı konu da beyin absesine cerrahi müdahale yaparken eş zamanlı kulak ameliyatının yapıp yapılmayacağıdır. Eş zamanlı cerrahiye savunanlar, otojen beyin absesinin nüks etme ihtimalinin azaldığını ileri sürmüşlerdir. Özkaya ve ark. [12] cerrahi sonrası rekürrensi belirleyen ana faktörün cerrahi yöntem ve kapsül rezeksiyonu olduğunu bildirmişler ve kombine cerrahide rekürrensin daha düşük olduğunu belirtmişlerdir. Sennaroğlu ve ark. [5] 41 olguluk beyin absesi serilerinde timpanomastoidektomi esnasında mastoid defekten transdural iğne aspirasyonunu uygulamışlar ve herhangi bir mortalite ve morbiditeyle karşılaşmamışlardır. Eş zamanlı veya aralıklı cerrahi konusunda literatürde birçok olgu ve seriler bildirilmesine karşın prospektif bir çalışma bulunmamaktadır. Bizim olgumuzda da aynı seansta timpanomastoidektomi ile birlikte arka fossa defektinden transdural iğne aspirasyonunu ile abse drenajı sağlandı ve postoperatif uygun antibiyotik tedavisi sonrası görüntüleme yöntemleri ile yapılan takiplerde nüks saptanmadı.

## Sonuç

Otojen kafa içi komplikasyonları, günümüzde azalan sıklığına rağmen yaşamı tehdit eden özelliği ile ciddi bir sorun olarak hala görülmeye devam etmektedir. Daha etkin ve güçlü antibiyotiklerin varlığına, cerrahi yaklaşım ve tekniklerdeki gelişmeye rağmen prognozu belirleyen en önemli faktörlerden biri hastanın tanı anındaki genel durumudur. Erken tanının önemi nedeniyle, özellikle aktif KSOM'lu bir hastada şiddetli baş ağrısı, kulak ağrısı, bulantı-kusma ve ateş gibi semptom ve bulguların varlığında kafaiçi komplikasyonu mutlaka hatırlanmalı ve ileri inceleme yapılmalıdır. Bu hastaların tedavisi multidisipliner bir yaklaşım gerektirdiğinden, kulak burun boğaz, beyin cerrahi, nöroloji ve enfeksiyon hastalıkları kliniklerinin birlikte yaklaşımı ile değerlendirilmelidir.

## Kaynaklar

1. Korkut N, Şekercioğlu N, Oran Y, Enver Ö. Otojen intrakraniyal komplikasyonlar. Cerrahpaşa Tıp Fakültesi KBB Anabilim Dalı X. Akademik Haftası Uluslararası Nöro-Otolojik Cerrahi Sempozyumu Kongre Kitabı; 23-27 Mayıs 1988; İstanbul, Türkiye. İstanbul: Ecem Reklam Matbaa; 1988. sf. 102-4.
2. Couloigner V, Sterkers O, Redondo A, Rey A. Brain abcess of ear, nose and throat origin: Comparison between otogenic and sinogenic etiologies. Skull Base Surg 1998; 8: 163-8.
3. McHugh TP. Intracranial cholesteatoma: a case report and review. J Emerg Med 2007; 32: 375-9.
4. Samuel J, Fernandez CMC, Steinberg JL. Intracranial otogenic complications. Laryngoscope 1986; 96:272-8.
5. Sennaroglu L, Sozeri B. Otogenic brain abscess: review of 41 cases. Otolaryngol Head Neck Surg 2000; 123:751-5.
6. Proctor CA. İntracranial complications of origin, Laryngoscope 1966; 76:288-308.
7. Deric D, Arsovic N, Dordevic V. Pathogenesis and methods of treatment of otogenic brain abscess. Med Pregl 1998; 51:51-5.
8. Onur Çelik Kulak Burun Boğaz Hastalıkları ve Baş Boyun Cerrahisi İstanbul Turgut Yayıncılık 2002: s.164-205
9. Snow CB. Intracranial and extracranial complications of chronic otitis media. in English GM (Eds): Otorhinolaryngology. JB Lippincott Co. Philadelphia, 1991. Vol 1, ppl-33.
10. Kulalı A, Özatık N, Topçu İ. Otogenic intracranial abscess. Acta Neurochir 1990; 107: 140-6.
11. Hasdemir MG, Ebeling U. CT-guided stereotactic aspiration and treatment of brain abscess. An experince with 24 cases. Acta Neurochir 1993; 125:58-63
12. Özkaya S, Bezircioğlu H, Sucu HK, Özdemir I. Combined approach for otogenic brain abcess. Neurol Med Chir 2005; 45; 82-5.

## Sunum

37. Türk Ulusal Kulak Burun Bogaz ve Bas Boyun Cerrahisi Kongresi