

**PARAŞÜT ASISINA BAĞLI LARENGEAL KARTİLAJ FRAKTÜRÜ**

Laringoloji

Başvuru: 14.12.2016

Kabul: 29.12.2016

Yayın: 29.12.2016

**Hamdi Taşlı<sup>1</sup>, Mert Cemal Gökgez<sup>1</sup>, Hakan Birkent<sup>1</sup>, Mustafa Gerek<sup>1</sup>**<sup>1</sup> Gülhane Eğitim Araştırma Hastanesi**Özet****PARAŞÜT ASISINA BAĞLI LARENGEAL KARTİLAJ FRAKTÜRÜ**

Larengeal travmalar yaşam kalitesini olumsuz etkileyebilen ve hayati risk oluşturabilen ciddi yaralanmalardır. Larengeal travmalar şekline göre künt ve penetran olarak sınıflandırılmaktadır. Künt larengeal travma nedenlerinden biri olan ası; kaza, intihar veya darp edilmek suretiyle gerçekleşebilen, sıklıkla yer çekimine bağlı olarak boyun bölgesine uygulanan enerji ile ortaya çıkan ölümcül bir durumdur. Bu çalışmada eğitim atlayışı esnasında boynuna paraşüt ipi dolanan ve larenks kartilaj fraktürü gerçekleşen 32 yaşında erkek bir olgu sunuldu.

**Anahtar kelimeler:** Ası, paraşüt, larengeal travma**Abstract****FRACTURE OF LARYNGEAL CARTILAGE DUE TO PARASUTE HANGING**

Laryngeal traumas are serious injuries that can adversely affect the quality of life. Laryngeal traumas are classified as blunt and penetrant traumas according to the formation. One of the blunt laryngeal trauma "hanging" is a fatal condition usually occurred as a result of energy applied to the neck region due to gravity; especially caused by an accident, suicide or beating. In this study, we presented a 32 year old male patient who was injured from his neck by wrapping the rope of parachute during the training jump.

**Keywords:** hanging, parachute, laryngeal trauma**Giriş**

Larengeal travmalar yaşam kalitesini olumsuz etkileyebilen ve hayati risk oluşturabilen ciddi yaralanmalardır [1]. Nadir izlenen larengeal travmalar acil servise başvuran hastaların yalnızca 30.000'de birini oluştururlar [2]. Larenksin sahip olduğu elastik yapı ve mandibula ile sternum arasındaki korunaklı yerleşimi, dayanıklı yapısını ve nadir izlenmesini açıklar. Larengeal travmalar şekline göre künt ve penetran, anatomik yerleşimine göre ise supraglottik, glottik ve infraglottik olarak sınıflandırılmaktadır [3]. Künt travmalar sıklıkla trafik kazaları ve spor yaralanmaları, penetran yaralanmalar ise ateşli silah yaralanmaları nedeniyle gerçekleşmektedir. Künt larengeal travma nedenlerinden biri olan ası ise kaza, intihar veya darp edilmek suretiyle gerçekleşebilen, sıklıkla yer çekimine bağlı olarak boyun bölgesine uygulanan enerji ile ortaya çıkan ölümcül bir durumdur [4]. Kaza ile gerçekleşen ası; oto-erotik asfiksi [5] gibi ihtiyari bir eylem olarak gerçekleştirilebildiği gibi, paraşütçülerde ve dağcılarda boyuna ip dolanması, başın emniyet kemerine [6] veya otomatik otomobil pencerelerine sıkışması gibi gayri ihtiyari şekilde de gerçekleşebilir.

Ası sonrası larengeal hasar, travmanın şekli, şiddeti ve larenks kırırdağının kemikleşme derecesine göre basit mukozal hasardan, ayrışık kırıklara kadar birçok şekilde görülebilir [7] Asımın aynı zamanda boyun bölgesinin tamamını etkileyebileceği, larenks hasarının yanı sıra; spinal, vasküler ve nörolojik yaralanmalara da yol açabileceği unutulmamalıdır. Larengeal hasar az miktarda veya sınırlı olduğunda daha çok boğaz ağrısı, boğazda takılma hissi, disfoni veya afoni gibi yakınmalar tariflerken, şiddetli hasar geliştiğinde ise stridor, hemoptizi, disfaji ve odinofaji gibi yakınmalara sahip olabilir ve hayati risk taşıyabilen akut solunumsal yetmezlik ve asfiksi gelişebilir. Tamı detaylı öykü alınması, ayrıntılı fizik ve endoskopik muayene gerçekleştirilmesi ve görüntüleme tetkiklerinin değerlendirilmesi ile konulur. Tedavi de ilk aşama öncelikle havayolunun sağlanması ve gerekli vakalardadır. Bu çalışmada eğitim atlayışı esnasında boynuna paraşüt ipi dolanan ve larenks kartilaj fraktürü

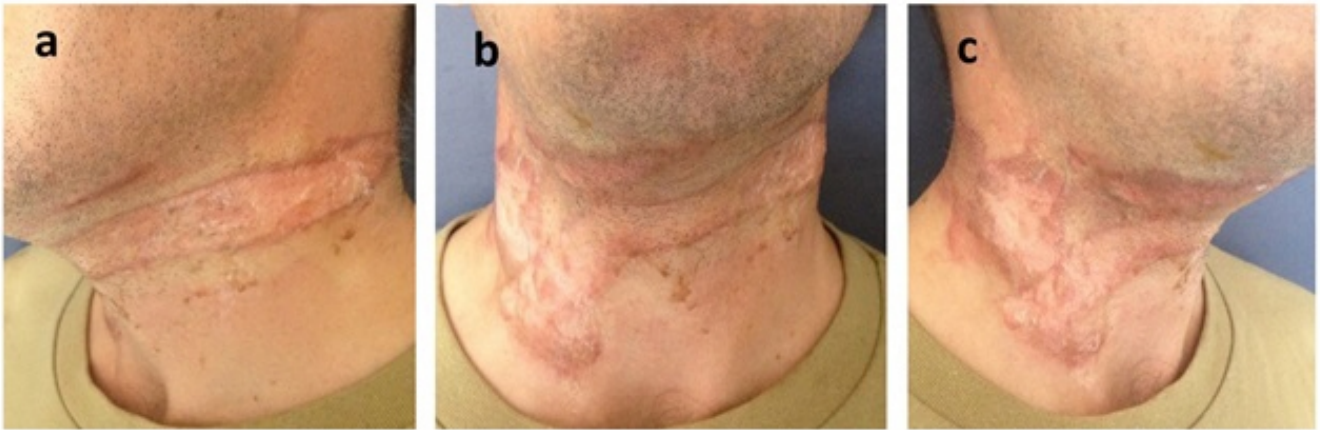
Sorumlu Yazar: Hamdi Taşlı, Gülhane Eğitim Araştırma Hastanesi Gülhane Eğitim Araştırma Hastanesi KBB Kliniği  
Etlik/Keçiören  
hamditaşli@gmail.com

Taşlı H ve ark. Paraşüt asisina bağlı larengeal kartilaj fraktürü. ENTcase. 2016;2(4):224-229

gerçekleşen 32 yaşında erkek bir olgu sunuldu.

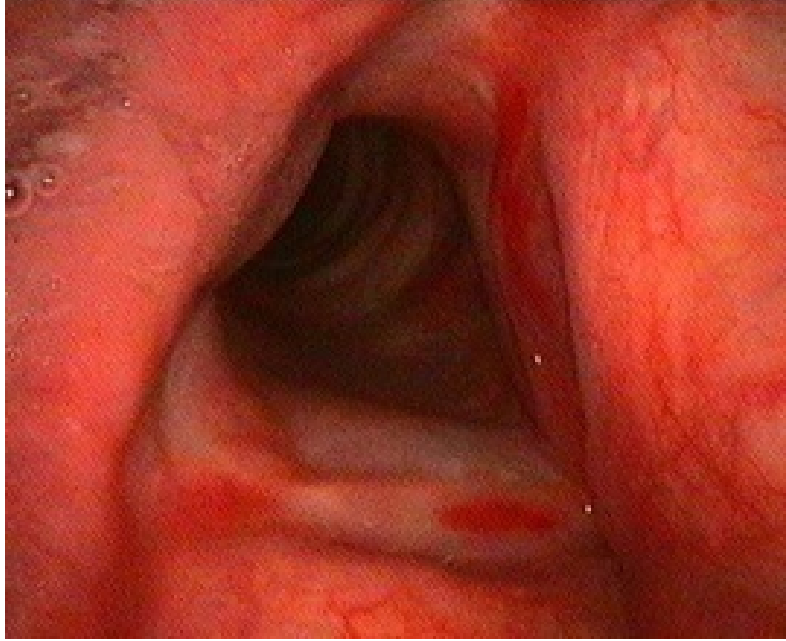
## Olgu Sunumu

Eğitim atlayışı esnasında boyuna paraşüt ipi dolanan ve müdahalesi sonrası kurtulan 32 yaşındaki erkek hasta boyunda ağrı, hassasiyet ve şişlik yakınmaları üzerine kliniğe başvurdu. Solunum sıkıntısı veya ses kısıklığı tariflemeyen hastanın vitalleri stabil idi. Hastanın yapılan muayenesinde boyun ön ve yan bölgeleri boyunca uzanan, boyun sağ yanında daha belirgin, muhtemel paraşüt ipine bağlı solda 2 cm ve düzgün şekilli, sağda ise yaklaşık 5 cm kalınlığında düzensiz şekilli kontüzyon alanı izlendi (Şekil 1a,b,c).



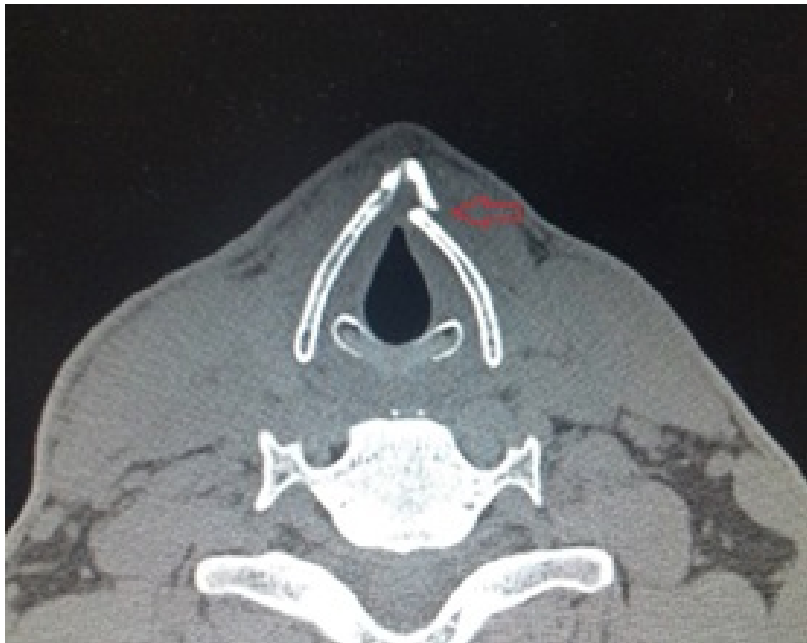**Şekil 1 (a,b,c):** Boyun ön ve yan bölgeleri boyunca uzanan, boyun sağ yanında daha belirgin, muhtemel paraşüt ipine bağlı solda 2 cm ve düzgün şekilli, sağda ise yaklaşık 5 cm kalınlığında düzensiz şekilli kontüzyon alanı izlendi, **a)** sol oblik açıdan görünüm, **b)** ortadan görünüm, **c)** sağ oblik açıdan görünüm.

Palpasyon ile cilt altı amfizemi palpe edilmedi ancak tiroid kartilajı üzerinde hassasiyet mevcut idi. Yapılan diğer muayeneleri tabii idi. Fiberoptik endoskopik larenks muayenesinde endolarengeal mukozada laserasyon izlenmedi. Ancak sağ vokal kord anteor 1/3'ünde ve sol vokal kord tamamında sınırlı miktarda glottik hemorajik ödem mevcut idi (Şekil 2).



**Şekil 2** : Fiberoptik endoskopik larenks muayenesinde sağ vokal kord anterior 1/3'ünde ve sol vokal kord tamamında glottik hemorajik ödem izlenmektedir.

Havayolu açıklığı yeterli olarak değerlendirildi. Çekilen bilgisayarlı boyun tomografi (BT) tetkikinde yalnızca sol tarafta tiroid kartilaj anterior 1/3'ünde deplase fraktür hattı izlendi (Şekil 3). Solunum sıkıntısı tariflemeyen hastada cerrahi tedavi düşünülmedi.



**Şekil 3** : Bilgisayarlı boyun tomografi (BT) tetkikinde sol tarafta tiroid kartilaj anterior 1/3'ünde deplase fraktür hattı izlenmektedir.

Hasta yatırılarak 3 gün süre ile soğuk buhar, parenteral steroid (prednol 40 mg), anti-reflü (ranitidine 25mg/ml ve aljinik asit 500mg) tedavileri uygulandı. Hastaya aynı zamanda ses istirahati ve sıvı diyet önerildi. 3. gün sonunda yakınmaları gerileyen ve endoskopik muayenede her iki glottik seviyedeki ödemi gerileyen hasta, oral anti-reflü tedavi verilerek taburcu edildi.

## Tartışma

Günümüzde paraşüt ile atlama esnasında yaralanma oranları askeri kurumlarda %0,4 civarındadır [8] ve bunların bir kısmını paraşüt ipinin boyuna dolanması sonrası gerçekleşen ve hayati risk oluşturabilen asıdır. Asının fizyopatolojisinde; larenks hasarının neden olduğu mekanik havayolu darlığı sonucu hipoksi, karotis sinüs cisminde oluşan gerilime bağlı olarak kardiyak arrest, karotis, vertebral arter ve juguler venlerin oklüzyonu ve son olarak spinal kord-beyin sapı bağlantısının hasar görmesi yatmaktadır [4]. Ası sonrası larenksde oluşan hasar, travmanın şekli, şiddeti ve larenks kırıkdağının kemikleşme derecesine göre basit mukozal hasardan, ayrışık kırıklara kadar birçok şekilde gelişebilir. Larenks hasarının derecelendirilmesi ve tedavi şeklinin belirlenmesi amacıyla kullanılan ve sık tercih edilen, ilk kez Trone ve Schaefer [9] tarafından oluşturulan ve Fuhrman ve ark.[10] tarafınca modifiye edilen klasifikasyona göre akut larengeal travma 5 kategoriye ayrılmıştır; 1) larengeal fraktür olmadan minör endolarengeal hematoma gelişmesi, 2) ödem, hematoma ve minör mukozal hasar ile BT'de deplase olmayan fraktürün izlenmesi 3) masif ödem, mukozal yırtık, ayrık kartilaj dokusu, vokal kord hareket kısıtlılığı ve BT'de deplase fraktür varlığı, 4) ilk üç grup ile ortak muayene bulgularına rastlanması ve ek olarak BT'de ikiden fazla fraktür hattı izlenmesi veya masif larengeal mukozal hasarı, 5) komplet larengeotrakeal ayrılma. Bizim çalışmamızda ise hastada endoskopik muayenede minör mukozal ödem ile BT'de larenks kartilaj kırığı ortaya çıkmıştı ve daha çok ikinci gruba uymaktaydı.

Hastalar ası sonrası larengeal hasar az miktarda veya sınırlı olduğunda daha çok boğaz ağrısı, boğazda takılma hissi, disfoni veya afoni gibi yakınmalar tariflerken, şiddetli hasar geliştiğinde ise stridor, hemoptizi, disfaji ve odinofaji gibi yakınmalara sahip olabilir ve hayati risk taşıyabilen akut solunumsal yetmezlik ve asfiksi gelişebilir. Larengeal travmalarda yaralanması muhtemel bir diğer organ ise özefagusdur. Özefagus yaralanmaları her ne kadar daha çok penetran boyun yaralanmalarında oluşabilse de çok nadir olarak künt travmalara bağlıda gelişebilir. Özefageal yaralanma şüphesi varlığında baryumlu özefagogram ve kontrastlı BT yapılmalı, şüpheli görünen olgularda ise oral alım kesilerek tanısız açıdan daha yüksek sensisitiviteye sahip olan rijid veya fleksible özefagoskopi gerçekleştirilmedi [9] Yutma ile ilgili herhangi bir yakınma tariflemeyen bu olguda ise ileri tetkik gerçekleştirilmedi.

Larengeal hasarın ortaya konulmasında öncelikle ayrıntılı öykü alınması ve detaylı bir fizik muayene gerçekleştirilmesi gereklidir. Sonrasında fleksible endoskopi ile havayolu bütünlüğü, vokal kord hareketleri, farengeal ve endolarengeal bütünlük değerlendirilmelidir. Genel durumu iyi olan ve sözlü uyarılara kolaylıkla yanıt veren bir hastada havayolunun yeterli olduğu kanaatine varılabilir. Aksi durumda ise acil havayolu sağlanması gerekebileceği unutulmamalıdır [11]. Havayolunun stabil halde olması halinde çekilebilecek BT tanıda ve tedavinin belirlenmesinde çok kıymetlidir [12] BT larenks anatomisinin, bütünlüğünün ve kırık hatlarının değerlendirilmesinde en uygun tetkiktir [13]. Özellikle boyun ön bölgesinde künt travma maruziyeti olan ve fizik muayenede belirgin bulguya rastlanmamasına karşı disfoni ve hemoptizi yakınmaları tarifleyen hastalarda, ödem veya hematoma nedeniyle endolarenks ve trakea bütünlüğünün değerlendirilemediği hastalarda ve yaralanma genişliği hakkında fikir sahibi olunamadığı durumlarda oldukça faydalıdır [11].

Tedavi başlıca konservatif ve cerrahi olmak üzere iki ana başlık altında incelenebilir. Günümüzde konservatif tedavi kriterleri ile farklı görüşler bulunmakla birlikte Nahum ve ark. göre reversible yaralanmalar olarak ifade ettikleri endolarengeal ödem, hematoma, kontüzyon, abrazyon, non-deplase fraktür ve küçük laserasyonlarda konservatif yaklaşım önerilmektedir [14]. Schafer ve ark. [11] göre ise larenks kartilajının ilerleyen haftalar içerisinde deplase hale gelme riskine karşı mutlaka fiks edilmesi gerektiğini ifade etmişlerdir. Daha çok disfoni

ve larenks üzerinde hassasiyet yakınmaları ile başvuran bu hastalar 12-24 saat müşahade altında tutulurlar ve steroid ile inhale soğuk buhar tedavilerinden fayda görürler [11]. Larengeal travma hastalarında anti-reflü tedavi etkinliği ise halen belirsizliğini korumaktadır. Vokal kord polipi ve reinke ödemi nedeniyle opere edilen hastalarda anti-reflü tedavinin iyileşme üzerindeki olumlu etkileri [15], özellikle endolarengeal hasar oluşan larenks travma olgularda da etkin olabileceğini düşündürmüştür. Bizim olgumuzda da endoskopide larengeal seviyede ödem gelişmiş ve non-deplase tiroid kartilaj fraktürü meydana gelmişti. Havayolu darlığı semptomları izlenmeyen hastaya cerrahi tedavi düşünmedik ve 3 gün süre ile steroid, anti-reflü ve soğuk buhar tedavileri uyguladık. Yakınmaları hızla gerileyen hastayı oral antireflü tedavi ile taburcu ettik.

Cerrahi tedavi seçenekleri incelendiğinde ilk değerlendirilmesi gereken havayoludur. Acil hava yolu darlığı halinde trakeotomi, krikotiroidotomi ve entübasyon seçenekleri tercih edilebilir. Özellikle endolarengeal mukozal bütünlüğün bozulduğu durumlarda ve hava yolunun görülemediği şekilde darlık oluşturan hematoma veya ödem hallerinde öncelikle trakeotomi veya krikotirodotomi ilk seçenek iken, havayolunun kolaylıkla izlendiği ve endolarenksin zarar görmediği hallerde entübasyon gerçekleştirilebilir. Havayolunun stabil hale gelmesi sonrası tanısal amaçlı direk larengoskopi ve özefagoskopi gerçekleştirilir [16]. Endolarengeal mukozada sınırlı reversible hasar, ödem veya hematoma olması halinde hastaya ek cerrahi tedavi önerilmez iken, birden fazla mukoza hasarı, larenks çatısında deplase fraktür ve vokal kord serbest kenarlarında ciddi hasar olması hallerinde tirodotomi gerçekleştirilerek mukoza onarılır. Deplase larengeal çatı ise tel, sütür, otolog kartilaj greft, metal plaklar veya emilebilir makro gözenekli plaklar yardımı ile gerçekleştirilebilir. Cerrahi tedavi zamanlaması ile ilgili yapılan çalışmalarda; ideal ses ve havayolunun sağlanabilmesi amacıyla cerrahinin ilk 24 saat içerisinde gerçekleştirilmesi önerilmektedir [17].

Ası larengeal travma nedenlerinden biri olup ve nadiren kaza sonucu boyuna paraşüt ipi dolanmasına bağlı gelişebilir. Ası sonrası larenksde basit mukozal hasardan, kırık dokuda ayrışmaya yol açabilen ciddi kırıklara kadar birçok hasar oluşabilir. Paraşüt ipi asısı, hayati risk oluşturabilecek ciddi hava yolu darlığına, spinal, vasküler ve nörolojik yaralanmalara neden olabilmekle birlikte, acil cerrahi girişim gerektirebileceği unutulmamalı ve hastalar ciddiyetle değerlendirilmelidir.

## Kaynaklar

1. Schaefer SD. The acute management of external laryngeal trauma. A 27-year experience. Arch Otolaryngol Head Neck Surg. 1992 Jun;118(6):598-604.
2. Jalisi S, Zoccoli M. Management of laryngeal fractures--a 10-year experience. J Voice. 2011 Jul;25(4):473-9
3. K. O. Kragha. Acute Traumatic Injury of the Larynx. Case Rep Otolaryngol. 2015;2015:393978. doi: 10.1155/2015/393978. Epub 2015 Mar 3
4. Nouma Y, Ben Ammar W, Bardaa S, Hammami Z, Maatoug S. Accidental hanging among children and adults: A report of two cases and review of the literature. Egypt J Forensic Sci(2015),<http://dx.doi.org/10.1016/j.ejfs.2015.07.00>
5. Jansen W et al. Forensic aspects of 40 accidental autoerotic deaths in Northern Germany. Forensic Sci Int2005;147(Suppl.):S61-4.
6. Ross AJ, Roger WB. Asphyxiation from shoulder seat belts. Am J Forensic Med Pathol2001;22(2):193-5.
7. Mendelsohn AH, Sidell DR, Berke GS, John MS. Optimal timing of surgical intervention following adult laryngeal trauma. Laryngoscope. 2011 Oct;121(10):2122-7
8. Lowdon IMR, Wetherill MH. Parachuting injuries during training descents. Injury 1989;20 : 257-8.
9. Trone TH, Schaefer SD. Blunt and penetrating laryngeal trauma: a 13-year review. Otolaryngol Head Neck Surg 1980;88:257-261
10. Fuhrman GM, Stieg FH III, Buerk CA. Blunt laryngeal trauma: classification and management protocol.J Trauma 1990;30:87-92

11. Schaefer SD. Management of acute blunt and penetrating external laryngeal trauma. *Laryngoscope*. 2014 Jan;124(1):233-44. doi: 10.1002/lary.24068. Epub 2013 Jun 26.
12. Schaefer SD, Brown OE. Selective application of CT in the management of laryngeal trauma. *Laryngoscope*1983;93:1473-147
13. Verschueren DS, Bell RB, Bagheri SC, Dierks EJ, Potter BE. Management of laryngo-tracheal injuries associated with craniomaxillofacial trauma. *J Oral Maxillofac Surg*2006; 64: 203-14
14. Zeuch LH. Sub-cutaneous rupture of the trachea. *Illinois Med J* 1922 June;451-454
15. Kantas I, Balatsouras DG, Kamargianis N, Katotomichelakis M, Riga M, Danielidis V. The influence of laryngopharyngeal reflux in the healing of laryngeal trauma. *Eur Arch Otorhinolaryngol*2009;266:253-259
16. Krekorian EA. Laryngopharyneal injuries. *Laryngoscope*1975;85:2069-2086
17. Trone TH, Schaefer SD, Carder HM. Blunt and penetration laryngeal trauma: a 13-year review. *Otolaryngol Head Neck Surg*1980;88:257-261

## Sunum

Bu olgu sunumu 38.Türk Ulusal KBBBBC Kongresinde e-poster (ep077) olarak sunulmuştur.