

NADİR BİR OLGU SUNUMU: AURİKULADA ARTERİOVENÖZ MALFORMASYON

Otoloji

Başvuru: 10.05.2017

Kabul: 01.11.2017

Yayın: 01.11.2017

Ahmed Cihad Doruk Doruk¹, Selvet Erdoğan¹, Ata Alperen Erşahan¹, Murat Öztürk¹

¹ Kocaeli Üniversitesi Tıp Fak. KBB ABD

Özet

NADİR BİR OLGU SUNUMU: AURİKULADA ARTERİOVENÖZ MALFORMASYON

Arteriovenöz malformasyon (AVM) vasküler bir anomali olup genellikle intrakraniyal yerleşimlidir. Daha çok konjenital nedenli vasküler gelişimdeki defektler sonucu oluşur. Ekstrakraniyal olarak aurikulada nadiren ortaya çıkar. Ortaya çıktığında da pediatrik popülasyonu etkiler, erişkinlerde görülmesi daha da nadirdir. Erişkin hastada görüldüğünde travma, enfeksiyon gibi sekonder nedenler araştırılır. Tutulan ciltte kızarıklık, ısı artışı, üfürüm, pulsasyon, büyüyen lezyon, ağrı, ülserasyon, kanama ve enfeksiyondan, kardiyak yetmezliğe kadar gidebilecek sistemik sorunlara yol açabilir. Ayrıca tinnitus, dış kulak kanalı etkilenmesine bağlı işitme azlığı gibi otolojik semptomlara sebep olabilir. Kliniğimize pulsatil tinnitus şikayetiyle başvuran 39 yaşında kadın hastaya, aurikula AVM tanısı konularak tedavisi gerçekleştirildi.

Anahtar kelimeler: Aurikula, arteriovenöz malformasyon, vasküler

Abstract

A RARE CASE REPORT: ARTERIOVENOUS MALFORMATION OF AURICULA

Arteriovenous malformation (AVM) is a vascular anomaly which usually occurs within the cranium. It is caused by the congenital defects of vascular development. It seems rarely in auricula within extracranium. When it occurs, it effects pediatric population superiorly. Its incidence in adults is also very rare. If AVM is diagnosed on adult patient, secondary reasons are investigated as trauma, infection. AVM could cause rash, calor in the involved skin, pulsation, bruit, mass effect, pain, ulceration, bleeding and infection as far as cardiac failure. Also it could make tinnitus, hearing loss like otologic symptoms by external ear canal involvement. We diagnosed and treated 39 years old woman who had right auricula AVM with the complaints of pulsatil tinnitus that presented at our outpatient clinic.

Keywords: Auricula, arteriovenous malformation, vascular

Giriş

Arteriovenöz malformasyon (AVM) vasküler bir anomali olup genellikle intrakraniyal yerleşimlidir. Daha çok konjenital nedenli vasküler gelişimdeki defektler sonucu oluşur. Ortaya çıktığında travma, enfeksiyon gibi sekonder nedenler araştırılır. Ekstrakraniyal olarak aurikula lokalizasyonunda nadiren görülür. Aurikula AVM baş-boyun bölgesi ekstrakraniyal AVM'ler arasında yanak bölgesinden sonra en sık görülen 2. lokalizasyondur [1, 2]. Posterior aurikuler arter, oksipital arter, temporal arter ve vertebral arterin oksipital dalı tarafından beslenebilir [3]. Klinik olarak anormal kan akımı ve kitle etkisine bağlı bulgular izlenir. Etkilenen dokuda ısı artışı, eritem, ödem izlenebilir. Palpasyonda tril ve pulsasyon, oskültasyonda ise üfürüm duyulabilir. Lezyonda veya çevre dokularda iskemik hasarlar (ülserasyon, ağrı, deformite, kanama) görülebilir. Tinnitus, dış kulak yolunun etkilenmesine bağlı işitme kaybı görülebilir [4]. Bu makalede literatürde sınırlı sayıda bildirim yapılan aurikulada yerleşimli AVM ile ilgili olgunun tanı, tedavi ve yönetimi tartışılmıştır.

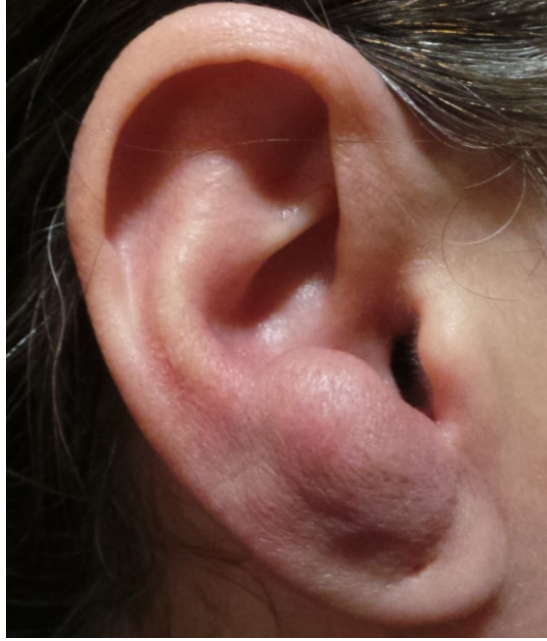Olgu Sunumu

Sorumlu Yazar: Ahmed Cihad Doruk Doruk, Kocaeli Üniversitesi Tıp Fak. KBB ABD Kocaeli Üniversitesi Tıp Fakültesi Kbb Abd

dorukahmet@yahoo.com

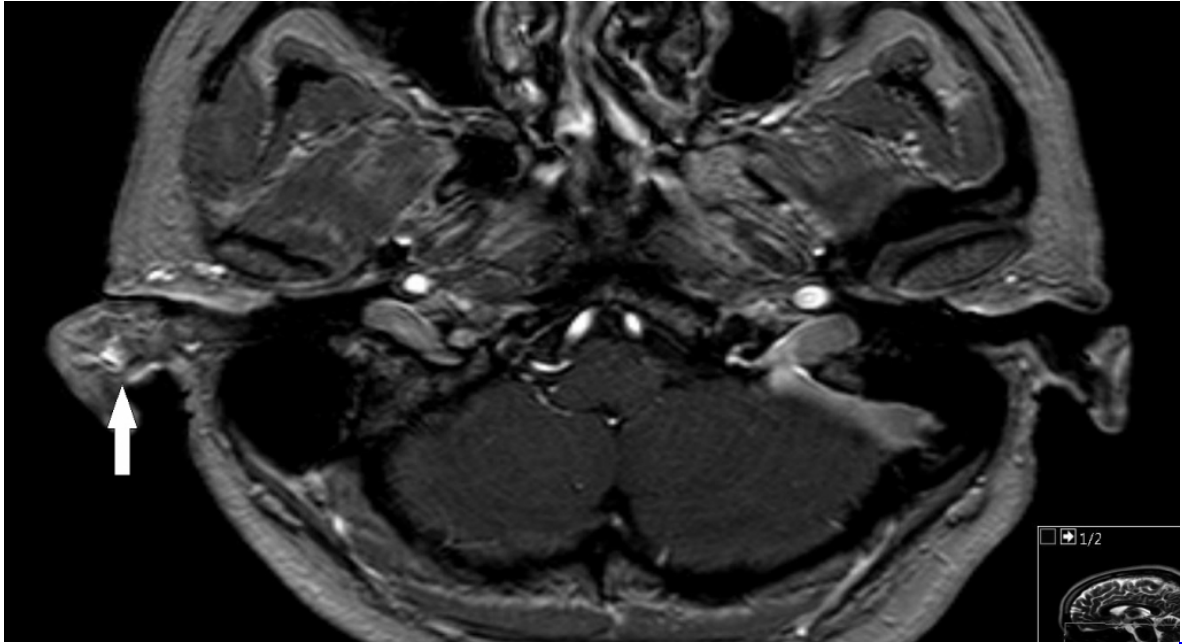
Doruk ACD ve ark . Nadir bir olgu sunumu: aurikulada arteriovenöz malformasyon. ENTcase. 2017;3(4):121-125

39 yaşında kadın hasta tarafımıza sağ kulakta 5 yıldır olan şişlik, sağ taraflı pulsatil tinnitus şikayetleriyle kliniğimize başvurdu. Öyküsünde kulak akıntısı, işitme kaybı, baş dönmesi, kulağa travma, aurikulada enfeksiyon, hormonal dengesizlik yoktu. Fizik muayenesinde sağ aurikula antiheliks lokalizasyonunda 2 x3 cm'lik palpasyonla üfürüm hissedilen ağrısız kitle izlendi [Şekil 1].

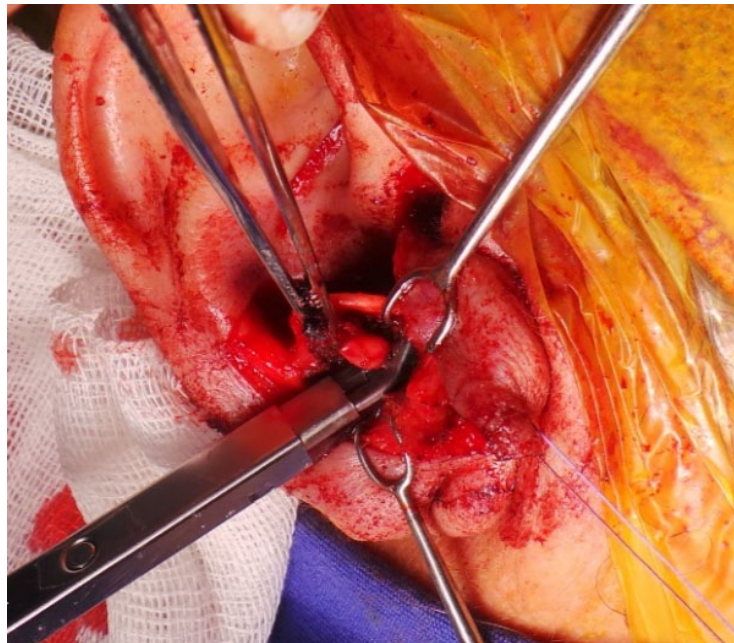


Şekil 1 : Sağ aurikula antitragus lokalizasyonunda 2x3 cm lik yüzeyi düzgün AVM

Lezyonda ülserasyon veya kanama mevcut değildi. Lezyonu çevreleyen cilt normaldi. Dış kulak yolu ve timpanik membran doğaldı. Manyetik rezonans (MR) anjiyografisinde kitlenin posterior aurikuler arterden beslenen benign AVM ile uyumlu olduğu saptandı [Şekil 2]. Kitlenin beslendiği posterior aurikuler arter ligate edildi ve kitlenin cerrahi eksizyonu gerçekleştirildi [Şekil 3]. Olgudaki pulsatil tinnitus şikayeti postoperatif dönemde geriledi. 8 aylık takiplerinde nüks görülmedi.



Şekil 2 : Preoperatif MR anjiyografi görüntülemesinde sağ aurikulada posterior aurikuler arterden (beyaz ok) beslenen kitle görülmekte



Şekil 3 : Kitlenin vasküler bağlantısının klips ile ligasyonu

Tartışma

Vasküler malformasyonlar, Mulliken ve Glowacki tarafından lezyonun hücresel karakteristiğine göre 2 ana kategori altında incelenmiştir; Hemanjiyom ve vasküler malformasyonlar [5]. Hemanjiyomlar, endotelial proliferasyon ve bunu izleyen regresyonlarla karakterize, postnatal dönemde hızlı büyüyen, 5-8 yaşlarında yavaş şekilde regrese olan lezyonlardır. Vasküler malformasyonlarda ise endotelial proliferasyon izlenmez ve regresyon

görülmez. Vasküler malformasyonlar akım hızına göre yavaş akımlı ve hızlı akımlı olarak ikiye ayrılırlar. Yavaş akımlı olanlar, kapiller, venöz, kombine malformasyonlardan oluşurken, hızlı akımlılar çoğunlukla AVM'ler ve arteriovenöz fistüllerdir. Arteriovenöz malformasyonlar histolojik olarak artmış kan akımına bağlı reaktif arteriovenöz şantlar, hipertrofik, kalın duvarlı arterler ve venler izlenir.[6].

Arteriovenöz malformasyonların oluşum nedeni halen tam olarak aydınlatılamamıştır. Bir teoriye göre gestasyonun 4-6. haftaları arasında oluşan primitif retiform pleksusun yetersiz regresyonu sonucu konjenital olarak oluşabilmektedir [6]. Diğer bir teoride lokal iskeminin etyopatogeneizde rol oynadığı düşünülmektedir [7]. Genellikle çocukluk ve adolesan dönemlerinde görülmesine rağmen sunulan olguda olduğu gibi daha nadir olarak yetişkin dönemde de presente olabilmektedir. Arteriovenöz malformasyonların travma, enfeksiyon ve hormonal değişikliklerle (gebelik, ergenlik) tetiklenebileceği düşünülmektedir [8].

Kulaktaki AVM'ler Schobinger tarafından 4 evrede incelenmiştir: I. Ciltte kızarıklık/ısı artışı, II. Üfürüm, duyulabilir pulsasyon, büyüyen lezyon, III. Ağrı, ülserasyon, kanama ve enfeksiyon, IV. Kardiyak yetmezlik [1]. Sunulan olguda cilt yüzeyinde kızarıklık, pulsasyon mevcuttu, ağrı ülserasyon ve kanama ise izlenmedi. Schobinger evre II olarak değerlendirildi.

Tanıda anamnez ile fizik muayeneye ek olarak direk grafi, manyetik rezonans (MR), bilgisayarlı tomografi (BT), anjiyografi kullanılabilir. Anjiyografi ise AVM tanısında lezyonun beslenmesini sağlayan vasküler yapıların görüntülenmesini sağladığından ve lezyona müdahale imkanı tanıdığından en değerli yöntemdir [7]. Bunun yanında olgumuzda da olduğu gibi MR anjiyografi invaziv olmayan bir yöntem olarak anjiyografiden önce tanıyı desteklemek adına uygulanabilir. Dezavantajı müdahale imkanı olmamasıdır.

Arteriovenöz malformasyonlar, küçük ve asemptomatik ise cerrahi tedaviye gerek yoktur [2]. Ancak, lezyonda ülserasyon, kanama, ağrı izlenirse, lezyon üzerine enfeksiyon eklenirse cerrahi düşünülmelidir. Tek başına proksimal ligasyon lezyonda kollaterallerin gelişmesiyle büyümeye sebep olacağından, tek başına selektif embolizasyon uygulaması, vakalarda nüks oluşumuna veya lezyonda klinik kötüleşmeye neden olabileceğinden önerilmez [1]. N-Butil-2-siyanoakrilat, etanol, sodyum tetradeksil sulfat embolizasyonda kullanılacak ajanlardır ancak sklerozan ajanlara bağlı akut ve kronik sinir paralizileri, sklerozan maddenin çevre yumuşak doku ve cilde penetre olmasına bağlı nekroz izlenebilir [1,7]. Bizim vakamızda olduğu gibi tek başına cerrahi eksizyon bir diğer tedavi seçeneğidir. Kohout ve ark. , baş boyun AVM'leri serisinde yalnızca eksizyon ile tedavi ettiği erken evre vakalarda %69 kür elde etmiştir [2].

Cerrahi öncesi kanamayı ve nüksü en aza indirmek için optimal tedavi, selektif embolizasyon ve total cerrahi eksizyonu kapsayan kombine yaklaşımdır [7, 8]. Ancak, bizim vakamızda olduğu gibi uzun zamandır stabil olan, aktif enfeksiyon, kanama ve ülserasyon bulunmayan, Shobinger evre 1-2 olgularda tek başına cerrahi eksizyon da uygun bir tedavi seçeneğidir.

Kaynaklar

1. JK Wu, et al. Auricular arteriovenous malformation: evaluation, management, and outcome. Plastic and reconstructive surgery. 2005;115.4:985-995.
2. Kohout MP, et al. Arteriovenous malformations of the head and neck: natural history and management, Plastic and Reconstructive Surgery. 1998;102 (3):643-54
3. Gupta R, Agrawal A. Arteriovenous malformation of external ear and temporal region: a case report. Int J Res Med Sci. 2015;Nov;3(11):3427-3429.
4. Pham TH, Wong BJ, Allison G. A large arteriovenous malformation of the external ear in an adult: report of a case and approach to management. The Laryngoscope. 2001;111(8):1390-1394.
5. Mulliken JB, Glowacki J. Hemangiomas and vascular malformations in infants and children. Plast Reconstr

Surg. 1982;69:412-20.

6. Woo HJ, et al. Arteriovenous malformation of the external ear: a case report. *Auris Nasus Larynx*. 2008;35(4):556-558.
7. Whitty LA, et al. An arteriovenous malformation of the external ear in the pediatric population: A case report and review of the literature, *can J plast surg*. 2009;17(4):e45-e47.
8. Saxena SK, et al. Arteriovenous malformation of the external ear. *Indian Journal of Otolaryngology and Head & Neck Surgery*. 2008;60(2):177-178.

Sunum

5. Ulusal Otoloji Nörootoloji Kongresi, 4-7 Mayıs 2017, Antalya, Türkiye