

# İLGİNÇ BİR MANDİBULAR TRAVMA: AVÜLSİYON BENZERİ FRAKTÜR

Fasiyal Plastik Cerrahi

Başvuru: 11.07.2017

Kabul: 30.10.2017

Yayın: 30.10.2017

**Emrah Tekdemir<sup>1</sup>, Barış İlke Çokay<sup>1</sup>**

<sup>1</sup> İstanbul Fatih Sultan Mehmet Eğitim ve Araştırma Hastanesi

## Özet

### İLGİNÇ BİR MANDİBULAR TRAVMA: AVÜLSİYON BENZERİ FRAKTÜR

Mandibula fasiyal travmada fraktürü ikinci en sık görülen kemiktir. Eşlik eden yaralanmalardan en sık görüleni fasiyal lacerasyonlardır. Tüm mandibula fraktürlerinin en sık görüldüğü kısım kondildir. Tanıda fizik muayene ve en az 2 yönlü çekilmiş direkt grafi kombinasyonları veya Bilgisayarlı Tomografi (BT) uygundur. Biz bu yazıda epileptik nöbet esnasında düşmeye bağlı, mandibula bütünlüğünde herhangi bir bozulma olmadan oluşan mandibula fraktürü olgusunu sunduk.

**Anahtar kelimeler:** mandibula, fraktür, nadir

## Abstract

### AN INTERESTING MANDIBULAR TRAUMA: AVULSION-LIKE FRACTURE

Mandible is the second most commonly fractured bone in facial trauma. Of accompanying injuries, most common is facial lacerations. Most common place for all mandibular fractures is condyle. In diagnosis, physical examination and x-rays that are taken in at least 2 directions or computer tomography (CT ) is convenient. We presented a case of mandibular fracture without a disintegration of bone's general structure that happened after a fall due to an epileptic seizure.

**Keywords:** mandible, fracture, rare

## Giriş

Mandibula, nazal kemikten sonra yüz kemik fraktürlerinde fraktürü en sık görülen kemiktir [1,2]. Bu kırıkların düzeltilmesi yalnızca kozmetik açıdan değil, çiğneme ve konuşma gibi işlevlerin düzgün olması açısından da önemlidir [3].

Sıklıkla üçüncü dekatta görülür ve ortalama yaş 38'dir. Hastaların büyük çoğunluğu erkektir ve günümüzde daha çok araç içi trafik kazalarına ve iş kazalarına bağlı olarak görülmektedir [4]. Ankara Üniversitesi Tıp Fakültesi KBB Anabilim Dalı'nda 2000-2006 yılları arasında tedavi edilen 167 maksillofasiyal travmalı olguyu inceleyen bir çalışmada olguların büyük kısmının erkek olduğu [% 73,05] ve en sık travma nedeninin motorlu araç kazası [% 67,07] ve darp [% 20,36] olduğu belirtilmiştir [5]. Eşlik eden yaralanmalardan en sık görüleni fasiyal lacerasyonlardır [6].

Mandibula anatomik olarak kondil, koronoid proçes, angulus, ramus, korpus, simphizis ve alveol olmak üzere yedi bölgeden oluşur. Kondil, angulus ve simphizis kırık açısından en hassas bölgelerdir. Çeşitli çalışmalarda kırığın en sık görüldüğü bölge değişkenlik göstermekle birlikte mandibula kırığı en sık kondilde, daha sonra sırasıyla korpus ve angulusta görülür [5,7]. Moore'a göre ise en sık fraktür görülen bölge angulustur. Bunun sebebinin ramus ve gövde arasında kemiğin yönünde bir değişiklik olması ve bu açı bölgesinde kemiğin güçsüzleşip kırığa yatkınlığının artmasına bağlıdır [8].

Tanımda fizik muayene ve en az iki yönlü çekilmiş direkt grafi kombinasyonları veya Bilgisayarlı tomografi [BT] uygundur. BT'nin acil servislerde yaygınlaşması ile direkt grafi kullanım sıklığında azalma olmuştur. Fraktür

bölgesine göre fizik muayene bulguları da değişiklik gösterebilir.

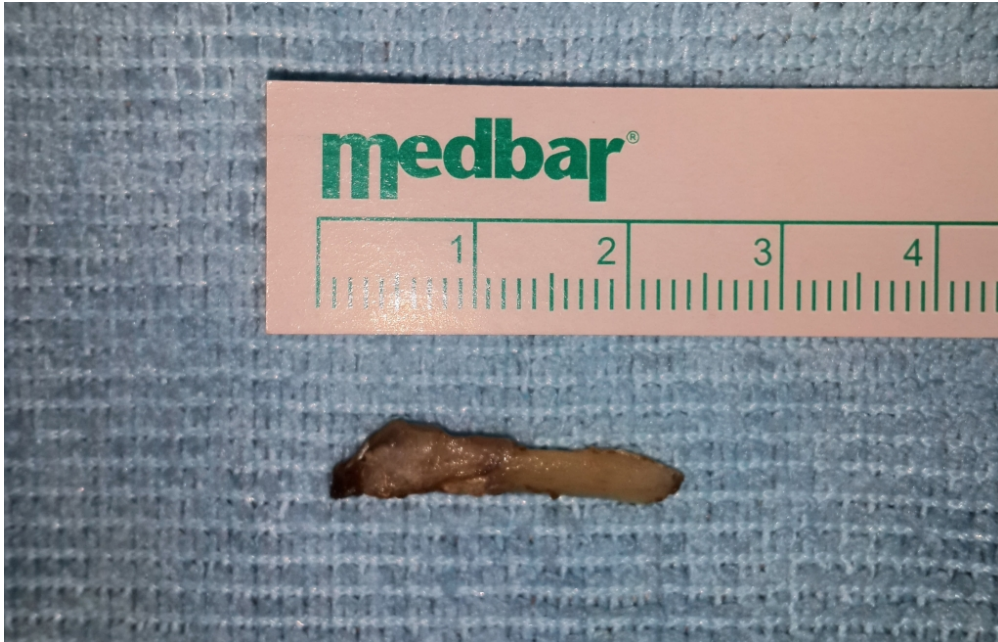Mandibula fraktürü tedavisi tıp tarihi kadar eskilere dayanır. İlk kayıtlar eski Mısır yazmalarına dayanmakta, sonrasında Hipokrat'ın çene kırıklarını eksternal bandaj ile tedavi ettiği bilinmektedir. Hipokrat'tan günümüze temel tedavi prensipleri geçerliliğini korumakla birlikte mandibula kırıklarına yönelik çeşitli cerrahi yaklaşımlar da başarıyla uygulanmaktadır [3].

Biz bu yazımızda daha önce benzerine rastlamadığımız ilginç bir mandibula fraktürü olgusunu sunduk.

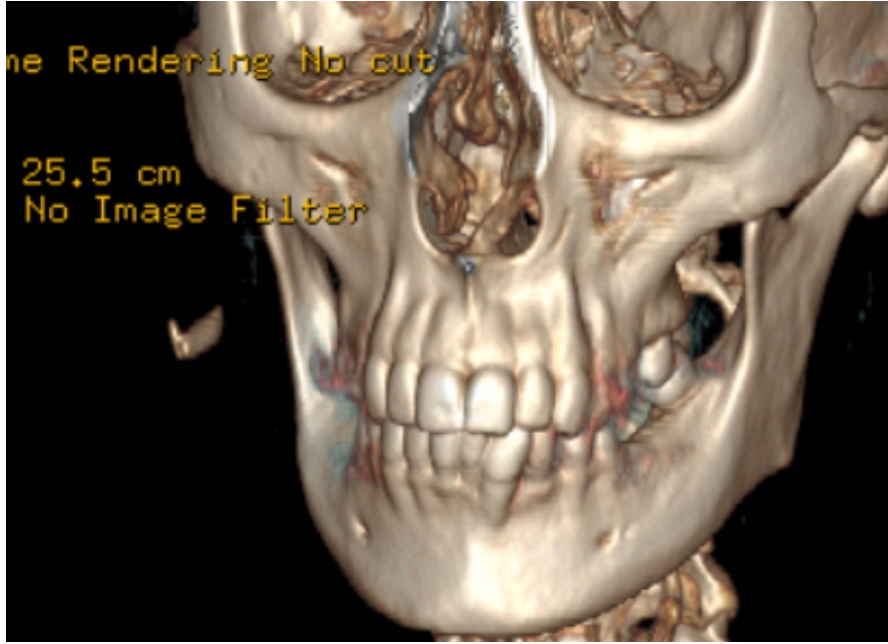
## Olgu Sunumu

39 yaşındaki kadın hasta, kliniğimize epileptik nöbet esnasında düşme şikayeti ile acil servisten konsülte edildi. Yapılan fizik muayenesinde sağ mandibula angulus hizasından başlayıp, mandibula korpusu boyunca öne doğru horizontal seyreden, yaklaşık 8 cm'lik, yara kenarları parçalı ve düzensiz olan derin kesisi mevcuttu. Yara dudakları arasından mandibula ekspoze idi. Sağ marjinal mandibular sinir hasarı ile uyumlu alt dudak sağında paralizi ve sağ çenede şişlik dışında diğer muayeneleri doğaldı.

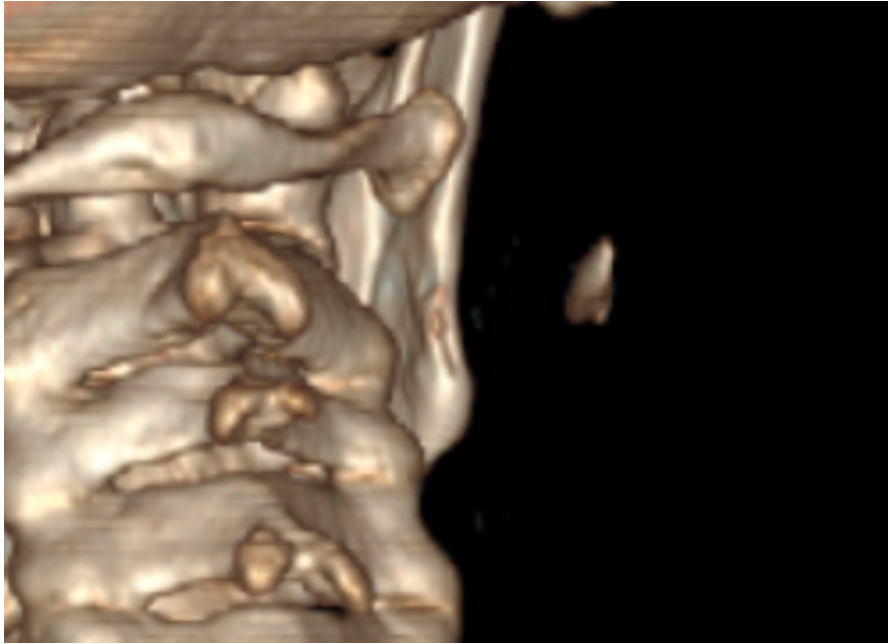
Çekilen BT'si "Sağ mandibula lateralinde kas grupları içerisinde 2 cm uzunlukta yabancı cisim ile uyumlu yüksek dansite ve bu düzeyde ciltte defekt izlendi." şeklinde raporlandı. Volume rendering yöntemi ile elde edilen 3 boyutlu BT imajları incelendi. Şekil 1'de kopan kemik fragmanı, Şekil 2'de ise mandibulaya olan mesafesi görülmekte. Fragmanın koştığı ramus posterior sınırı ve bölgedeki düzensizlik posteriordan net bir şekilde izlenmekte (Şekil 3 - Kırmızı ok). Bölgenin posterolateralden görünüşü ve fragmanın ilginç rotasyonu, aynı zamanda mandibula üzerindeki eski konumu Şekil 4'te net bir şekilde görülmekte.



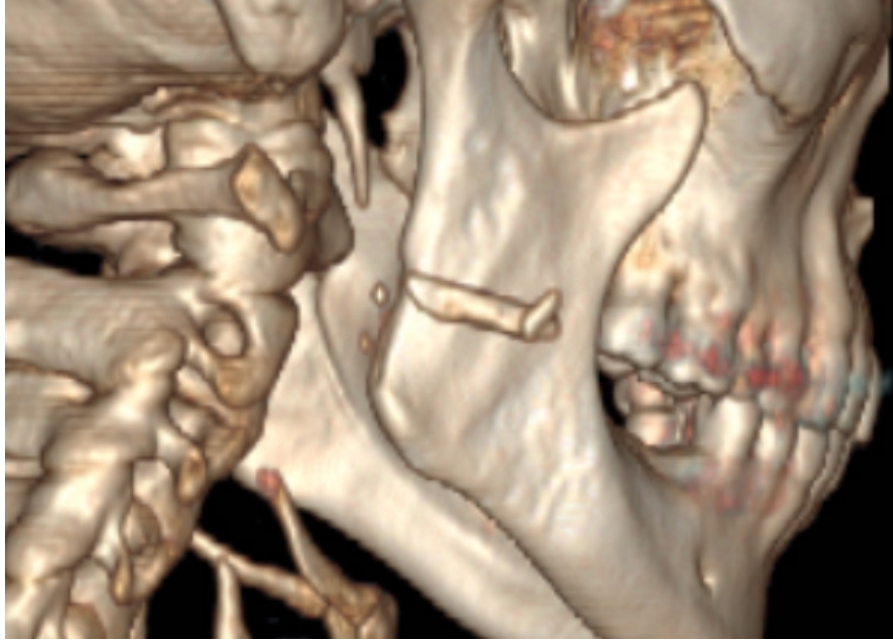Şekil 1 : Kopan kemik fragmanı



Şekil 2 : Kopan kemik fragmanının mandibulaya olan mesafesi



Şekil 3 : Mandibulada kemik fragmanının koptuğu bölge



Şekil 4 : Posterolateralden görünüm

Hastaya genel anestezi altında cerrahi uygulandı. Yapılan yara eksplorasyonunda cilt altı dokulardan ayrılarak sternokleidomastoid kas içerisinden kemik fragmanı eksplore edilerek çıkarıldı. Kesi alanı cilt ve cilt altı süturleriyle kapatılarak operasyon sonlandırıldı. Hastanın takiplerinde yara iyileşmesinin iyi olduğu görüldü, minimal marjinal mandibular paralizi devam etti. Bunun dışında hastanın ek problemi olmadı.

## Tartışma

Mandibular fraktürler fasiyal travmaların büyük kısmını oluşturur. Sebep sıklıkla motorlu araç kazaları ve darptır [1,9-11]. Etyolojiler tüm dünyada aşağı yukarı aynı olsa da, etyolojilerin dağılımı ülkeden ülkeye göre değişiklik gösterebilir. Bizim olgumuzda literatürden farklı olarak hastanın ek hastalığından dolayı düşme sonrası mandibula fraktürü tespit edilmiştir.

Yapılan çalışmalarda mandibula fraktürlerinin çoğunlukla erkeklerde ve 11-40 yaşları arasında görüldüğü tespit edilmiştir. Bizim olgumuz 39 yaşında bir kadın hastadır.

Literatürde çeşitli çalışmalarda farklılık gösterse de mandibula kırığı en sık kondilde, daha sonra sırasıyla korpus ve angulusta görülür [5,7]. Bunları sırasıyla simphizis-parasymphizis, ramus ve alveol kırıkları izler. Bu olguda fraktürü nadir görülen bir ramus fraktürü izlenmiştir.

Mandibula kırıkları, mandibulaya tutunan kasların kırık fragmanlarına uyguladıkları kuvvetin yönüne göre favorable [ayrılmamış] ve unfavourable [ayrılmış] olarak iki grupta sınıflandırılır. Korpus, simphizis ve angulus kırıkları travmanın yada kasların etkisiyle sıklıkla deplase olurken kondil, koronoid ve ramus kırıkları ise kasların etkisiyle sıklıkla stabilize olur [7]. Bu vakada ise mandibula bütünlüğü bozulmadan adeta avülsiyon benzeri bir fraktür izlenmiştir.

Tedavide bandaj uygulaması, kapalı redüksiyon ve intermaksiller fiksasyon, açık redüksiyon ve internal fiksasyon



gibi yöntemler kullanılmaktadır. Biz olgumuzda, yara eksplorasyonu yaptıktan sonra kopan fragmente kemik parçasını sternokleidomastoid kasın mastoid apekse yapışma bölgesine yakın bölgesinde kas lifleri içerisinde çevre dokulardan diseke ederek çıkardık. Bunun BT raporunda belirtildiği gibi bir yabancı cisim olmadığını izledik. Mandibula bütünlüğü bozulmadığı için hastaya herhangi bir fiksasyon yöntemi uygulamadan bandaj uygulaması yaptık.

## Sonuç

Klinik tecrübelerimizde sunduğumuz olguya benzer bir vakanın olmadığını gördük ve bu sunumumuzda mandibula genel yapısında herhangi bir bozulma olmadan ramus posterior bölümünden kemik fragmanı kopan ilginç bir vakayı inceledik. Bu tür mandibula fraktürleri, mandibulanın bütünlüğü korunduğundan dolayı gerek klinisyenin gerekse radyoloğun gözünden kaçabilir. Ayrıca kopan kemik fragmanı da yabancı cisim olarak yorumlanabilir. Bu açıdan, vakamızın bu konuda güzel bir örnek olduğu kanaatindeyiz.

## Kaynaklar

1. Fridrich K, Pena-Velasco G, Olson R. Changing trends with mandibular fractures: a review of 1067 cases. *J Oral Maxillofac Surg* 1992;50:586–589.
2. Greene D, Raven R, Carvalho G, Maas C. Epidemiology of facial injury in blunt assault. *Arch Otolaryngol Head Neck Surg* 1997;123:923–928.
3. Montgomery WW, Brown MT. Facial Fractures. In: Montgomery WW, ed. *Surgery of the Upper Respiratory System*, 3rd Edition. Baltimore: Williams & Wilkins, 1996: 371-441.
4. Morris C, Bebeau NP, Brockhoff H, Tandon R, Tiwana P. Mandibular fractures: an analysis of the epidemiology and patterns of injury in 4,143 fractures. *J Oral Maxillofac Surg*. 2015;73:951.
5. Gökcan K, Yorulmaz I, Meço C. Mandibula Fraktürleri – Derleme. *KBB-Forum* 2009;8(1)
6. Boole J. R., Holtel M., Amoroso P., Yore M. 5196 mandible fractures among 4381 active duty army soldiers, 1980 to 1998. *Laryngoscope*. 2001;111(10):1691–1696.
7. Senen D, Erol S, Orhan E, Sevin A, Erdogan B. Mandibula kırıklarına klinik yaklaşımlarımız. *Türk Plastik Rekonstruktif ve Estetik Cerrahisi Dergisi* (2006), cilt 14, sayı: 2.
8. Moore JR. *Principles of Oral Surgery*. 2nd ed. Manchester,UK: Manchester University Press; 1976.
9. Ellis E III, Moos KF, el-Attar A: Ten years of mandibular fractures: An analysis of 2,137 cases. *Oral Surg Oral Med Oral Pathol* 59:120, 1985.
10. King RE, Scianna JM, Petruzzelli GJ: Mandible fracture patterns: A suburban trauma center experience. *Am J Otolaryngol* 25:301, 2004.
11. Olson RA, Fonseca RJ, Zeitler DL, et al: Fractures of the mandible: A review of 580 cases. *J Oral Maxillofac Surg* 40:23, 1982.

## Sunum

4-7 Mayıs 2017 tarihlerinde 13. Türk Rinoloji Kongresi, 5. Ulusal Otoloji Nörootoloji Kongresi ve 1. Baş Boyun Cerrahisi Kongresi'nde poster olarak sunulmuştur