


N. ABDUCENS VE N. FASIYALİS PARALİZİSİNE NEDEN OLAN MUKORMİKOZİS

Rinoloji

Başvuru: 18.06.2015

Kabul: 31.07.2015

Yayın: 31.07.2015

Mustafa SAĞIT¹, Mehmet Yaşar², İbrahim Hıra², Halil Polat³, Hatice Karaman⁴

¹ Kayseri Eğitim ve Araştırma Hastanesi

² Kayseri ve Eğitim Araştırma Hastanesi

³ Yozgat City Hospital

⁴ Kayseri Şehir Eğitim Araştırma Hastanesi

Özet

N. ABDUCENS VE N. FASIYALİS PARALİZİSİNE NEDEN OLAN MUKORMİKOZİS

Mukormikozis, zygomycetes sınıfına ait olan mukorales fungusu tarafından oluşturulan invaziv fungal bir hastalıktır. Normal florada bulunan bu ajanlar kontrolsüz diabetes mellitus, immunsupresif tedavi, AIDS ve ilaç bağımlılığı gibi sekonder immun yetmezlik durumlarında fırsatçıl akut fulminan invaziv hastalığa neden olabilmektedirler. En yaygın formu rinocerebral mukormikozis olup burun boşluğunda siyah nekrotik dokular ve krutlanma ile karakterizedir. Rinocerebral mukormikoziste genellikle önce sinonazal tutulum olur, daha sonra orbita ve beyne doğru yayılım olur. Perinazal ve periorbital ödem, sellülit ve parestezi erken semptomlar olabilir. Kranial sinir tutulumları izole ya da tüm kranial sinirleri içerecek şekilde olabilir. İnfracorbital alanda ödem ve siyah renk değişimi, burun vestibülü ile nazal kavite içinde siyah kurutlanmalar ve nekrotik görünüm patognomonik olsa da kesin tanı histolojik olarak çok sayıda geniş septasız fungal hifaların görülmesi ile ve fungusun primer kültürünün yapılması ile konulur. Altta yatan hastalığın düzeltilmesi, agresif cerrahi debridman ve sistemik amfoterisin B tedavinin esasını oluşturur. Bu çalışmada yeni tanı almış diabetik bir hastada sol gözde ekzoftalmus, N. Abducens ve N. Fasiyalis paralizisi ile seyreden mukormikozis olgusu literatür eşliğinde sunulmuştur.

Anahtar kelimeler: Mukormikozis, Fasiyal paralizisi, N. Abducens Paralizisi

Abstract

MUCORMYCOSIS CAUSING PARALYSIS OF ABDUCENS AND FACIAL NERVES

Mucormycosis is an invasive fungal infection caused by fungi in order Mucorales belonging to class Zygomycetes. These agents, members of normal flora, can cause an opportunistic, acute, fulminant, invasive disease in case of secondary immune deficiency such as uncontrolled diabetes mellitus, immunosuppressive therapy, HIV infection and drug abuse. The most common form is rhinocerebral mucormycosis that is characterized by black, necrotic tissue and crusting. In rhinocerebral mucormycosis, sinonasal involvement generally occurs first; then, it spreads to orbit and brain. Perinasal and periorbital edema, cellulitis and paresthesia can be early symptoms. Cranial involvement can be isolated or diffuse including all cranial nerves. Although edema and black coloration, formation of black crusts at nasal vestibulum and in nasal cavity, and necrotic appearance is pathognomonic, definite diagnosis is made by histopathological evaluation by observation of multiple, wide fungal hifa without septum and primary culture of fungi. The primary treatment consists from treatment of underlying disease, aggressive surgical debridement and systemic amphotericin B. Here, we presented a mucormycosis case in a patient with newly diagnosed diabetes mellitus who had exophthalmia in left eye and paralysis of N.Abducens and N.Facialis.

Keywords: Mucormycosis, Facial Paralysis, N.Abducens Paralysis

Giriş

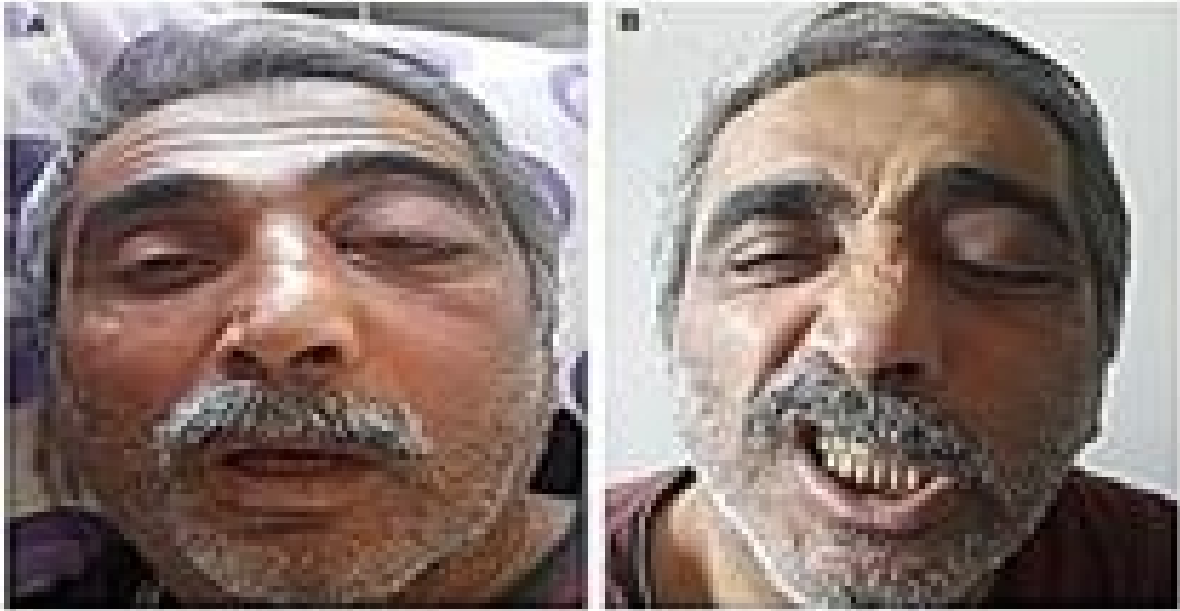Mukormikozis, zygomikozis sınıfına ait olan mukorales fungusu tarafından oluşturulan invaziv fungal bir hastalıktır. Rhizopus, absidia ve mukor olmak üzere mukorales grubunun üç üyesi vardır [1]. Bu ajanlar immun yetmezliğe sebep olan risk faktörlerinde (diabetes mellitus, lösemi, antibiyotik kullanımı, antineoplastik ajanlar, immünsupresif tedavi, kortikosteroid kullanımı, protein-kalori malnütrisyonu, organ transplantasyonu, AIDS ve ilaç bağımlılığı vb.) fırsatçı fatal enfeksiyona neden olabilmektedir. Bu ajanlar sağlıklı insanların solunum ve gastrointestinal sisteminde fırsatçı olarak bulunabilir [2].

Mukormikozisin en yaygın formu rinoserebral mukormikozistir (RSM). Klinik olarak burun boşluğunda siyah nekrotik dokular ve krutlanma ile karakterizedir [3]. Rinoserebral mukormikoziste genellikle önce sinonazal tutulum olur, daha sonra orbita ve beyine doğru ilerler. Bu enfeksiyon paranazal sinüslerde, sert damakta, orbita ve beyinde progresif fungal invazyon ile karakterizedir. Pulmoner, gastrointestinal, merkezi sinir sistemi, kardiyak, nazofarengeal, osteit, subkutanöz ve dissemine formlarda da ortaya çıkabilmektedir [4].

Bu çalışmada yeni tanı almış diabetik bir hastada sol gözde ekzoftalmus, N. Abducens ve N. Fasiyalis paralizisi ile seyreden mukormikozis vakası sunulmuştur.

Olgu Sunumu

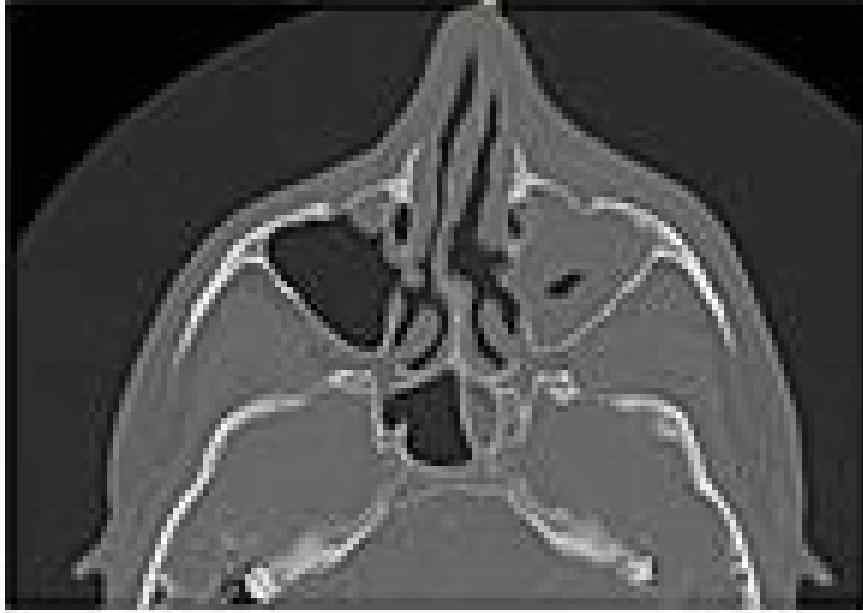
51 yaşında erkek hasta yaklaşık 10 gündür dilinde ve dudaklarında uyuşma, sol yüz yarısında ağrı ve hareket kısıtlılığı şikayeti ve son 2 gün içinde sol periorbital ödem ve hiperemi, sol gözde dışa bakış kısıtlılığı, sol ağız köşesinde asimetri gelişmesi üzerine kliniğimize başvurdu. Hastanın fizik muayenesinde; sol timpanik membran santral 5x5 mm perfore ve orta kulak mukozası kuru, sağ timpanik membran doğal, anterior rinoskopide sol nasal pasajda pürülan akıntı izlendi. Hastanın fasiyal sinir muayenesinde her iki göz kapağı tam kapanıyor fakat sol oral komissürde hareket kısıtlılığı ve istirahat halinde sol oral komissürde belirgin asimetrisi mevcuttu (Şekil 1).



Şekil 1 : A.Hastada sol periorbital ödem; B.Sol fasial paralizisi görüntüsü

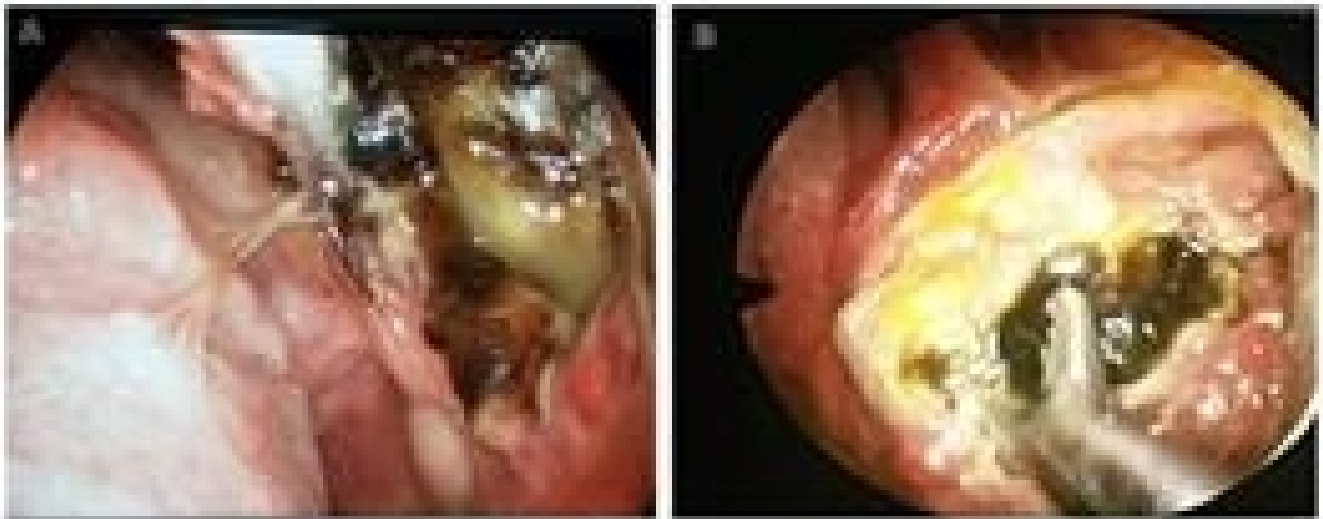
Endoskopik nazal muayenede sol nasal kavitede süperior ve orta meatusta polipoid dokular, orta meatustan belirgin püy gelişi, sol orta konkada siyah renk değişikliği ve krutlanmalar gözlemlendi.

Paranasal bilgisayarlı tomografide (BT) sol maksiller sinüsü tamamen dolduran, nazal kaviteye ve etmoid selüllere uzanım gösteren osteomeatal kompleksi oblitere eden hipodens yumuşak doku dansitesine ait görünüm izlendi (Şekil 2). Kranial manyetik rezonans görüntüleme (MR) ve MR Anjiyografi, Karotis ve Vertebral MR Anjiyografi normal olarak değerlendirildi.



Şekil 2 : Preoperatif BT sol maksiller sinüsü dolduran yumuşak doku

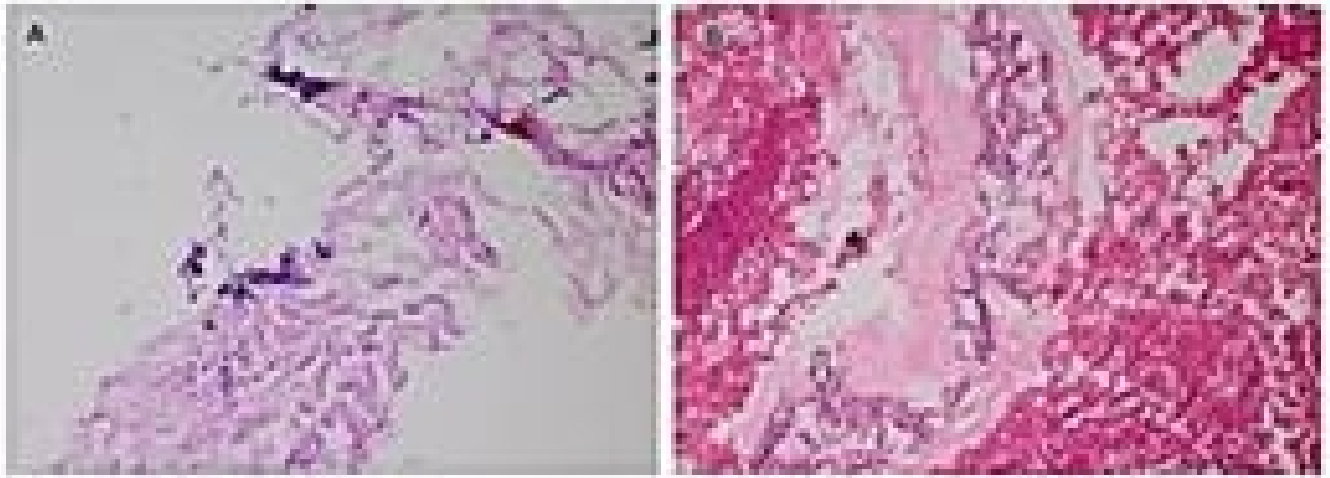
Hastanın endoskopik sinüs cerrahisinde orta konka ve alt konkanın 1/2 posterior kısmında siyah renk değişikliği izlendi. Maksiller sinüs içini tamamen dolduran mantar ile uyumlu sarı renkli dokular görüldü (Şekil 3).



Şekil 3 : İntrooperatif sol maksiller sinüsü doldurmuş mukormikozis görüntüsü

Bunun üzerine maksiler sinus içerisinde herhangi bir patolojik doku bırakmamak için Caldwell-luc girişimi ile birlikte geniş cerrahi debridman yapıldı. Histopatolojik inceleme sonucunda çok sayıda geniş septasız fungal

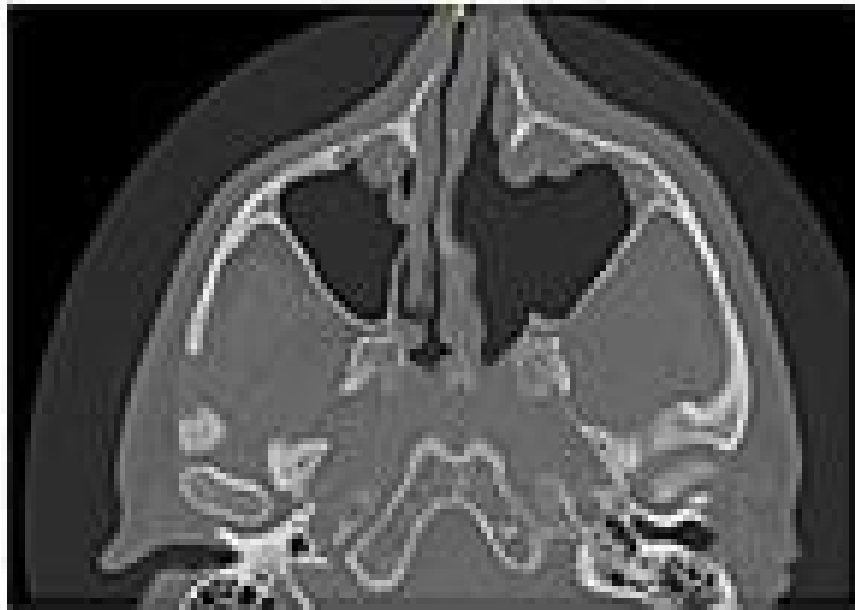
hifaların görülmesi ile mukormikozis tanısı konuldu (Şekil 4).



Şekil 4 : A,Ülsere nekrotik doku içerisinde mukormikoz (Periyodik asit schiff –PAS); B.Ok işareti: Damar içinde ve dışında mukormikoz hifalarını göstermektedir (HEx40).

Hastaya cerrahi ile eş zamanlı Meronem 3x1 gr ile birlikte Lipozomal Amfoterasin B 3 mg/kg/gün iv tedavisi başlandı. Medikal tedaviye ek olarak günlük endoskopik muayeneleri yapılarak siyah nekrotik alanlar debride edilip beraberinde sol maksiller sinüs içine Lipozomal Amfoterasin B ile lokal irrigasyon yapıldı.

Bir aylık Lipozomal Amfoterasin B tedavisinin ardından yerine oral posakanazol 2x400 mg tedavisine devam edilen hastanın postoperatif 6. ay kontrolünde N. Abducens ve N. Fasiyalis paralizisinin tamamen düzeldiği izlendi (Şekil 5).



Şekil 5 : Postoperatif 6. ay kontrol BT

Tartışma

Mantarlar doğada yaygın olup sıklıkla insanda fırsatçı enfeksiyon kaynağıdır. Bu patojenler sinonazal kaviteye fungal sporların inhalasyonu ile ulaşır konağın üst solunum yolunda yerleşirler [5]. Normal immün sistem konakta fungal büyüme kontrol altında tutar, ancak immün sistemi bozan durumlarda funguslar fırsatçı patojen olarak karşımıza çıkar [5].

Mukormikozis; insanlarda genellikle non-enfektif olmasına rağmen kontrolsüz diabetes mellitus (DM) (özellikle ketoasidozlu hastalar), immunsupresif tedavi, AIDS ve ilaç bağımlılığı gibi sekonder immün yetmezlik durumlarında akut fulminan invazif sinüzite neden olabilmektedirler [2]. Asidik ve glikozdan zengin ortamlarda fırsatçı mantarlar daha iyi üreyebildiğinden mukormikozisli hastalarda en sık altta yatan hastalık DM'dir [6]. Bizim hastamızın yatışında açlık glukozu 318, HbA1c 14.0 (N:≤6.5), idrar tetkikinde 3+ glikozüri saptandı ve tip 2 DM tanısı aldı. Bu açıdan uzun süreli kontrolsüz diyabet olması bu hastalığa zemin hazırlamıştır.

Rinoserebral mukormikozis, hastaların %80'ininde nazal vestibülde ve oral mukozada siyah renkli nekrotik lezyonlar ile başlar. Direk yayımla önce paranazal sinüslere, orbitaya ve hematojen yolla intrakraniyal yayılıma yol açabilir [2,7]. Perinazal ve periorbital ödem, sellülit ve parestezi RSM tanısında erken semptomlar olabilir [2,8]. Kraniyal sinir tutulumları izole ya da tüm kraniyal sinirleri içerecek şekilde olabilir [9]. Bizim hastamızın geliş şikâyetlerinde periorbital sellülit, 6. ve 7. kraniyal sinir tutulumu mevcuttu.

Mukormikozis olgularında, infraorbital alanda ödem ve siyah renk değişimi, burun vestibülü ile nazal kavite içinde siyah kurutlanmalar ve nekrotik görünüm patognomonik olsa da kesin tanı histolojik olarak çok sayıda geniş septasız fungal hifaların görülmesi ile ve fungusun primer kültürünün yapılması ile konulur.

Rinoserebral mukormikozisin radyolojik incelemesinde, sinüs mukozasında nodüler kalınlaşma, sıvı seviyesi olmadan sinüs opasifikasyonu ve spot kemik nekrozu görülebilir. Radyolojik bulgular sinüzit ile karıştırılabilir [10].

Mukormikozis'in tedavisinde Amfoterisin B'nin kullanıma girmesiyle önemli bir aşama kaydedilmiştir [2]. Mukormikozis tedavisinde üç önemli nokta; altta yatan hastalığın düzeltilmesi ve hastanın genel durumunun iyileştirilmesi, agresif cerrahi debridman ve aynı anda sistemik amfoterisin B tedavisinin başlanmasıdır. Mukorales grubu mantarlar vasküler invazyon, vasküler oklüzyon, infarktüs ve iskemi veya hemorajiye yol açarlar [4]. Bu mikrobiyolojik özellikler, mukormikoziste görülen nekrozu açıklamaktadır. Diyabetli hastalarda, glutasyon yolunun bozulduğu ve buna bağlı fagositik aktivitenin azaldığı, bu nedenle de mukormikozis türü enfeksiyonlara karşı yatkınlığın arttığı düşünülmektedir [11]. İmmün sistem bozukluğu olmayan mukormikozis olgularında tek başına cerrahi tedavi ile hastalık kontrol altına alınabilmişse de immün sistem bozukluğu olan olgularda hastalık hayatı tehdit eden fulminant bir seyir gösterdiği için Amfoterisin B tedavinin vazgeçilmez bir bileşenini oluşturmaktadır [12]. Amfoterisin B'nin yan etkilerini ve hasta toleransındaki problemleri azaltmak için yağda eriyen formunun (lipozomal Amfoterisin B) kullanımı gündeme gelmiş ve bununla olumlu sonuçlar bildirilmiştir. Lipozomal Amfoterisin B 1-5mg/kg/gün sistemik olarak uygulanmaktadır [3]. Ayrıca debridman sonrası antifungal solüsyonlarla cerrahi sahanın yıkanması önerilmektedir [13]. Rinoserebral mukormikozis tedavisine adjuvan olarak interferon gama, periferik kan kök hücre transfüzyonu, hiperbarik oksijen tedavisi, granülosit makrofaj stimüle edici faktör gibi adjuvan tedaviler de yapılabilmektedir [14]. RSM'de tedavi süresi tam açıklığa kavuşmamıştır. Tedavinin devam süresinin klinik cevaba göre ayarlanması önerilmektedir. Bizim vakamızda kısa süre içerisinde diyabet hastalığı kontrol altına alındı. Cerrahi debridman ve uzun süreli antibiyoterapi ile hastalık ancak 1 ay sonra kontrol altına alınabildi. Semptomların tamamen düzelmesi ise 6 ay sürmüştür.

Sonuç

Rinoserebral mukormikozis; mukor ailesi tarafından immün sistemi bozan hastalıklarda (özellikle DM) hızlı ve

sıklıkla fatal seyreden enfeksiyon hastalığıdır. Etken patojenler rhizopus, absidia ve mukordur. Tedavide agresiv cerrahi debridman, uzun süreli sistemik antifungal tedavi ve altta yatan predispozan faktörlerin düzeltilmesi esastır.

Kaynaklar

1. Saydam L, Erpek G, Kızılay A. Calcified Mucor fungus ball of sphenoid sinus: an unusual presentation of sinoorbital mucormycosis. *Ann Otol Rhino Laryngol.* 1997;106: 875-877.
2. Ferguson BJ. Mucormycosis of the nose and paranasal sinuses. *Otolaryngol Clin North Am.* 2000;33:349-365.
3. Simmons HJ, et al. Rhinocerebralmucormycosis complicated by internal carotid artery thrombosis in a pediatric patient with type 1 diabetes mellitus: a case report and review of the literature. *Pediatr Diabetes.* 2005;6:234-8.
4. Mizutari K, Nishimoto K, Ono T. Cutaneous mucormycosis. *J Dermatol.*1999;26:174-177.
5. Wehl G, et al. Rhinocerebral mucormycosis in a boy with recurrent acute lymphoblastic leukemia: long-term survival with systemic antifungal treatment. *J Pediatr Hematol Oncol.* 2002;24:492-494.
6. Temeck BK, et al. Thoracotomy for pulmonary mycoses in non-HIV immunosuppressed patients. *Ann Thorac Surg.* 1994;58:333-8.
7. Warwar RE, Bullock JD. Rhino-orbital-cerebral mucormycosis: a review. *Orbit.* 1998;17:237-245.
8. Safar A, et al. Early Identification of Rhinocerebral Mucor- mycosis. *J Otolaryngol.* 2005;34:166-171.
9. Hanse J, Nijssen G. Unilateral palsy of all cranial nerves (Garcin syndrome) in a patient with rhinocerebral mucormycosis. *J Neurol.* 2003;250:506-7.
10. Tugsel Z, Sezer B, Akalın T. Facial swelling and palatal ulceration in a diabetic patient. *Oral Surg Oral Med Oral Pathol Oral Radiol Endod.* 2004;98:630-6.
11. Espinoza CG, Halkias DG. Pulmonary mucormycosis as a complication of chronic salicylat e poisoning. *Am J ClinPathol.* 1983;80:508-11.
12. Ketenci I, et al. Indolent mucormycosis of the sphenoid sinus. *Otolaryngol Head Neck Surgery.* 2005;132:341-2.
13. Pelton RW, et al. Successful treatment of rhino-orbital mucormycosis without exenteration: the use of multiple treatment modalities. *Ophthal Plast Reconstr Surg.* 2001;17:62-6.
14. Ferguson BJ, et al. Adjunctive hyperbaric Oxygen for treatment of rhinocerebral mucormycosis. *Rev Infect Dis.* 1988;10:551-9.