

**BURUNDA YABANCI CİSİM; SEPTAL MIKNATIS**

Rinoloji

Başvuru: 23.09.2017

Kabul: 23.10.2017

Yayın: 23.10.2017

**Mehmet Birinci<sup>1</sup>, Abdulkadir Özgür<sup>1</sup>, Dođukan Özdemir<sup>2</sup>, Suat Terzi<sup>1</sup>, Engin Dursun<sup>1</sup>**<sup>1</sup> Recep Tayyip Erdoğan Üniversitesi Tıp Fakültesi<sup>2</sup> Samsun Eğitim ve Araştırma Hastanesi**Özet**

**BURUNDA YABANCI CİSİM; SEPTAL MIKNATIS**  
Burunda yabancı cisim özellikle pediatrik yaş grubunda sık görülen bir kulak burun boğaz problemidir. Miknatıslı cisimlerin giderek artan kullanımından dolayı daha sık görülmektedirler. Bu çalışmada 9 yaşında bir çocuk hastanın 2 saatten beri olan buruna yabancı cisim şikayeti ile başvurdu. Yapılan fizik muayenede septum kaudaline yakın her iki nazal kavitede, septum üzerinden karşılıklı olarak birbirine tutunmuş yabancı cisimler saptandı. Nazal kavitedeki yabancı cisimler forseps yardımıyla çıkarıldı. İşlem sonrası herhangi bir komplikasyon izlenmedi. Burun içi yabancı cisimler özellikle magnetik özelliđi olanlar ciddi komplikasyonlara neden olabileceđi için süratle müdahale edilmesi ve gerekli tedavinin uygulanması gerekmektedir.

**Anahtar kelimeler:** yabancı cisim, miknatıs, nazal septum

**Abstract**

**FOREIGN BODY IN NASAL CAVITY; SEPTAL MAGNETIC**

Foreign body in the nose, which is more frequently seen in the pediatric age group, is one of the common problems of the ear nose throat diseases. Due to the gradually increasing use of magnetic objects, it is more commonly encountered nowadays. In this study, the case of a 9-year old female having the foreign body complaint is reported. On the physical examination, foreign bodies that were attached to each other via the septum were detected in both nasal cavities near the caudal septum. Foreign bodies in the nasal cavity were removed with forceps. No complications were observed after the procedure. Since intranasal foreign bodies, especially the magnetic ones, lead to serious complications, immediate intervention and necessary treatment are required.

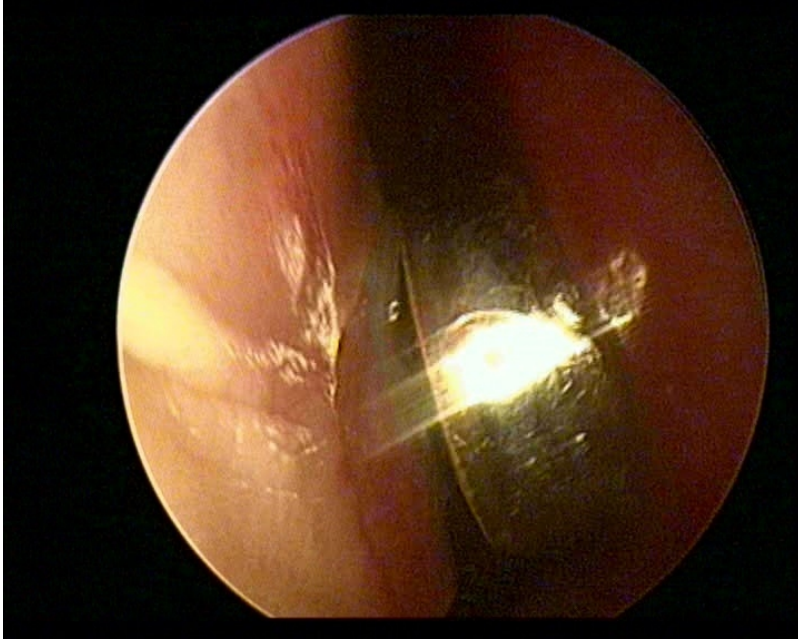
**Keywords:** foreign body, magnets, nazal septum

**Giriş**

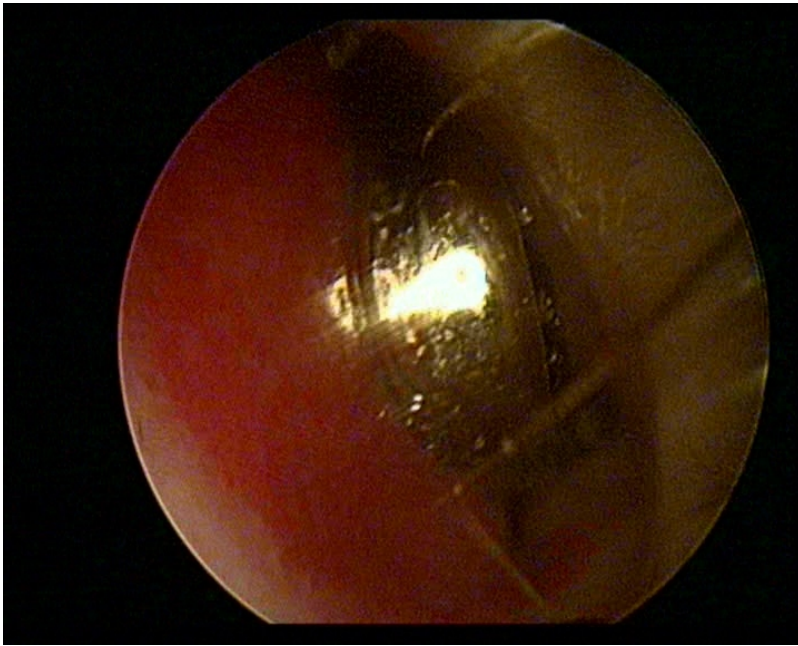
Burunda yabancı cisim özellikle pediatrik yaş grubunda sık görülen bir kulak burun boğaz problemidir. Son yıllarda miknatıslı aksesuar ürünlerinin kullanımı giderek artmaktadır. Bu aksesuar parçalarının karşılıklı septuma yapışması ile oluşan ve hastalarda ağrı, burun kanaması ve daha önemlisi septal perforasyon neden olabilmektedirler. Bu cisimlerinin güçlü magnetik özelliklerinden dolayı çıkarılmalarında da zorluklar olabilmektedir. Bu çalışmada erken dönemde saptanan ve perforasyona neden olmayan nadir bir burun içi miknatıs olgusu sunulmuştur.

**Olgu Sunumu**

Dokuz yaşında çocuk hasta 2 saatten beri olan burunda yabancı cisim ve ağrı şikâyeti ile kliniğimize başvurdu. Yapılan ayrıntılı fizik muayenede hastanın annesine ait eşyalarla oynarken miknatıslı aksesuarlarını buruna soktuđunu tariflenmektedir. Endoskopik muayenesinde septum kaudal ucunda her iki nazal kavitede, septum üzerinden karşılıklı olarak birbirine tutunmuş yabancı cisimler saptandı.



**Şekil 1** : sağ nazal kavite endoskopik görüntü



**Şekil 2** : sol nazal kavite endoskopik görüntü

Yabancı cisimlerin etrafında hafif hiperemi ve ödem izlendi. Hastanın diğer KBB muayenesi olağan olarak saptandı. Nazal kavitedeki yabancı cisimler forseps yardımıyla çıkarıldı.

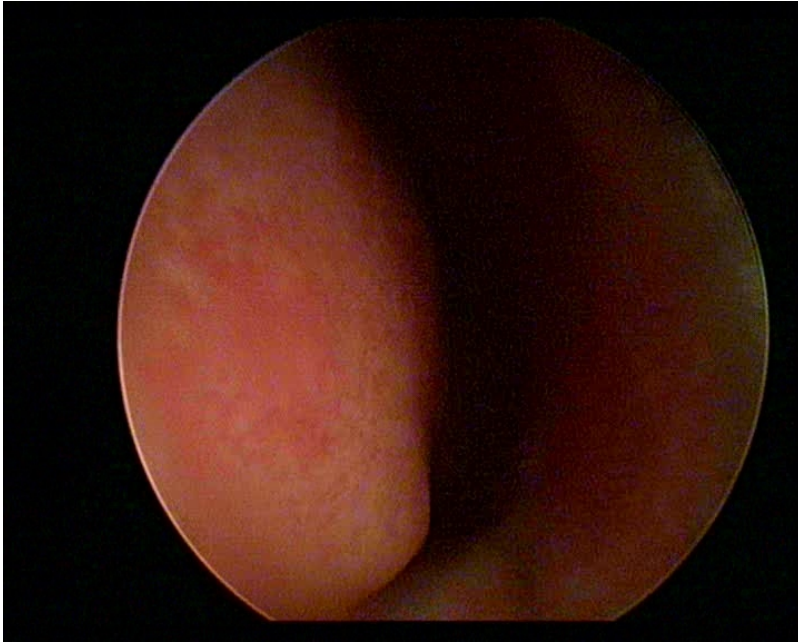


**Şekil 3A** : her iki nazal kaviteden çıkarılan yabancı cisimlerin işlem sonrası görüntüsü

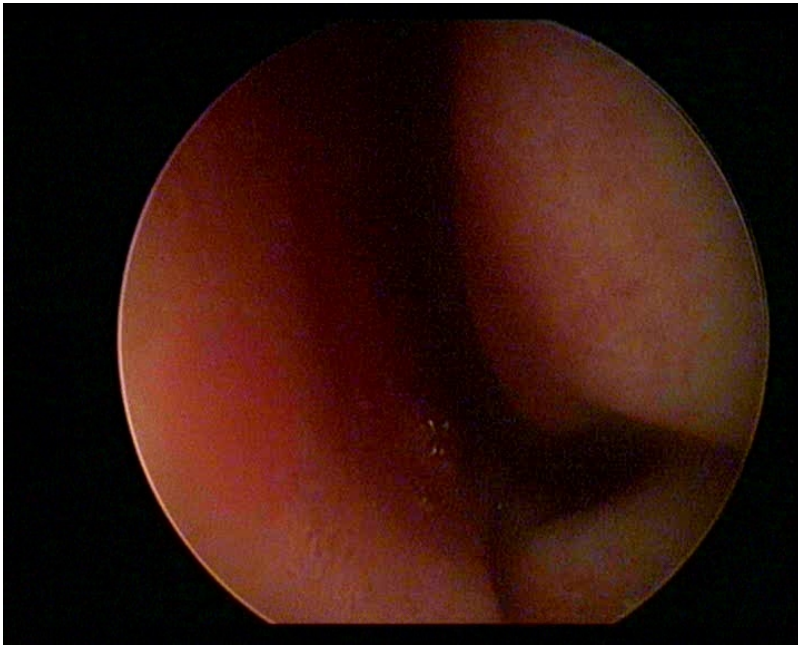


**Şekil 3B** : her iki nazal kaviteden çıkarılan yabancı cisimlerin işlem sonrası görüntüsü

İşlem sonrası yapılan endoskopik muayenede herhangi bir yabancı cisme rastlanmadı.



Şekil 4 : sağ nazal kavite işlem sonrası endoskopik görüntüsü



Şekil 5 : sol nazal kavite işlem sonrası endoskopik görüntüsü

Septumda yabancı cisimlerin olduğu bölgede ödem ve hiperemi izlendi. Septal perforasyon izlenmedi. İşlem sonrası hastanın medikal tedavisi düzenlenerek taburcu edildi. 1 hafta sonra yapılan kontrol muayenesinde septumdaki ödem ve hipereminin düzeldiği izlendi.

## Tartışma

Burun içi yabancı cisimler genellikle pediatrik yaş grubunu etkilemektedir [1]. En sık saptanan cisimler boncuk, oyuncak parçaları, pil, çakıl taşları, sünger, kâğıt, mısır, fındık, nohut ve düğme olarak sıralanabilir [1,2].

Son birkaç yıldır mıknatıslı dekorasyon ürünlerinin kullanımı giderek artmaktadır. Küpe, hızma ve peircing gibi takı ürünlerinde de sıkça tercih edilmeye başlanmıştır. Özellikle organlarda kullanımı esnasında girişimsel bir işleme gerek duyulmaması nedeniyle pediatrik popülasyonda da kullanımı yaygınlaşmaktadır. Bu ürünler genellikle magnetik özelliği olan bağlantı parçası ve saat pili şeklinde güçlü mıknatıs parçasından oluşmaktadır. Özellikle burunda kullanılan ürünlerin eş zamanlı yerleştirilmelerine bağlı mıknatıs parçalarının nazal septum üzerinden karşılıklı sıkıca birbirine tutunabilmektedirler. Bu güçlü tutunma nedeniyle ağrı, burun kanaması, septum mukozasında ödem, konjesyona; kısa sürede çıkarılmadığı takdirde de septal kartilajda nekroz ve perforasyon bununla birlikte kozmetik deformitelere neden olabilmektedirler [3,4]. Bu komplikasyonlar göz önünde bulundurulduğunda bu cisimlerin en kısa zamanda çıkarılması gerekmektedir.

Magnetik yabancı cisimlerin çıkarılması farklı şekilde olabilmektedir. Poliklinik şartlarında anestezi uygulanmadan veya lokal anestezi ile yapılabileceği gibi genel anestezi altında çıkarıldığını bildiren çalışmalar bulunmaktadır [5,6]. Çıkarılma esnasında kullanılan aletler arasında da farklılıklar bulunmaktadır. Bayonet forseps, Hartmann forseps, Tilley forseps, Aligator forseps ve Fogarty balon katater kullanıldığı olgular bulunmaktadır [5-7]. Bizim olgumuzda Hartmann forsepsi yardımıyla anestezi uygulanmadan her iki mıknatıs kolayca çıkarılmıştır. İşlem sonrası takiplerinde komplikasyon saptanmamıştır.

Sonuç olarak, Burun içi yabancı cisimler özellikle magnetik özelliği olanlar ciddi komplikasyonlara neden olabileceği için süratle müdahale edilmesi ve gerekli tedavinin uygulanması gerekmektedir.

## Kaynaklar

1. Kalan A, Tariq M. Foreign bodies in the nasal cavities: a comprehensive review of the aetiology, diagnostic pointers, and therapeutic measures. *Postgrad Med J* 2000;76:484-7
2. Chan TC, et al. Nasal foreign body removal. *J Emerg Med* 2004;26:441-5
3. P.D. Karkos, et al. Magnetic nasal foreign bodies: a result of fashion mania, *Int. J. Pediatr. Otorhinolaryngol.* 67.12 (2003): 1343-1345
4. Lehman, David A., and Soham Roy. Septal perforation caused by nasal magnetic foreign bodies. *Ear, Nose and Throat Journal* 84.5 (2005): 266-268.
5. Starke, L. Easy removal of nasal magnets. *Pediatric emergency care*, 2005, 21.9: 598-599.
6. Ward VMM, Selvaduari D. A magnetic nasal attraction. *J Accid Emerg Med* 2000;17:53.
7. Lancaster J, Mathews J, Sherman IW. Magnetic nasal foreign bodies. *Injury* 2000;31:123.

## Sunum

Bu olgu sunumu 13, Türk Rinoloji Kongresi, 5. Ulusal Otoloji-Nörootoloji Kongresi ve 1. Ulusal Baş-Boyun Cerrahisi Kongresinde (4-7 Mayıs 2017, Antalya) poster bildiri olarak sunulmuştur.