

**İLETİM TİPİ İŞİTME KAYBI NEDENİ: DIŞ KULAK YOLU OSTEOMU**

Otoloji

Başvuru: 24.10.2017

Kabul: 16.05.2018

Yayın: 16.05.2018

**Mustafa Şahin<sup>1</sup>, İbrahim Hıra<sup>1</sup>, Murat Doğan<sup>2</sup>, İbrahim Özcan<sup>1</sup>, Cemil Mutlu<sup>2</sup>**<sup>1</sup> Kayseri ve Eğitim Araştırma Hastanesi<sup>2</sup> Sağlık Bilimleri Üniversitesi Kayseri Eğitim ve Araştırma Hastanesi**Özet****İLETİM TİPİ İŞİTME KAYBI NEDENİ: DIŞ KULAK YOLU OSTEOMU**

Osteomlar temporal kemikte nadir görülen, benign karakterli, sıklıkla asemptomatik olarak seyreden kemik kaynaklı kitlesel lezyonlardır. Tanıda fizik muayene ve odyometrik tetkiklere ilave olarak temporal BT kullanılabilir. Total cerrahi eksizyon tedavide yeterlidir. Ayırıcı tanıda özellikle ekzositozdan şüphelenilmekte olup diğer kemik tümörleri göz önünde bulundurulmalıdır. Çalışmamızda işitme azlığı şikayeti ile başvuran ve dış kulak yolu osteomu tanısıyla opere edilen 24 yaşında erkek hasta güncel literatür eşliğinde sunulmaktadır.

**Anahtar kelimeler:** işitme kaybı, osteoma, dış kulak yolu

**Abstract****OSTEOMA OF THE EXTERNAL AUDITORY CANAL CAUSING CONDUCTIVE HEARING LOSS**

Osteomas are benign, massively asymptomatic, massive bone lesions that are rarely seen in temporal bone. In addition to physical examination and audiometric examination, temporal CT can be used in diagnosis. Total surgical excision is sufficient for treatment. In differential diagnosis, especially exocytosis is suspected and other bone tumors should be considered. A 24-year-old male patient who presented with a hearing loss complaint and was diagnosed with outer ear osteoma was presented in the current literature.

**Keywords:** hearing loss, osteoma, outer ear canal

**Giriş**

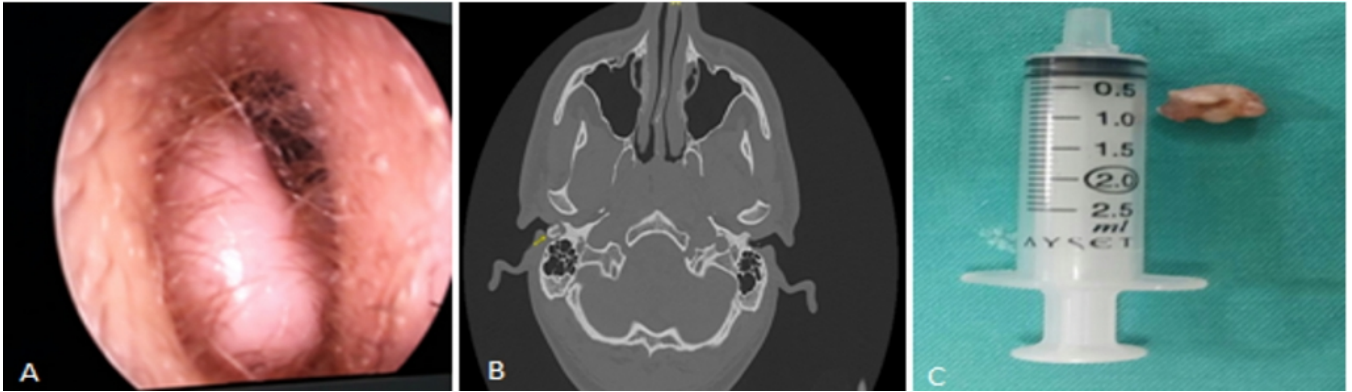
Dış kulak yolu osteomları oldukça nadir görülen, yavaş büyüyen, benign karakterli tümörlerdir. Genellikle tek taraflı ve asemptomatik olurlar [1]. Semptomatik olduklarında işitme kaybı, çınlama, dolgunluk ve kulak ağrısı yapabilirler. Tedavi yaklaşımına tümörün boyutu, yerleşim yeri, hastanın yaşı ve semptomların varlığına göre karar verilir. Semptomatik olgularda tedavi osteomun kaynaklandığı yerin turlanmasını da içeren total cerrahi eksizyondur.

**Olgu Sunumu**

24 yaşında erkek hasta yaklaşık 10 yıldır olan işitme azlığı şikayetiyle polikliniğimize başvurdu. Bilinen bir hastalığı olmayan hastanın yapılan muayenesinde sağ dış kulak yolunu tama yakın kapatan ve timpan membranını görünümünü engelleyen sert ağrısız kitle lezyonu izlendi. (Şekil 1A) Sol kulak muayenesi normal idi. Hastanın yapılan odyometrik incelemesinde (Şekil 2A) sağ kulakta hava yolu 40 dB ve kemik yolu 5 dB olan orta derece iletim tipi işitme kaybı mevcut idi. Yapılan 0.5 mm' lik temporal BT 'de aksiyel planda sağ dış kulak yolunda hiperdens görümlü yaklaşık 1.5\*1.5 cm büyüklüğünde kitlesel lezyon izlendi. (Şekil 1B)

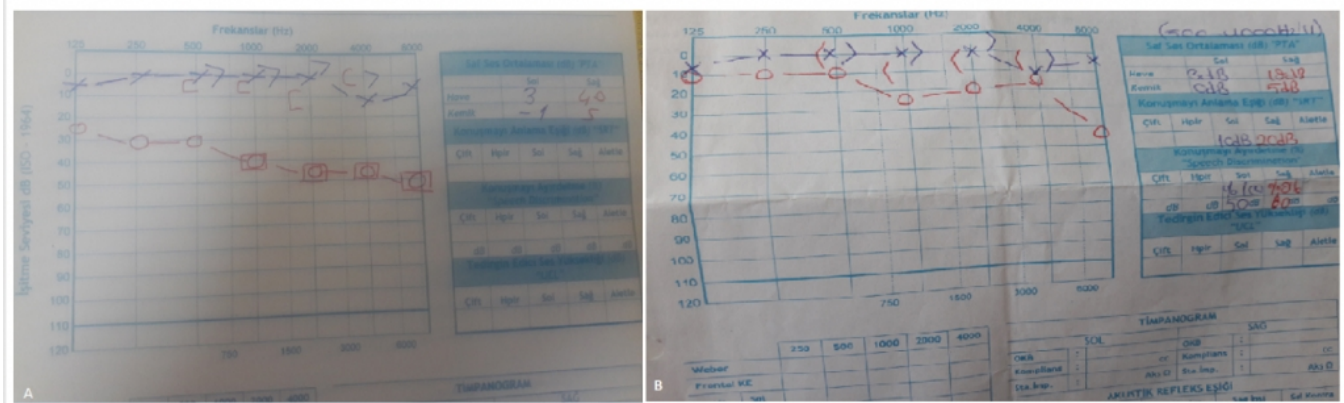
Anamnezinde özellik bulunmayan hastada dış kulak yolu osteomu düşünülerek operasyon planlandı. Operasyonda

endaural yaklaşımla kitlenin kemik kıkırdak bileşkesinin hemen medialinden kaynaklandığı ve inferior tabanlı olduğu görüldü. Kitle tek parça halinde 1.5\*1.5\*1 cm boyutunda eksize edildi. (Şekil 1C) Kaynaklandığı bölge turlanarak rezidü tümör dokusu kalmadığından emin olundu.



**Şekil 1** : Dış kulak yolunu % 80 kapatan kitlesel lezyon, B; Aksiyel kesit temporal BT'de dış kulak yolunu daraltan kitle (sarı ok ) C; cerrahi spesmenin görünümü

Patoloji sonucu osteom gelen hastanın postop 1. ayında yapılan kontrol saf ses odyometrisinde işitmenin normal sınırlara geldiği izlendi. (Figür 2B)



**Şekil 2** : A ;Preop odyometri , B; Postop odyometri

6 aylık kontrollerinde nüks izlenmedi.

## Tartışma

Osteomlar benign yavaş büyüyen kemik doku kaynaklı tümöral oluşumlar olup baş boyun bölgesinde sıklıkla paranasal sinüsler ve mandibulada görülür. Kesin insidansı bilinmemekle birlikte otolojik cerrahilerde görülme sıklığı % 0.05 olarak belirtilmektedir [2]. Etiyolojide kronik inflamasyon, radyasyon, irritasyon bazı hormonal bozukluklar suçlansa da kesin neden henüz ortaya konmuş değildir [3]. Otozomal dominant kalıtılan Gardner sendromunda baş-boyun bölgesinde multiple osteomlar bulunabilmektedir [4]. Sıklıkla asemptomatik olmasına karşın lezyonun yeri ve boyutuna göre semptomlar verebilmektedir. Bu semptomlar kulaktaki yerine göre işitme kaybı, tinnitus, vertigo ve kulak ağrısı olabilmektedir. İnsidental olarak yapılan otoskopik muayene veya

görüntülemelerde fark edilmektedir. Tanıda fizik muayene, saf ses odyometri, temporal BT görüntüleme ve histopatolojik yöntemler kullanılmaktadır.

Ayırıcı tanıda ekzositoz, fibröz displazi, paget hastalığı, osteoblastik metastazlar düşünülmelidir. Osteomlar kemik doku kaynaklı gerçek bir tümör iken eksositozun sıklıkla soğuk suya maruziyet, tekrarlayan otitis eksterna veya tekrarlayan travmalara maruziyet sonrası geliştiği düşünülmektedir. Ayrıca eksositoz sıklıkla bilateral ve kemik kırıldak bileşkesinin lateralinden kaynaklanırken, osteomlar timpanomastoid ya da timpanosquamöz sütürlerden kaynaklanmaktadır.

Asemptomatik hastalarda yakın takip önerilirken semptomatik hastalarda tedavi için cerrahi eksizyon yeterlidir [5]. Tam rezeksiyon sonrası rekürrens nadirdir.

## Kaynaklar

1. Ebelhar AJ, Gadre AK. Osteoma of the external auditory canal. *Ear Nose Throat J* 2012;91:96–100.
2. Sheehy, J. L. "Diffuse exostoses and osteomata of the external auditory canal: a report of 100 operations." *Otolaryngology--head and neck surgery: official journal of American Academy of Otolaryngology-Head and Neck Surgery* 90.3 Pt 1 (1981): 337-342.
3. Fisher, Edward W., and Terence C. McManus. "Surgery for external auditory canal exostoses and osteomata." *The Journal of Laryngology & Otology* 108.02 (1994): 106-110.
4. Bilkay, Ufuk, et al. "Benign osteoma with Gardner syndrome: review of the literature and report of a case." *Journal of Craniofacial Surgery* 15.3 (2004): 506-509.
5. Arslan, H. H., et al. "Treatment approaches to temporal bone osteomas." *Kulak burun bogaz ihtisas dergisi: KBB= Journal of ear, nose, and throat* 26.6 (2016): 342-347.