

NAZAL DORSUMDA ERÜPTİF VELLÜS KIL KİSTİ

Rinoloji

Başvuru: 09.01.2018

Kabul: 09.02.2018

Yayın: 09.02.2018

Yusuf Çağdaş Kumbul¹, Duygu Erdem², Sultan Şevik Eliçora², Aykut Erdem Dinç²¹ Süleyman Demirel Üniversitesi Tıp Fakültesi² Bülent Ecevit Üniversitesi Tıp Fakültesi

Özet

NAZAL DORSUMDA ERÜPTİF VELLÜS KIL KİSTİ Kulak Burun Boğaz (KBB) hastalıkları alanına giren orta hat kitlelerinin ayırıcı tanısında; çok sık rastlanmamasına rağmen unutulmaması gereken bir hastalık da erüptif vellüs kıl kistidir. Bu kistlerin tedavisi genellikle dermatologlar tarafından yapılır. Tercih edilen tedavi yöntemleri ise topikal laktik asit ve retinoik asit kullanımı, karbondioksit lazer vaporizasyonu, erbium:yttrium – alüminum – garnet (Er:YAG) lazerdir. Literatürde bildirilen bir diğer seçenek ise cerrahi insizyon ve drenajdır. Biz ise tek ve büyük kistlerin tedavisinde total cerrahi eksizyon yapılabileceğini belirttik.

Anahtar kelimeler: erüptif vellüs kıl kisti, orta hat kisti, nazal dorsum

Abstract

ERUPTIVE VELLUS HAIR CYST IN NASAL DORSUM

In the differential diagnosis of midline masses which is included in the area of otorhinolaryngologic diseases; eruptive vellus hair cysts a disease that should not be forgotten even though it is not seen very often. These cysts are usually cured by dermatologists. Preferred treatment methods are the use of topical lactic acid and retinoic acid, carbon dioxide laser vaporization, and erbium:yttrium – aluminum – garnet (Er:YAG) laser. Also, surgical incision and drainage is the other method reported in the literature. We emphasized that total surgical excision could be performed in the treatment of single and large cysts.

Keywords: eruptive vellus hair cyst, midline mass, nasal dorsum

Giriş

Erüptif vellüs hair kist (EVHK) terimi ilk kez 1977 yılında Esterly ve arkadaşları tarafından öne sürülmüştür [1]. Bu kistler düz ya da merkezi kabarık yüzeye sahip çok sayıda, küçük, ayrı ayrı papüller ile karakterize edilir [2]. En sık toraks ön duvarı, karın ve aksillada görülürken; bu sıklığı baş ve boyun, ekstremitelerin ön fleksör yüzleri, kalça ve inguinal bölgedeki kıvrımlar izler [1]. Tanı genellikle klinik incelemeyle ve punch biyopsi alınıp bunun histopatolojik incelemesinde çok sayıda vellöz saç millerini içeren keratinöz materyalle ince konsantrik duvarın gösterilmesiyle doğrulanır [3].

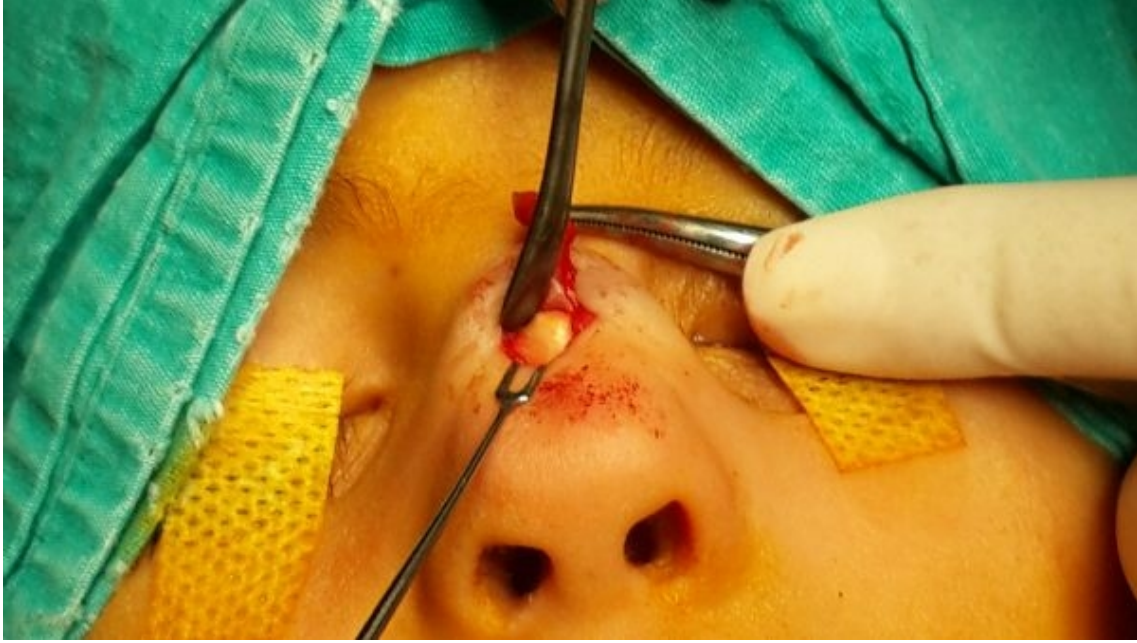Biz nazal dorsumda bulunan bir EVHK vakası sunacağız. Daha önce literatürde nazal dorsumda tek bir odak halinde yerleşen EVHK vakası raporlanmamıştır.

Olgu Sunumu

6 yaşında erkek hasta kliniğimize doğumdan beri var olan burun sırtındaki şişlik şikâyetiyle başvurdu. Aileden şişliğin ara sıra büyüyüp küçüldüğü ayrıca hastaya 2 yaşında da operasyon planlandığı fakat görüntüleme yapılamadığı için hastanın opere olamadığı öğrenildi. Hastanın özgeçmişinde ve soygeçmişinde özellik yoktu. Yapılan fizik muayenesinde nazal dorsumda orta-sol taraflı yaklaşık 1-1.5 cm civarında cilt altında yerleşimli

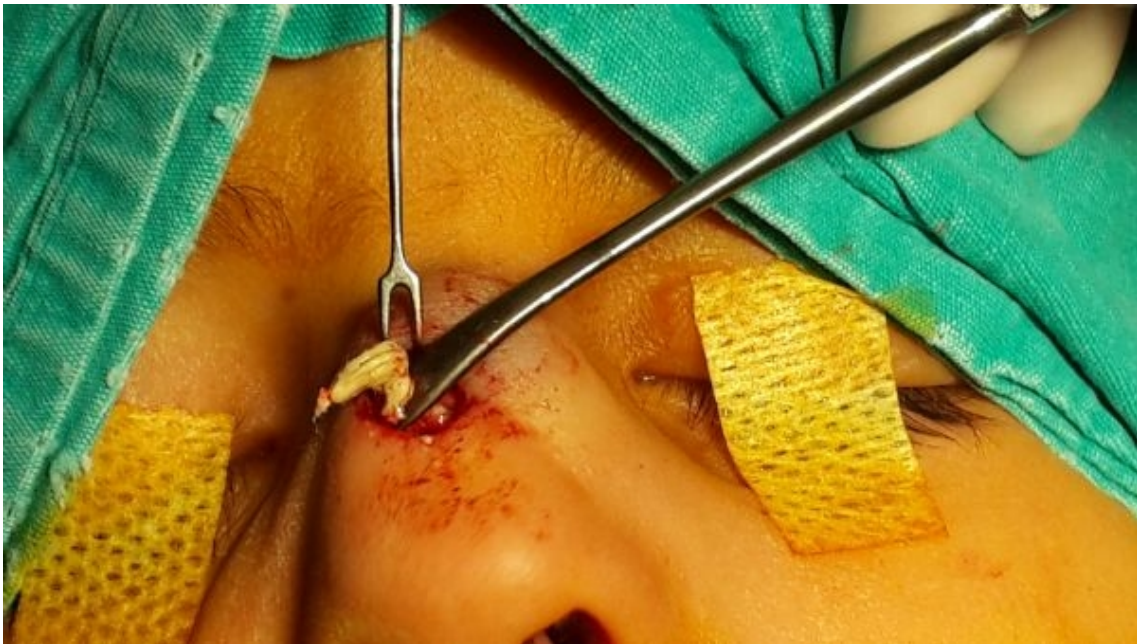lezyon izlendi. Anterior rinoskopide nazal septum orta hatta, nazal mukoza doğal görünümdeydi. Hastadan dermoid kist ön tanısı ile yüzeysel doku ultrasonu (USG) ve bilgisayarlı tomografi (BT) istendi. USG “Nazal dorsumda 8x5 mm boyutunda avaskülerhipoekoik lezyon” şeklinde raporlandı. BT’de cilt altında yerleşmiş nazal kemikte destrüsyon yapmayan kist görüldü, kist traktının kafa içine herhangi bir uzanımı yoktu.

Hastaya dermoid kist ön tanısı ile genel anestezi altında operasyon planlandı. Nazal dorsuma cilt pililerine paralel horizontal insizyon yapıldı, cilt altındaki kistik oluşumun üzerine düşüldü.



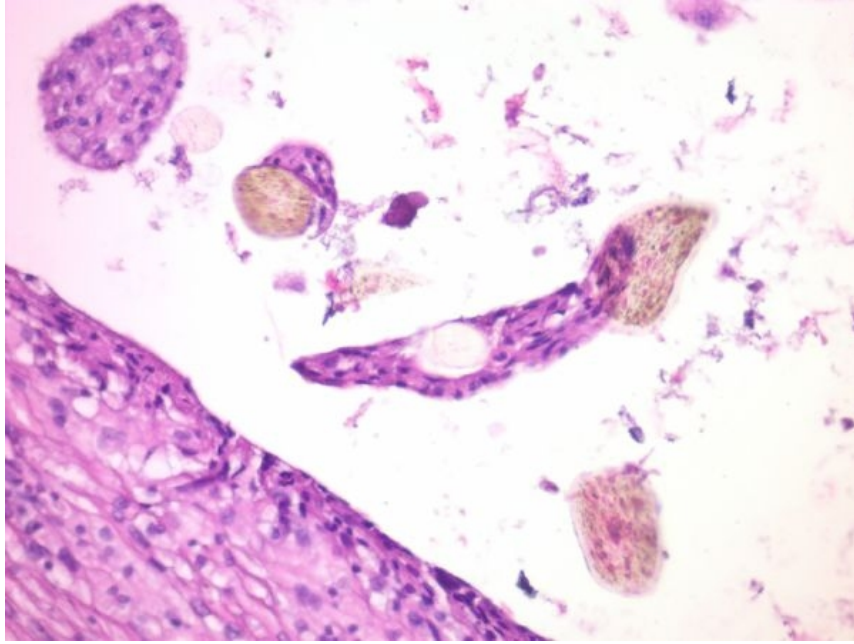
Şekil 1 : Kistin intraoperatif görünümü

Kist cidarları çevre dokulardan disseke edilerek eksize edildi. Kist duvarı açıldığında içerisinde yoğun kıl birikimi olduğu görüldü.



Şekil 2 : Kist cidari içerisindeki yoğun kıl birikimi

Eksizyon sonrası intraoperatif muayenede kistin nazal kemiği minimal destrükte ettiği de görüldü. Hastanın postoperatif patoloji sonucu “Erüptif vellüs hair kist” olarak raporlandı. Histopatolojik incelemede basıklaşmış çok katlı yassı epitelle döşeli kist duvarı ve kist lümeni içerisinde serbest kıl şaftları izlendi.



Şekil 3 : Basıklaşmış çok katlı yassiepitelle döşeli kist duvarı ve kist lümeni içerisinde serbest kıl şaftları(H&E, x200)

Postoperatif takiplerinde sorun yaşanmadı.

Tartışma

EVHK'ler değişik deri renkli, hiperpigmente, eritematöz, ya da sarı-gri renkli, çok sayıda, 1-4 mm çapında asemptomatik papüllerdir [2,4]. Bu kistler saç folikülünün infundibuler kısmının anormal gelişiminden kaynaklanan nadir görülen benign lezyonlardır. Vakaların çoğu çocuklarda ve genç erişkinlerde bildirilmiştir [5]. Erkekler ve kadınlar eşit olarak etkilenir ve hastalık hiçbir ırkta daha fazla olma eğiliminde değildir [6]. Ayırıcı tanıda akne vulgaris, akne benzeri döküntüler, deri kollumlar kistleri, dermoid kist, folikülit, keratozispilaris, milia, perfore folikülit, pilomatriksoma ve steatosistoma multipleks bulunmaktadır [6]. Bu kistlerin tedavisinde topikal laktik asit ve retinoik asit kullanımı, karbondioksit lazer vaporizasyonu ve erbium:yttrium – alüminum – garnet (Er:YAG) lazerin etkili olduğu gösterilmiştir [7,8,9,10]. Literatürde bildirilen bir diğer seçenek ise cerrahi insizyon ve drenajdır [11]. Kistin total cerrahi eksizyonu daha önce bildirilmemiştir.

EVHK'ler özellikle toraks ön duvarı, karın bölgesi, aksillada görülürken yüz bölgesinde nadir olarak görülmektedir. EVHK'nin yüz varyantı ilk kez Kumakiri ve ark. tarafından rapor edilmiştir [12]. Yüz bölgesinde görülen vellüs kistler genellikle alın ve şakak bölgesinde yerleşen multipl lezyonlar şeklinde prezente olur [11].

EVHK'ler klinikte genellikle milimetrik multipl kistler şeklinde prezente olurlar. Bizim vakamız ise cilt altında bir adet yaklaşık 1 cm çapında kist içermesiyle diğer EVHK'lerden farklı bir özellik göstermiştir. Bunun sonucu olarak da yüz bölgesinde belirgin kozmetik deformiteye sebep olmuştur. Hastanın çocukluk çağında olduğu düşünülürse bu tür kozmetik sorunlara yol açan lezyonların ivedilikle tedavi edilmesi kanaatindeyiz. Dikkat edilmesi gereken bir diğer nokta ise BT'de nazal kemikte destrüksiyona yol açmadığı görülen bu kistin intraoperatif muayenesinde

nazal kemikte destrüksiyon izlenmiş olmasıdır. Bu durum da kistin tedavisinin gecikmemesi gerektiğini göstermektedir.

Günlük kulak burun boğaz pratiğinde nazal dorsumda görülen kistik lezyonlarda akla ilk olarak dermoid kist gelmektedir. Biz de hastamızda preoperatif muayene ve görüntüleme yöntemleri ile dermoid kist ön tanısı ile operasyon kararı vermiştik. Vakamız nazal dorsumda prezente olan bir EVHK olmasının yanı sıra bu hastalığın nazal orta hat kitlelerinin ayırıcı tanısında akılda tutulması gerektiğini göstermesi açısından da literatüre katkıda bulunmaktadır.

Kaynaklar

1. Esterly NB, Fretzin DF, Pinkus H. Eruptive vellus hair cysts. *Arch Dermatol* 1977;113: 500–503.
2. Reep MD, Robson KJ. Eruptive vellus hair cysts presenting as multiple periorbital papules in a 13-year-old boy. *Pediatr Dermatol* 2002; 19: 26–27.
3. D' Aubermont, PC, Honig PJ, Wood MG. Eruptive vellus hair cysts: a benign condition. *J Pediatr* 1982; 101: 727-730.
4. Hong SD, Frieden IJ. Diagnosing eruptive vellus hair cyst. *Pediatr Dermatol* 2001;18:258–259.
5. Kaya TI, Tararoglu U, Ikizoglu G. Eruptive vellus hair cysts: an effective extraction technique for treatment and diagnosis. *J Eur Acad Dermatol Venereol* 2006;20:264 – 268.
6. Bovenmyer DA. Eruptive vellus hair cysts. *Arch Dermatol* 1979; 115: 338–339.
7. Held JL, Andrew JE, Toback AC. Eruptive vellus hair cysts. *Cutis* 1987; 40: 259–260.
8. Fisher DA. Retinoic acid in the treatment of eruptive vellus hair cysts. *J Am Acad Dermatol* 1981; 5: 221–222.
9. Huerter CJ, Wheeland RG. Multiple eruptive vellus hair cysts treated with carbon dioxide laser vaporization. *J Dermatol Surg Oncol* 1987; 13: 260–263.
10. Kageyama N, Tope WD. Treatment of multiple eruptive hair cysts with erbium:YAG laser. *Dermatol Surg* 1999; 25: 819–822.
11. Daniele Torchia, Janelle Vega, Lawrence A. Schachner. Eruptive Vellus Hair Cysts A Systematic Review. *Am J Clin Dermatol* 2012; 13(1) 19-28
12. Kumakiri M, et al Eruptive vellus hair cysts – a facial variant. *J Am Acad Dermatol* 1982; 7: 461–467.

Sunum

Bu olgu sunumu daha önce 37. Türk Ulusal kbb-bbc kongresinde (28 Ekim-1 Kasım 2015/Antalya) e-poster olarak sunulmuştur.