

TEMPORAL KEMİK FRAKTÜRÜNÜN NEDEN OLDUĞU ÇOKLU KRANİYAL SİNİR HASARI

Otoloji

Başvuru: 13.02.2018

Kabul: 24.07.2018

Yayın: 24.07.2018

Hüseyin Dere¹, Şeyda Akbal¹, Zekiye Orhan¹, Mehmet Ali Çetin¹¹ Ankara Numune Eğitim ve Araştırma Hastanesi

Özet

TEMPORAL KEMİK FRAKTÜRÜNÜN NEDEN OLDUĞU ÇOKLU KRANİYAL SİNİR HASARI

Temporal kemik fraktürleri tek veya çoklu kranial sinir hasarına neden olabilir. Alt kranial sinir hasarı temporal kemik fraktürlerinin oldukça nadir bir komplikasyonudur. Kırk iki yaşında erkek hasta yüksekten düşme sonrası tarafımıza konsülte edildi. İlk fizik muayenesinde sol hemotimpanum saptanan hastanın, bilinci kapalı olması nedeniyle kranial sinir muayeneleri yapılamadı. Hastanın sonraki muayenesinde 10. kranial sinir hasarını da içeren, çoklu kranial sinir hasarı saptandı. Hastanın travma sonrası 6. ayında 10. kranial sinir paralizisinin devam ettiği gözlemlendi. Temporal kemik fraktürlerinin nadir de olsa alt kranial sinir hasarına neden olabileceğinin akılda tutulması önemlidir.

Anahtar kelimeler: Temporal kemik, travma, vagus sinir paralizisi

Abstract

MULTIPLE CRANIAL NERVE INJURY DUE TO TEMPORAL BONE FRACTURE

Temporal bone fractures can cause single or multiple cranial nerve injury. Lower cranial nerve injury is a very rare complication of temporal bone fractures. A 42-year-old male patient was hospitalized after a high fall. At the first physical examination, the left hemothympanum was detected. The cranial nerve examination could not be performed because of the impairment of the consciousness. Multiple cranial nerve injury, including the 10th cranial nerve, was detected on the next examination of the patient. It was observed that the 10th cranial nerve paralysis continued at 6 months after the trauma. It is important to keep in mind that temporal bone fractures may rarely cause lower cranial nerve injury.

Keywords: Temporal bone, trauma, vagus nerve paralysis

Giriş

Vücuttaki en sağlam kemiklerden birisi olması sebebiyle ancak çok şiddetli kafa travmaları sonucunda temporal kemik fraktürü oluşur. Travma sırasında kırığın tipi ve lokalizasyonuna bağlı olarak periferik fasial parali, sensörinöral veya iletim tipi işitme kayıpları, vertigo, otoraji, timpan membran perforasyonları olabilir. Bununla birlikte travmanın direkt ya da dolaylı etkileri nedeniyle kranial sinir hasarları gözlenebilir. Kranial sinir hasarı kalıcı olabildiği gibi, enflamasyon ve ödeme bağlı olarak geçici de olabilir ve bir ya da daha fazla kranial siniri içerebilir. Bu olgu sunumunda yüksekten düşme sonrasında temporal kemik fraktürlerinde nadiren görülen, 10. kranial sinir hasarını da içeren çoklu kranial sinir hasarına sahip hasta literatür eşliğinde sunulmuştur.

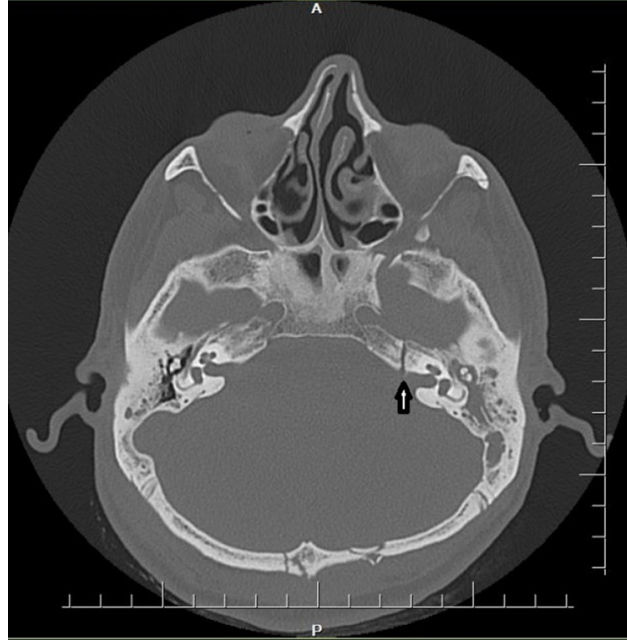
Olgu Sunumu

Kırk iki yaşında erkek hasta yüksekten düşme sonrası tarafımıza konsülte edildi. Hastanın muayenesinde genel durumu kötü, Glaskow koma skalası 11 idi. Hastanın ilk muayenesinde sol yüz yarımında yaygın abrazyon ve sol göz kapağında periorbital ödem ve ekimoz mevcuttu. Sol kulakta hemotimpanum mevcuttu. Otore tespit edilmedi. Hastanın bilincinin kapalı olması nedeni ile kranial sinir muayeneleri yapılamadı.

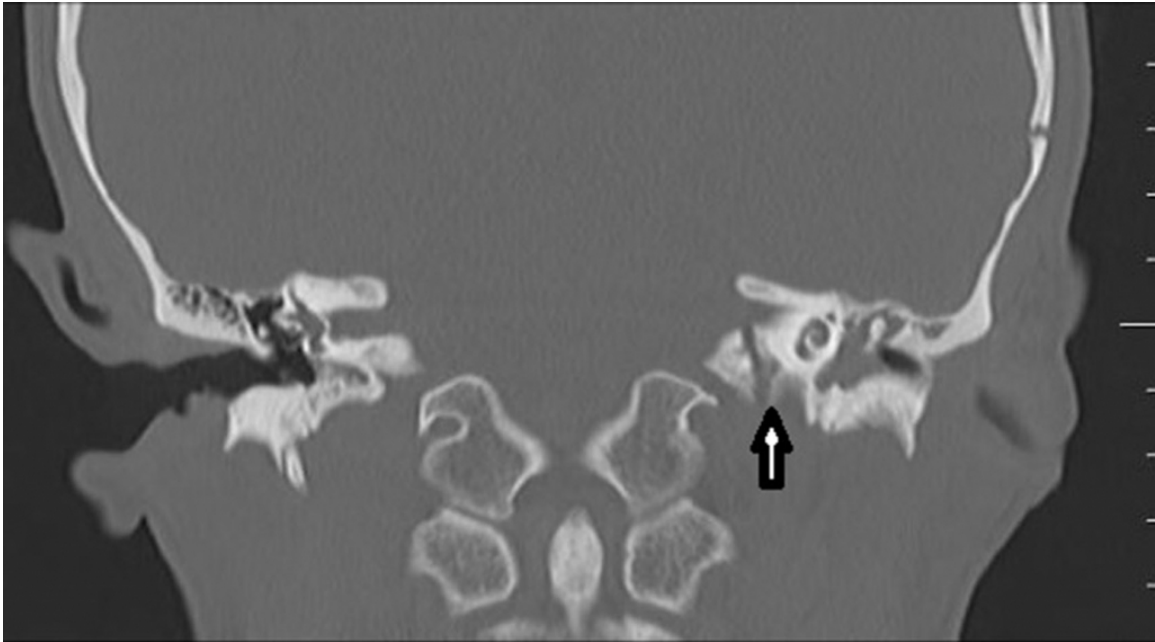
Sorumlu Yazar: Şeyda Akbal, Ankara Numune Eğitim ve Araştırma Hastanesi Ankara numune eğitim ve araştırma hastanesi Talatpaşa bulvarı / Altındağ
seydaakbal@hotmail.com

Dere H ve ark . Temporal kemik fraktürünün neden olduğu çoklu kranial sinir hasari. ENTcase. 2018;4(3):76-80

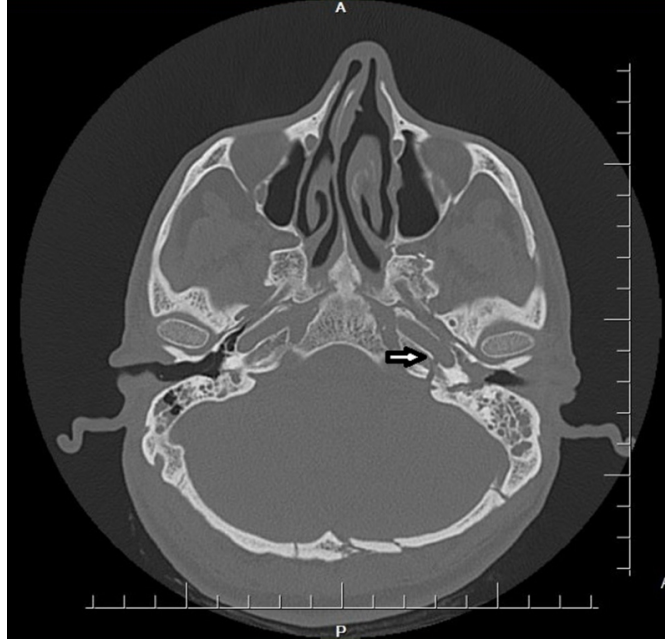
Bilgisayarlı Tomografi (BT) tetkikinde sol temporal kemik petröz partta, sfenoid cisminde uzanan, karotid kanal anterior ve posterior duvarlarını içine alan transvers fraktür hattı ve sol mastoid partta , orta kulak kavitesine ve skuamöz partta uzanan lineer fraktür hattı izlendi. (Şekil 1,2,3,4). Anjiyografide karotis arter hasarlanmasına ait bulguya rastlanmadı.



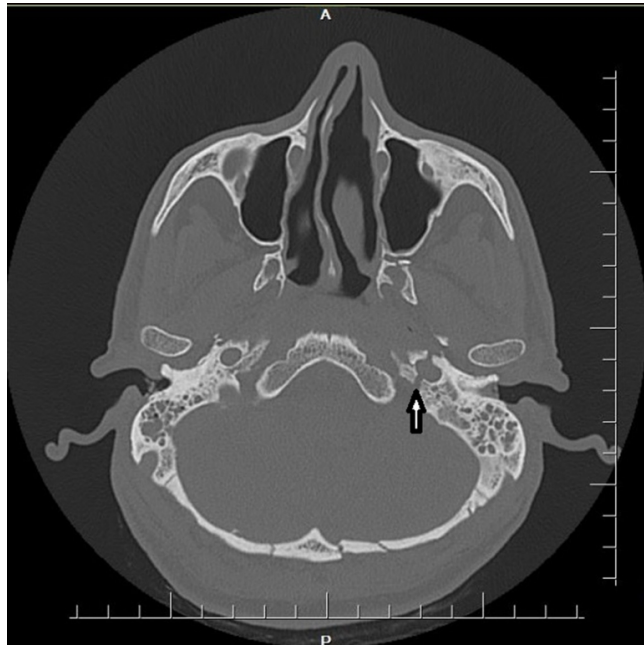Şekil 1 : Aksiyel plan temporal BT görüntüsü: Transvers fraktür hattı



Şekil 2 : Koronal plan temporal BT görüntüsü: Transvers fraktür hattı



Şekil 3 : Koronal plan temporal BT görüntüsü: Petröz karotid kanal horizontal segmentinde fraktür



Şekil 4 : Aksiyel plan BT görüntüsü: Petröz karotid kanal vertikal segmentinde fraktür

Hasta travma sonrası ikinci haftada yatağında değerlendirildi. Otoskopik muayenesinde sol kulakta hemotimpaniumun devam ettiği görüldü. Hastanın kranial sinir muayenesinde sol tarafta House Brackmann (HB) evre 4 fasial paralizi saptandı. Disfoni ve aspirasyon şikayetleri olan hastanın fleksibl endoskopik bakışında sol vokal kord paramedian pozisyonda gözlemlendi, sağ vokal kord hareketleri doğaldı. Hastanın yutma değerlendirilmesinde aspirasyon ve penetrasyon saptanması üzerine hasta yutma rehabilitasyonuna alındı. Hastanın odyolojik tetkikinde sol kulakta çok ileri derecede sensörinöral tipte işitme kaybı saptandı. Takip eden muayenelerinde fasiyal sinir paralizisinde gerileme gözlemlendi. Yutma değerlendirilmesinde kıvam arttırıcılar ile aspirasyon ve penetrasyonun büyük oranda gerilediği saptandı. Hastanın travma sonrası 6. ay muayenesinde, fasiyal sinir fonksiyonları iki taraflı doğal saptandı. Endoskopik bakıda sol vokal kord paralizisinin devam ettiği

gözlendi.

Tartışma

Baş boyun bölgesine yönelik geçirilen travmalar maksillofasiyal veya temporal kemikleri kapsayabilir ve meydana gelen komplikasyonlar epistaksisten, hayatı tehdit edici pnömosefalusa kadar geniş bir spektrumda gözlenebilir [1]. Meydana gelen temporal fraktür tipi ortaya çıkan bulgular için belirleyici olur. Transvers tip fraktürlerde kulak zarı genellikle sağlam olduğu için, kulak içine olan kanama sağlam kulak zarı arkasında birikip hemotimpanum şeklinde bulgu verir. Olgumuzda da transvers tip fraktür gözlendi ve otoskopide sol kulakta hemotimpanum saptandı.

Fasiyal sinir disfonksiyonu temporal kemik fraktürlerinin %50'sinde görülür ve genellikle gecikmiş tam olmayan paralizi şeklinde ve geçicidir [2]. Transvers fraktürlerin yaklaşık %40-50'sinde fasiyal paralizi görülür ve longitudinal fraktürlere göre daha yüksek olasılıkla fasiyal sinir hasarına neden olurlar [3]. Olgumuzda ilk muayenede bilinç kapalı olması nedeniyle fasiyal sinir fonksiyonları değerlendirilemedi. BT tetkikinde fasiyal kanalı kapsayan fraktür gözlenmedi. Hastanın travma sonrası 2. hafta değerlendirilmesinde HB evre 4 fasiyal paralizi saptandı ve steroid tedavisi ile takip eden muayenelerde gerileme saptandı. Travma sonrası 6. ayda fasiyal sinir fonksiyonları doğal saptandı.

Temporal kemik fraktürlerinde meydana gelen işitme kaybı iletim veya sensörinöral tipte olabilir. Transvers tip fraktürlerde daha yüksek olasılıkla otik kapsül kapsül hasarlanması olacağından sensörinöral işitme kaybı, longitudinal fraktürlere göre daha yüksek oranda görülür. Meydana gelen işitme kaybı kohleanın direkt hasarına bağlı olarak meydana gelebileceği gibi, membran hasarı veya kohleanın mikrofraktürlerine bağlı olarak da meydana gelebilir [4,5]. Membran hasarı veya kohlea mikrofraktürleri radyolojik olarak bulgu vermez. Olgumuzun radyolojik değerlendirmesinde sol kulakta çok ileri derecede işitme kaybı saptandı, temporal kemik tomografisinde kohlea hasarlanmasına ait bulgu saptanmadı.

Kafa tabanı fraktürlerine bağlı olarak meydana gelen karotid kanal hasarı, kemik kanalın farklı segmentlerini içerebilir. Karotis kanalın petröz segmentindeki fraktür nispeten yüksek karotis arter hasarlanması ile ilişkilidir [6]. York ve arkadaşları künt kafa travmasına sahip 43 hastanın tomografi ve anjiyografilerini inceledikleri çalışmalarında karotis arter hasarı sıklığını karotid kanal fraktürüne sahip hastalarda %35 oranında bulurken, olmayan hastalarda %15 oranında bulmuşlardır [7]. Olgumuzda petröz karotid kanalın hem vertikal, hem de horizontal segmentini kapsayan fraktür saptandı. Anjiyografide karotis arter hasarlanmasını düşündürecek bulguya rastlanmadı.

Kafa tabanı fraktürlerine bağlı alt kraniyal sinir hasarı nadirdir. Huang ve arkadaşları 2008 yılında kafa travmasına bağlı olarak meydana gelen, tek taraflı vokal kord paralizisi şeklinde klinik bulgu veren ilk izole tek taraflı vagus sinir paralizisini yayınladıkları bildirmişler ve hastanın tomografisinde juguler foramende fraktür saptadıklarını bildirmişlerdir [8]. Olgumuzun fizik muayenesinde sol vokal kord paralizisi saptandı. Tomografik incelemede petröz karotid kanal vertikal segmenti posterior duvarındaki fraktürün, juguler foramenin pars nervosa kısmı ile komşuluk göstermesi, vagus sinirinin bu seviyede hasarlanma olasılığını düşündürdü.

Temporal kemik fraktürlerinin, kafa tabanı fraktürlerinin bir parçası olabileceğinin akılda tutulması ve kulak burun boğaz hekimlerinin, temporal kemik fraktürlerinin nadirde olsa büyük arter hasarlanma riskine ve alt kraniyal sinir hasarına neden olabileceğini gözönünde bulundurması önemlidir.

Kaynaklar

1. Karakurt SE, Çetin MA, İkinciogulları A, Dere H. Occurrence of pneumocephalus after nasal fracture. *ENTcase* 2017;3:49-53.
2. Ghorayeb BY, Yeakley JW, Hall JW 3rd, Jones BE. Unusual complications of temporal bone fractures. *Arch Otolaryngol Head Neck Surg.* 1987;113:749-53.
3. Liu Y, et al. Surgical management of facial paralysis resulting from temporal bone fractures. *Acta otolaryngologica* 2014;134:656-660.
4. Saraiya PV, Aygun N. Temporal bone fractures. *Emerg Radiol.* 2009;16:255-265.
5. Honeybrook A, Patki A, Chapurin N, Woodard C. Hearing and Mortality Outcomes following Temporal Bone Fractures. *Craniomaxillofac Trauma Reconstr.* 2017;10:281-285.
6. Resnick DK, Subach BR, Marion DW. The significance of carotid canal involvement in basilar cranial fracture. *Neurosurgery* 1997;40:1177-81.
7. York G, Barboriak D, Petrella J, DeLong D, Provenzale JM. Association of internal carotid artery injury with carotid canal fractures in patients with head trauma. *AJR Am J Roentgenol.* 2005;184:1672-8.
8. Huang HH, Fang TJ, Li HY, Chin SC. Vagus nerve paralysis due to skull base fracture. *Auris Nasus Larynx* 2008;35:153-5.

Sunum

39. Türk Ulusal Kulak Burun Boğaz ve Baş Boyun Cerrahi Kongresinde poster bildirisi olarak sunulmuştur. 8-12 Kasım 2017, Antalya