

ŞANSLI VE FARKLI BİR PENETRAN BOYUN YARALANMASI OLGUSU

Baş Boyun Cerrahisi

Başvuru: 19.12.2018

Kabul: 22.03.2019

Yayın: 25.03.2019

Esra Kavaz^{1ID}, Ayşe Çeçen^{2ID}, Berkan Düzgün^{1ID}¹ Ondokuz Mayıs Üniversitesi Tıp Fakültesi² Samsun Eğitim ve Araştırma Hastanesi**Özet****ŞANSLI VE FARKLI BİR PENETRAN BOYUN YARALANMASI OLGUSU**

Penetran boyun yaralanmaları pediatrik yaş gurubunda nadirdir. Yaralanmaya sebep olan objeler sıklıkla kurşun ve kesici aletler olmakla birlikte, sıradışı yabancı cisimlere de rastlanmaktadır. Bu yaralanmaların bir kısmı basit tıbbi müdahale gerektirirken, bir kısmı hayatı tehdit eden boyuta ulaşabilmektedir. Bu çalışmada, boyun ve göğüs bölgesinde ateşli silah yaralanması nedeniyle acil servise getirilen onbeş yaşındaki erkek hasta sunulmuştur. Hastanın muayenesinde, sağ submandibuler alanda penetran cisme ait giriş deliği, göğüste bir kısmı cilt altında olan metal yabancı cisim ve larengal muayenesinde epiglotun superiorunda dil köküne gömülmüş hava pasajına uzanan metal yabancı cisim mevcuttu. Vakanın, aile ve ilk yardım ekipleri tarafından kurşun yaralanması olarak bildirilmiş olmasına karşın, göğüs ve hava pasajında ki yabancı cismin kurşun değil, silahın namlusuna ait olduğu düşünülen iç metal parçalar olduğu kanaatine varıldı. Vital bulguların stabil ve vasküler yapıların sağlam olması nedeniyle hava yolundaki yabancı cisim rijid endoskopik yolla çıkarıldı. Ateşli silah yaralanmalarında penetrasyon derinliği ve doku hasarı esas olarak patlayıcı hıza bağlıdır. Sunmuş olduğumuz olguda, olayın yaşanış şekli nedeniyle ilk akla gelen kurşun yaralanması olmakla birlikte silaha ait bir parçanın kurşuna göre daha yavaş ve az hasar vererek ilerlemesi olguyu şanslı; penetran objenin karakteri nedeniyle de farklı kılmaktadır.

Anahtar kelimeler: ateşli silah, boyun yaralanması, penetran travma

Abstract**A LUCKY AND EXTRAORDINARY CASE OF PENETRATING INJURY OF NECK**

Penetrating neck injuries are rare in the pediatric age group. Objects that cause injury are often lead and cutting tools, but unusual foreign bodies are also encountered. While some of these injuries require simple medical intervention, some of them may be life-threatening. In this study, a fifteen-year-old male patient who was brought to the emergency department with a gunshot wound to the neck and chest was presented. On the patient's examination, the entrance hole of the penetrating body in the right submandibular area, the metal foreign body under the skin in the chest, and the laryngeal examination revealed a metal foreign body extending from the epiglottis to the air passage embedded in the tongue root. Although the case was reported as a lead injury by family and first aid teams, it was concluded that the foreign body in the chest and air passage was not the lead, but the internal metal parts that were thought to belong to the barrel of the weapon. Because the vital signs were stable and the vascular structures were intact, the foreign body in the airway was removed by rigid endoscopy. In gunshot wounds, the depth of penetration and tissue damage are mainly due to explosive alignment. According to the way the incident occurred in our case, as well as the first thing that comes to mind is the bullet injury, the fact that the piece belonging to the weapon progresses more slowly and with less damage than the lead make the case lucky and different because of the character of the penetrating object.

Keywords: gunshot, neck injury, penetrating trauma

Giriş

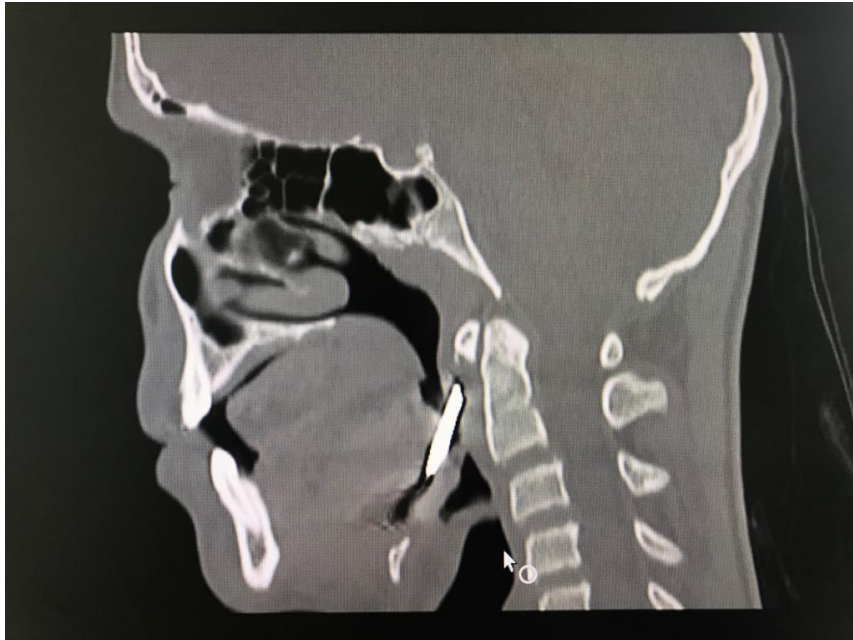
Sorumlu Yazar: Esra Kavaz, Ondokuz Mayıs Üniversitesi Tıp Fakültesi Ondokuz Mayıs Üniversitesi Tıp Fakültesi, Kulak Burun Boğaz Anabilim Dalı
esra.kavaz@omu.edu.tr

Çeçen A, Kavaz E, Düzgün B. Şanslı ve farklı bir penetran boyun yaralanması olgusu. ENTcase. 2019;5(1):16-21

Penetran boyun yaralanmaları özellikle pediatrik yaş gurubunda nadirdir. Yaralanmaya sebep olan objeler sıklıkla kurşun ve kesici aletler olmakla birlikte sıradışı yabancı cisimlere de rastlanılmaktadır[1,2]. Bu yaralanmalar askeri ve sivil ortamlarda; suicidal, kriminal veya kazara meydana gelmektedir [3]. Baş-boyun bölgesi yaralanmaları tüm ateşli silah yaralanmalarının yaklaşık %30'unu oluşturmaktadır. Boynun trakea, özofagus, büyük vasküler yapılar, spinal kord, kranial sinirler, frenik sinir ve brakiyal pleksus gibi hayati ve fonksiyonel öneme sahip yapıları barındırması açısından, ateşli silah yaralanmaları özellikle boyunda yüksek mortalite ve morbiditeye yol açmaktadır [3,4]. Hastalar ölümcül olabilecek bazı yaralanmaları, bazen şans eseri önemsiz sayılabilecek hasarlarla atlatabilmektedir. Bu çalışmada kazara ateşlenen bir silahtan yüksek hızla kopan iç metal parçaların neden olduğu şanslı ve farklı bir penetran boyun yaralanması olgusu sunulmuştur.

Olgu Sunumu

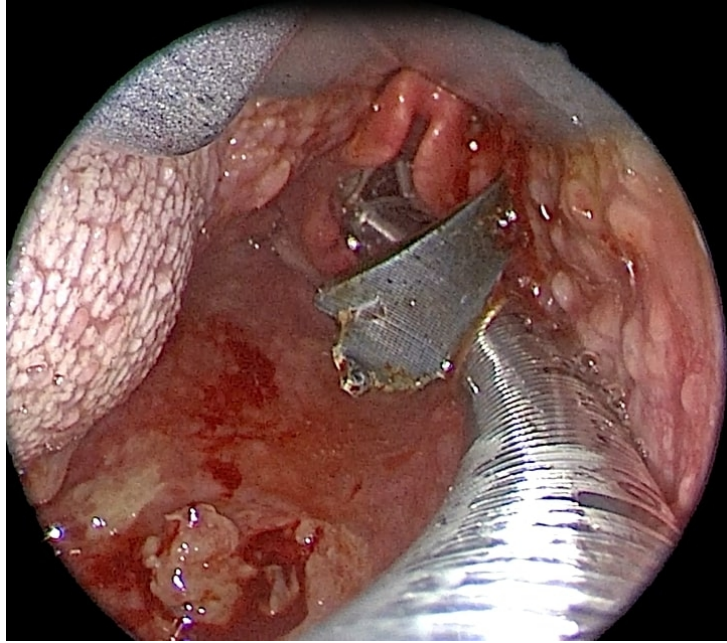
15 yaşındaki erkek hasta ateşli silah yaralanması nedeniyle acil serviste değerlendirildi. Hastanın yapılan muayenesinde sağ submandibuler alanda 1x1 cm lik yabancı cisim girişi deliği, ayrıca göğüs sağda 5. Kosta hizasında bir kısmı dışarıda olan ciltaltı dokuda 3-4 cm lik metalik yabancı cisim mevcuttu. Boyunda ve göğüste hematoma, ampizem veya aktif kanama yoktu, dil hareketleri normaldi. Hastanın bilinci açık, nabız ve solunumu normal ve hemodinamisi stabil olması nedeniyle öncelikle tanısal tetkiklerin yapılması planlandı. Fleksible endoskopik larengeal muayenesinde her iki vokal kord hareketli idi, epiglotun superiorunda dil köküne gömülmüş hava pasajına uzanan metalik yabancı cisim mevcuttu. Vakanın, aile ve ilk yardım ekipleri tarafından kurşun yaralanması olarak bildirilmiş olmasına karşın, göğüs ve hava pasajında ki yabancı cisim kurşun ile uyumlu değildi. Aile ve güvenlik güçleri ile yeniden görüşüldüğünde, silah namlusuna ait olduğu düşünülen bir parçanın ateşleme sırasında muhtemelen hızla koparak yaralanmaya sebep olduğu kanaatine varıldı. Vasküler yapıları değerlendirmek için uygulanan Bilgisayarlı Tomografi-Anjiyografi (BTA) görüntülemesinde; sağ submandibuler alanda hyoid kemik superiorundan başlayıp, yukarı doğru oblik seyirle uvula posteriorunda orofarenks arka duvarına kadar devam eden yaklaşık 43 mm uzunluğunda 7 mm kalınlığında metalik yabancı cisim mevcuttu (Resim 1).



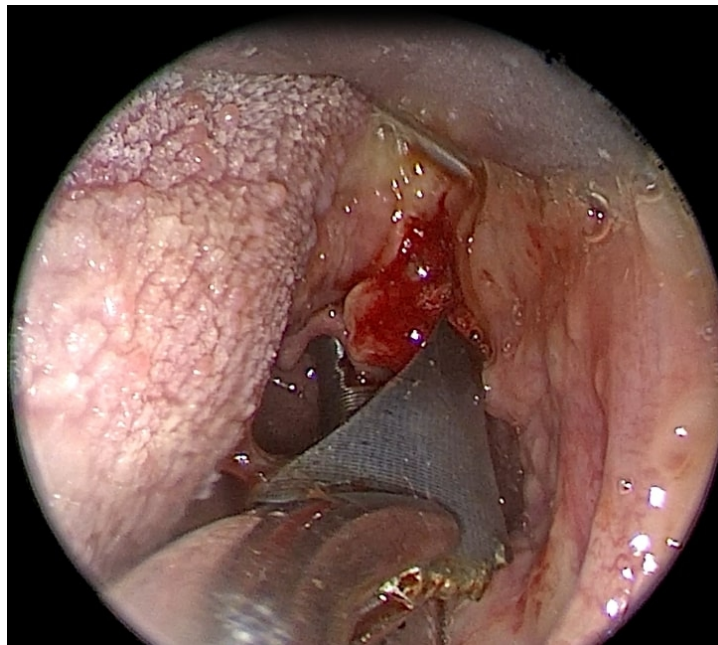
Şekil 1 : Resim 1: BT de, hyoid superiorundan orofarenks posterioruna uzanan yabancı cisim ve trasesi

Bilateral juguler venler ve tüm arteriyel yapılar doğal görünümdeydi.

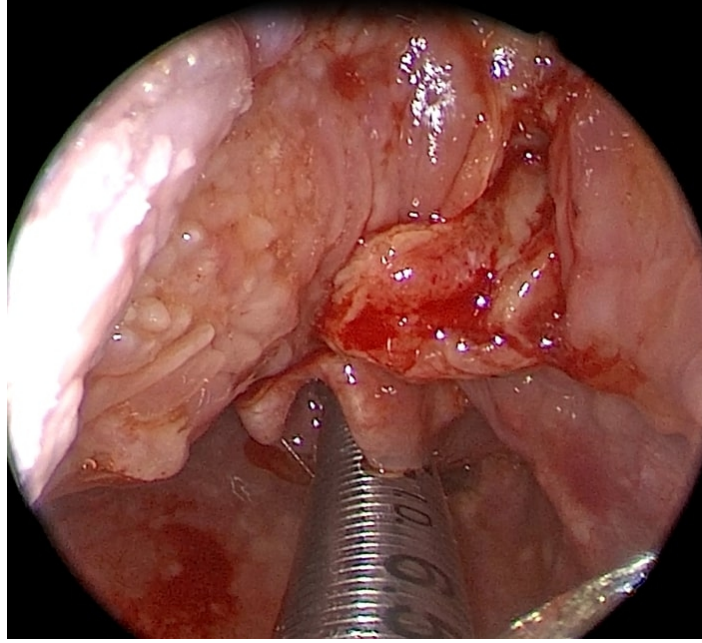
Hastada vasküler yaralanma ve nörolojik defisit olmaması nedeniyle boyun eksplorasyonu yerine endoskopik yolla yabancı cismin çıkarılması planlandı. Hava yolu güvenliği açısından hasta entübe edildi ve laringoskop ve rijid endoskop yardımı ile yapılan muayenede, epiglott tipinin hemen superiorunda, sağda dil kökünden girerek hava yolunu oblik olarak geçip orofarenks posterior duvarına uzanan ve masere eden yaklaşık 4 cm lik metalik yabancı cisim gözlemlendi. Yabancı cisim klemp yardımı ile çıkarıldı (Resim 2,3,4,5).



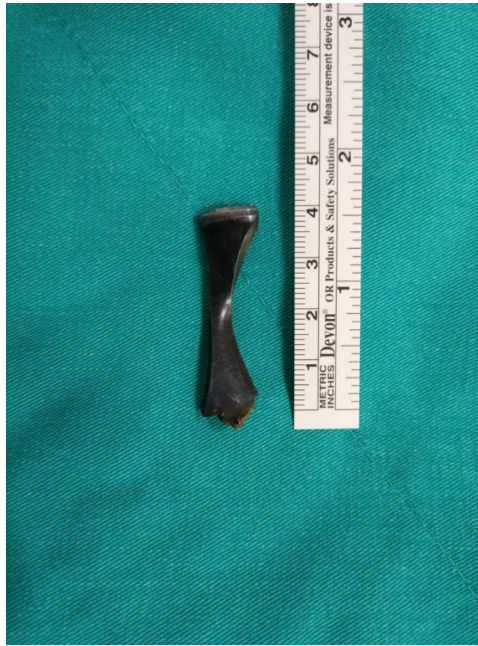Şekil 2 : Resim 2: Dil kökünden hava pasajına uzanan yabancı cisim



Şekil 3 : Resim 3: Laringoskop, rijid endoskop ve klemp yardımıyla yabancı cismin çıkarılması



Şekil 4 : Resim 4: Yabancı cisim çıkarıldıktan sonra hava pasajı



Şekil 5 : Resim 5: Çıkarılan yabancı cisim

Kanama olmadığı gözlemlendi. Ayrıca göğüs ön duvarı 5. kosta hizasında giriş deliği mevcut olan cilt altında yerleşik 4 cm lik yabancı cisim çıkarıldı. Hastanın postoperatif 2. gün oral alımı başlatıldı, takiplerinde sorun olmadı.

Tartışma

Özellikle pediatrik yaş grubunda penetran boyun yaralanmaları nadirdir. Genellikle kurşun veya kesici aletler nedeniyle oluşmakla birlikte, havai fişek ve oyunlarda kullanılan küçük patlayıcıların neden olduğu farklı yaralanmalar da bildirilmiştir [1,2]. Bazen küçük bir giriş deliği aldatıcı olabilir ve devamındaki geniş doku

hasarını gizleyebilir [1]. Ateşli silah yaralanmalarında penetrasyon derinliği ve doku hasarı esas olarak patlayıcı hıza bağlıdır. Dokuyu penetre eden yüksek hızlı mermi, sadece geçiş yolunda değil, çevre dokularda da hasar oluşturmaktadır. Baş-boyun bölgesine isabet eden bir mermi, enerji miktarına göre değişmekle birlikte, geçiş yolu çevresinde dışa doğru genişleyen ve mermi çapının 30 katı kadar olabilen geçici bir kavite oluşturmakta ve merminin gerçek trasesinin çok daha uzağında doku hasarı oluşturabilmektedir [5]. Sunmuş olduğumuz olguda penetran yaralanma sonucu herhangi bir organ veya vasküler yapının etkilenmemesinin nedeninin, yaralanmanın mermiye göre daha yavaş ilerleyen silaha ait metal parçaya bağlı olduğu düşünülmektedir.

Boyun, yaralanmalar değerlendirilirken anatomik olarak bölgelere ayrılır. Bölge 1; klavikuladan krikoid kırıkdağa uzanır ve torasik girişi içerir. Bu bölge subklavyen arter ve ven, jugular ven ve common karotid arter, duktus torasikus, vertebral arter, özofagus, tiroid ve trakea ve bunları besleyen başlıca vasküler yapıları içerir. Bölge 2; krikoidden mandibula köşesine kadar uzanır ve common karotid arteri, internal ve eksternal karotid arterleri, juguler ven, larenks, hipofarenks ve X, XI ve XII. kranial sinirleri içerir. Bölge 3; mandibuladan kafa tabanına kadar uzanan küçük fakat kritik bir alandır. Bu bölge internal ve eksternal karotid arterleri, juguler ven, lateral farinks ve VII, IX, X, XI ve XII. kranial sinirleri içerir [3]. Baş ve boyun bölgesine ateşli silah yaralanması olan hastaların yönetimindeki dört ana adım: hava yolunu güvenceye almak, hemorajiyi kontrol etmek, diğer yaralanmaları tespit etmek ve mevcut travmatik deformitelerin onarımıdır [3]. Geleneksel olarak, Bölge I ve III yaralanmalarında hemodinamik olarak stabil olan hastalar anjiyografi ve endoskopi ile tedavi edilmekte, Bölge II yaralanmalarında ise tanısal ve terapötik amaçlı eksplorasyon önerilmektedir. Her ne kadar bu yaklaşım nispeten az sayıda komplikasyona yol açsa da, yüksek oranda negatif ve nonterapötik sonuçlar taşıyan spesifik olmayan bir tedavi algoritmasıdır. Bu nedenle, çoğu travma cerrahı Bölge 2 yaralanmalarda da, selektif tedaviyi tercih etmekte ve stabil hastalarda anjiyografi ve endoskopi uygulamaktadır [6]. Hemodinamisi bozuk, aktif kontrol edilemeyen kanama, ilerleyici hematoma, ses kısıklığı, yaygın ilerleyici ampizem, nabız yokluğu, stridor, respiratuar stres ya da hemiparezi gibi durumlarda ise acil boyun eksplorasyonu yapılmalıdır [7]. Boynun ateşli silah yaralanmalarında, hasta hemodinamik ve respiratuar açıdan normal seyrediyorsa ve nörolojik bir defisit ortaya çıkmamış ise tanısal tetkiklerin yapılması için eksplorasyon ertelenebilir. Böylece daha spesifik ve daha küçük bir cerrahi müdahale, muhtemel komplikasyonlara yol açmadan gerçekleştirilebilir. Ancak bu hastaların da kurşunun çevresinde oluşabilecek enfeksiyon ve kurşunun migrasyonu gibi olasılıklar nedeni ile kısa ve uzun dönemde komplikasyona açık oldukları unutulmamalı ve gerekli eksplorasyon tetkiklerin bitiminde uygulanmalıdır [4].

Sunmuş olduğumuz olguda, yaralanma Bölge 2'yi etkilemiş olmasına karşın hastanın hemodinamik, nörolojik ve respiratuar açıdan stabil olması nedeniyle öncelikle BTA ile değerlendirilmiş ve ardından eksplorasyona gerek kalmadan endoskopik yolla hava yoluna penetre olmuş metal parça çıkarılmıştır. Olayın yaşanış şekli nedeniyle ilk akla gelen kurşun yaralanması olmakla birlikte silaha ait bir parçanın kurşuna göre daha yavaş ve az hasar vererek ilerlemesi olguyu şanslı ve penetran objenin karakteri nedeniyle de farklı kılmaktadır.

Kaynaklar

1. Sayegh W, Golz A, Gordin A. Penetrating laryngotracheal injury in a child: An unusual case of firework fragment. *Int J Pediatr Otorhinolaryngol Extra*. 2014;9:1-3
2. Davis JS, ve ark. Twenty years of pediatric gunshot wounds: An urban trauma center's experience. *J Surg Res*. 2013;184:556-60
3. Godhi S, Mittal GS, Kukreja P. Gunshot injury in the neck with an atypical bullet trajectory. *J Maxillofac Oral Surg*. 2011;10(1):80-4
4. Açıköz Ç, ve ark. Sıra dışı bir boyun kurşunlanma vakası. *Türkiye Klinikleri J Case Rep* 2014;22(4):227-32
5. Uzun L, ve ark. Baş-boyun ateşli silah yaralanması: Sıradışı bir kurşun trasesi. *KBB-Forum* 2004;3(2)
6. Gracias VH, ve ark. Computed tomography in the evaluation of penetrating neck trauma. *Arch Surg*. 2001;136:1231-5

7. Bařbuę HS, ve ark. Penetran boyun yaralanmalarına yaklařım sistemięi nasıl olmalı? Masif kanama ve řok tablosu ile bařvuran hastanın bařarılı tedavisi. Cumhuriyet Tıp Derg. 2014;36:572-5

Sunum

Bu olgu sunumu 07-11.11.2018 tarihleri arasında geręekleřen 40. Türk Ulusal Kulak Burun Boęaz ve Bař Boyun Cerrahisi Kongresinde basılı poster olarak sunulmuřtur.