

SUBLİNGUAL EPİDERMOİD KİST

Baş Boyun Cerrahisi

Başvuru: 17.02.2019

Kabul: 16.07.2019

Yayın: 16.07.2019

Deniz Avcı^{1ID}, Emrah Gülmez^{2ID}, İmdat Yüce^{2ID}, Sedat Çağlı^{2ID}¹ Nevşehir Devlet Hastanesi² Erciyes Üniversitesi Tıp Fakültesi

Özet

SUBLİNGUAL EPİDERMOİD KİST

Epidermoid kistler oral kavite bölgesinde çok nadir görülen, benign, ağrısız, ektodermal kökenli kitleler olup, vücudun herhangi bir yerinde görülebilirler. Etiyolojide en kabul gören teori 1. ve 2. brankial arkaların orta hatta kapanmaması sonucunda kistin, etrafı sarılan epitel doku artıklarından oluşması düşüncesidir. Epidermoid kistler oral kavitede en sık ağız tabanında, boyunda ise orta hatta en sık submental bölgede yerleşirler. Genellikle hayatın 2. ve 3. dekatında görülürler. Nadiren 5 cm boyutunu geçerler. En sık şikâyet ağrısız şişliktir. Dili geriye itmelerinden ötürü konuşma bozukluklarına, yemek yemede zorlanmaya ve boyut olarak çok büyük olgularda ise solunum sıkıntılarına sebep olabilirler. Tanıda ultrasonografi (USG) ve manyetik rezonans görüntüleme (MRG) yardımcı olur. Kesin tanısı histopatolojik inceleme ile konur. Tedavi seçeneği intraoral, ekstraoral veya kombine yaklaşımla cerrahi olarak kistin tüm duvarı ile birlikte total eksizyonudur. Bu olguda 35 yaşında bayan hastada nadir görülen sublingual yerleşimli 6 cm'lik dev bir epidermoid keratinöz kist klinik, histopatolojik, ayırıcı tanı ve tedavi özellikleri ile literatür eşliğinde tartışıldı.

Anahtar kelimeler: dev, epidermoid kist, sublingual

Abstract

SUBLINGUAL EPIDERMOID CYST

Epidermoid cysts are rare, benign, painless ectodermal masses in the oral cavity and can be seen anywhere in the body. The most accepted theory in the etiology is that the first and second branchial arches are not covered in the midline, and that the cyst is composed of wrapped epithelial tissue residues. Epidermoid cysts are most commonly seen on the oral base in the oral cavity and they are most commonly located in the submental region on the midline. It is usually seen in the second and third decades of life. They rarely pass the size of 5 cm. The most common complaint is painless swelling. They may cause speech disorders, difficulty in eating, and respiratory distress in very large cases because they push back the tongue. Ultrasonography (USG) and magnetic resonance imaging (MRI) are helpful in the diagnosis. The definitive diagnosis is made by histopathological examination. The treatment option is a total excision of the entire wall of the cyst by means of an intraoral, extraoral or combined approach. In this case, a giant 6-cm epidermoid keratinous cyst which is rarely seen in a 35-year-old female patient was discussed with clinical, histopathological, differential diagnosis and treatment features.

Keywords: epidermoid cyst, giant, sublingual

Giriş

Epidermoid kistler oral kavite bölgesinde nadir görülen, benign, yavaş büyüyen, ağrısız, mobil, konjenital ve ektodermal kökenli kitleler olup, vücudun herhangi bir yerinde görülebilirler. Embriyogenez sırasında artık kalan epitelden köken alırlar. Kistler oral kavitede en sık ağız tabanında görülür ve orta hatta görülen lezyonların ayırıcı tanısında mutlaka akılda tutulmalıdırlar. Tanıda ultrasonografi (USG) ve manyetik rezonans görüntüleme (MRG) yardımcı olur. Tedavisi total cerrahi eksizyondur [1].

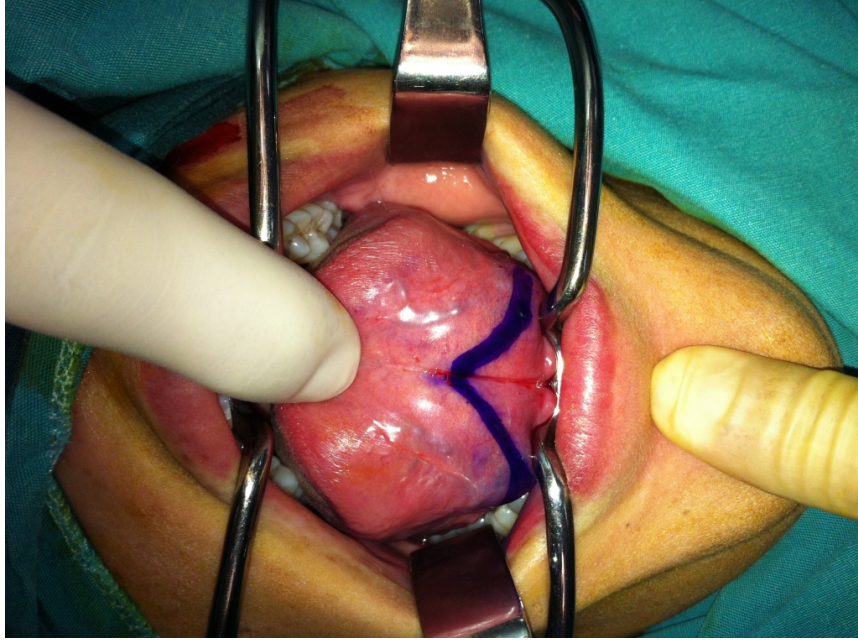
Bu olguda 35 yaşında bayan hastada nadir görülen sublingual yerleşimli dev bir epidermoid keratinöz kist klinik, histopatolojik, ayırıcı tanı ve tedavi özellikleri ile literatür eşliğinde tartışıldı.

Sorumlu Yazar: Deniz Avcı, Nevşehir Devlet Hastanesi Nevşehir Devlet Hastanesi KBB Hastalıkları Kliniği
deniz.avci@hotmail.com

Avcı D ve ark . Sublingual epidermoid kist. ENTcase. 2019;5(3):121-126

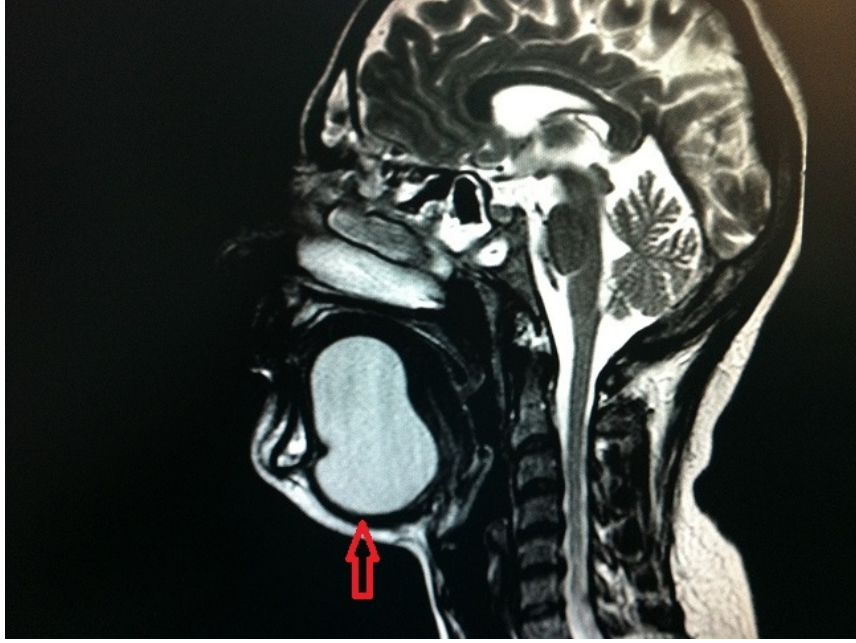
Olgu Sunumu

Otuz beş yaşında bayan hasta dil ve çene altında uzun zamandır var olan ve son zamanlarda giderek artan ağrısız şişlik, yemek yemede ve konuşmada zorluk şikayeti ile kliniğimize başvurdu. Fizik muayenesinde her iki sublingual alanı dolduran ve submental alandan da palpe edilebilen, dili yukarı iten, mukozası normal görünümde olan yumuşak kıvamlı yarı mobil kitle izlendi (Şekil 1).



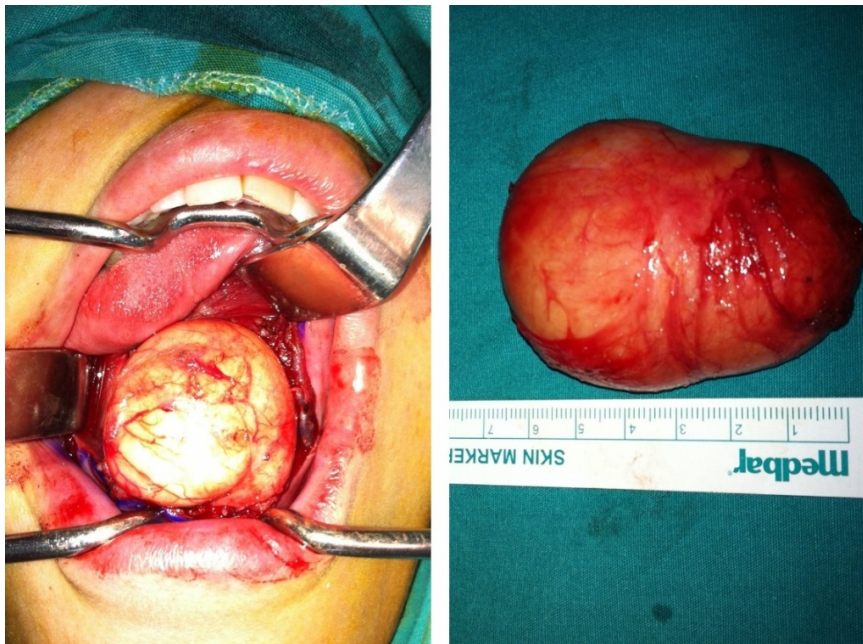
Şekil 1 : Sublingual alanda dolgunluk ve cerrahi insizyon hattı

Kitle yutma ve dilin dışarı çıkartılması ile hareketli değildi. Boyunda lenfadenopati (LAP) yoktu. Dil hareketleri, diğer kulak burun boğaz ve sistemik muayeneleri normaldi. Özgeçmişinde bir özellik yoktu. Hematolojik ve biyokimyasal değerleri normaldi. Boyun USG de submental alanda dil komşuluğundan kaynaklanan, çevre dokulara invazyon göstermeyen, doppler ile vasküler akımın izlenmediği 56x46 mm ekojen alan izlendi. Dil MRG de dil orta kısmından ağız tabanına kadar uzanım gösteren periferik rim tarzında kontrastlanan ve difüzyon kısıtlılığı gösteren 6x2 cm kistik görünüm (epidermoid kist?) tespit edildi (Şekil 2).



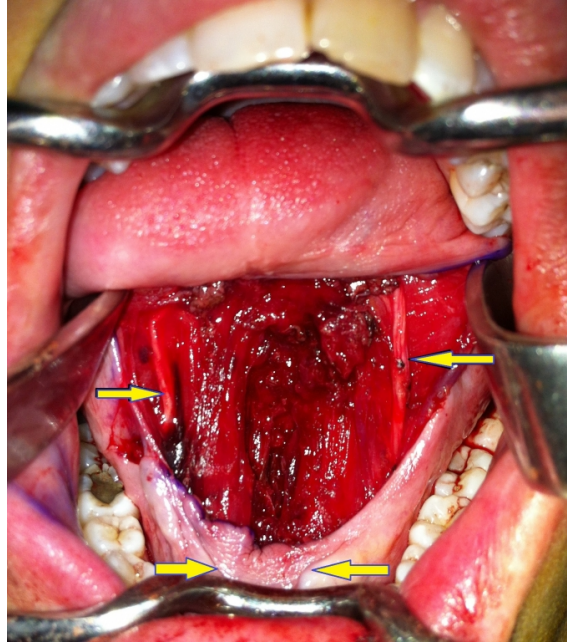
Şekil 2 : Manyetik rezonans görüntülemeye dil orta kısmından ağız tabanına kadar uzanım gösteren periferik rim tarzında kontrastlanan ve difüzyon kısıtlılığı gösteren 6x2 cm kistik görünüm (Kırmızı Ok)

Kitleden ince iğne aspirasyon biyopsisi yapıldı ve sonuç "malignite negatif, keratinöz kist" olarak raporlandı. Hasta genel anestezi altında operasyona alındı. İntraoral olarak wharton kanallarının 1 cm üzerinden ters v şeklinde wharton kanallarına paralel olacak şekilde insizyonla girildi. Kist, mylohyoid kas üzerinde yerleşmiş görünümdeydi. Çevre yumuşak dokulara invazyon göstermeyen, kolay diseke edilebilen, benign görünümde 6 cm kistik yapı total olarak çıkarıldı (Şekil 3).

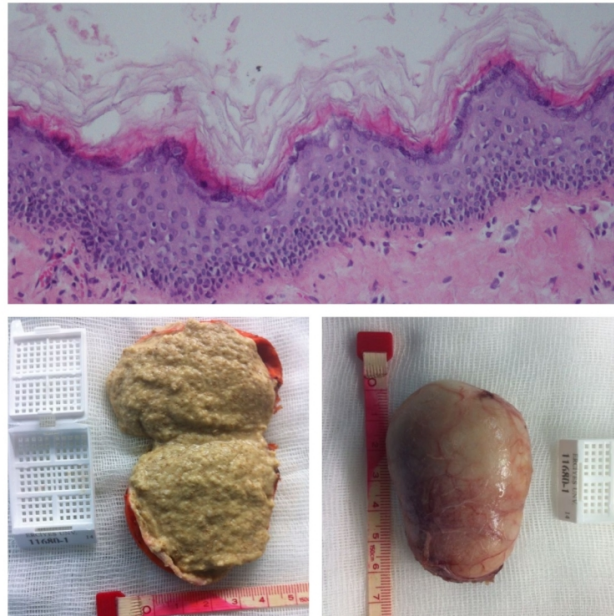


Şekil 3 : 6 cm epidermoid kistin intraoperatif görüntüsü

Wharton kanalları ve lingual sinirler korundu (Şekil 4). Postoperatif dönemde herhangi bir komplikasyon gelişmeyen hasta 3. gün taburcu edildi. Kitlenin patolojik incelemesi sonucu iç yüzü çok katlı yassı epitel ile döşeli ve lümeni keratinize materyal ile dolu keratinöz kist olarak raporlandı (Şekil 5). Postoperatif 1 yıllık takipte nüks saptanmadı. Olgu sunumu için hastadan bilgilendirilmiş olur onayı alındı.



Şekil 4 : Operasyon sırasında korunan bilateral lingual sinirler ve wharton kanalları (Sarı Oklar)



Şekil 5 : İç yüzü çok katlı yassı epitel ile döşeli ve lümeni keratinize materyal ile dolu epidermoid keratinöz kistin mikroskopik ve makroskopik görüntüsü (Hematoksilen-Eozin x200)

Tartışma

Keratinöz kistler; eğer sadece epitel ile örtülü ise epidermoid, deri ekleri (kıl, ter ve sabase bez) içeriyorsa dermoid, kas, kıkırdak ve kemik gibi diğer dokuları içeriyorsa teratoid kist olarak tanımlanırlar. Epidermoid kist, boyunda en sık orta hatta ve submental bölgede yerleşir. Ayrıca ağız tabanı (sublingual), nazal kavite ve infratemporal fossa bölgesinde de gelişebilir. Genellikle hayatın 2. ve 3. dekatında görülürken, çocuklarda ise enderdir [1]. Nadiren 5 cm boyutunu geçerler [2]. Bu olguda da 5 cm'den büyük kitlesi olan 35 yaşında (3.dekat) bir hasta sunuldu. Etyolojide en kabul gören teori 1. ve 2. brankial arkların orta hatta kapanmaması sonucunda kistin, etrafı sarılan epitel doku artıklarından oluşması düşüncesidir [3]. New ve Erich'in, Mayo Klinik'te 25 yılı aşkın bir süre içerisinde 1495 dermoid kist olgusunu gözden geçirdikleri ve bunların %6.9'unun baş-boyun bölgesine, %1.6'sının ise ağız tabanına lokalize olduğunu ve tüm oral kavite kistlerinin % 0,01'inden daha azını oluşturduklarını belirtmişlerdir [4]. Sıklıkla erkek ve kadınlarda eşit oranda görülür. En sık şikâyet ağrısız şişliktir. Dili geriye itmelerinden ötürü konuşma bozukluklarına, yemek yemede zorlanmaya ve boyut olarak çok büyük olgularda ise solunum sıkıntılarına sebep olabilirler [3]. Bu olguda da muhtemelen kist içindeki keratinöz materyalin artması ile şişlikte artma ve kitle etkisi ile konuşma bozukluğu gelişmiştir.

Klinik özellikleri nonspesifik olduğu için histopatolojik inceleme yapılmadan kesin tanı konulamayabilir. Ayırıcı tanıda dil ile hareketli olmaması önemli bir bulgudur ve tiroglossal kistten ayırıcı tanısında önemli bir ipucudur [5]. Klinik olarak ranula, wharton kanalı tıkanıklıkları, kistik higroma, tiroglossal kanal kisti, ektopik tiroid, brankial kistler, lipom, nörofibrom, pleomorfik adenom, kronik süpürasyonlar, apseler ve malign tümörler ile ayırıcı tanısı yapılmalıdır [3]. Bu olguda ağrı olmaması ve enfeksiyon odağı bulunmaması nedeniyle enfeksiyon, LAP olmaması nedeniyle malignite ekarte edildi. Tanıda USG ve MRG kitlenin kistik, solid veya vasküler olup olmadığını belirtmek ve seçilecek cerrahi yaklaşımda yardımcı olmak amacıyla kullanılırlar. USG eşliğinde İİAB yapılabilir. Genellikle benign kabul edilen dermoid kistlerde malign transformasyon nedeni ile skuamöz hücreli karsinomaya dönüşüm literatürde ilk kez Devine ve Jones tarafından 2000 yılında bildirilmiş ve bunun muhtemelen kist etrafındaki skuamöz epiteldeki neoplastik değişiklikler nedeniyle olabileceği düşünülmüştür [6].

Tedavi seçeneği intraoral, ekstraoral veya kombine yaklaşımla cerrahi olarak kistin tüm duvarı ile birlikte total eksizyonudur. Tarafımızca gerek klinik bulgular ve gerekse cerrahi yaklaşımın belirlenmesinde kistin mylohyoid, genioglossal ve geniohyoid kaslara göre olan lokalizasyonu önem taşımaktadır [3]. Bu olguda tercih edildiği gibi genellikle iyi bir kozmetik ve fonksiyonel avantaj sağlayan intraoral cerrahi eksizyon yeterlidir. Eğer intraoral yaklaşım yetersiz kalırsa kombine intraoral ve ekstraoral yaklaşım kullanılmalıdır. Servikal (ekstraoral) yaklaşım, özellikle submental ve submandibular bölgeyi tutan geniş kistlerde, komşu yapıların daha iyi ortaya konmasına olanak tanınması, etkin bir kanama kontrolü sağlanması ve intraoral kontaminasyonu önlemesi gibi bir takım avantajlara sahiptir [7]. King ve ark. literatürdeki 195 ağız tabanı dermoid kist olgusunu gözden geçirdiklerinde, cerrahi uygulanan 120 olgunun %58'inde intraoral, %31'inde servikal ve % 11'inde her iki yaklaşımın birlikte kullanıldığını belirlemişlerdir [8]. Dev kistlerde marsupializasyon alternatif bir yöntem olarak kullanılabilir [9]. Dermoid kistlerde, komplikasyon olağan değildir. Ancak ağız tabanında enfekte olabilirler ve intraoral ya da servikal cilde fistül gelişimi görülebilir [6]. Tüm benign lezyonlarda olduğu gibi dermoid kistlerin de prognozu çok iyidir. Kist ve ilgili fistül yollarının total eksize edildiği olgularda nüks görülmez [9].

Kaynaklar

1. Kinzer S, Mattern D, Ridder GJ. [Diagnostic and therapeutic management of a big cyst at the floor of the mouth - a case report]. *Laryngorhinootologie*. 2006;85:827-31.
2. Kang SG, et al. Two cases of giant epidermal cyst occurring in the neck. *Ann Dermatol*. 2011;23:135-8.
3. Lima SM Jr, et al. Dermoid cyst of the floor of the mouth. *ScientificWorldJournal*. 2003;3:156-62.
4. New BG, Erich JB. Dermoidcyst of the floor of the head and neck. *Surg Gynecol Obstet*. 1937;65:48-55.
5. Kunt T. Doğumsal ve Gelişimsel Boyun Kitleleri. *Turkiye Klinikleri J Surg Med Sci*. 2006;2:23-7.

6. Devine JC, Jones DC. Carcinomatous transformation of a sublingual dermoid cyst. A case report. *Int J Oral Maxillofac Surg.* 2000;29(2):126-7.
7. Leveque H, et al. Dermoid cysts of the floor of the mouth and lateral neck. *Laryngoscope.* 1979;89:296-305.
8. King RC, Smith BR, Burk JL. Dermoid cyst in the floor of the mouth: review of the literature and case reports. *Oral Surg Oral Med Oral Pathol.* 1994;78:567-76.
9. Yilmaz I, ve ark. Giant sublingual epidermoid cyst: a report of two cases. *J Laryngol Otol.* 2006;120:E19.