

# BURUN İÇİNDE ANJİOLİPOLEİOMYOMA: NADİR RASTLANAN BİR OLGU

Rinoloji

Başvuru: 24.03.2019

Kabul: 22.05.2019

Yayın: 22.05.2019

Güven Yıldırım<sup>1</sup>, Kürşat Murat Özcan<sup>1</sup>, Ahmet Burçin Sarısoy<sup>1</sup>, Kıvanc Yılmaz<sup>1</sup><sup>1</sup> Giresun Üniversitesi Tıp Fakültesi

## Özet

### BURUN İÇİNDE ANJİOLİPOLEİOMYOMA: NADİR RASTLANAN BİR OLGU

Amaç: Anjiolipoleiomiyoma, çoğunlukla kas dokusundan kaynaklanan solid bir tümördür. Genellikle tuberozskleroz kompleks hastalarının böbreklerinde bulunur. Böbrekler dışındakiler çok nadirdir. Bu çalışmada daha önce burun içinde hiç görülmemiş anjiolipoleiomiyoma olgusunu sunmayı amaçladık. Olgunun Özellikleri: Sol nazal kavitede 5 yıldır nefes almayı zorlaştıran şişlik şikayeti ile başvuran erkek hastanın muayenesinde sol alt konka ön kısmında bulunan morumsu nodüler lezyon, genel anestezi altında üstten ve alttan insizyon sonrası periost da eleve edilerek total olarak çıkarıldı. Eksizyonel biyopsi örneğinin analizi, bir fibromiksoid stroma içinde çoğunlukla kalın duvarlı damarlardan oluşan bir nodüler formasyon ortaya çıkardı; pürüzsüz kas dokusu ve yağ lobülleri yer yer gözlemlendi. Histolojik olarak lezyon iyi sınırlıydı ve üç bileşen içeriyordu. Yağ dokusu, kas dokusu ve fibröz kapsülle çevrili damar karışımından oluşan tümöral proliferasyon içinde atipi gözlenmedi. İmmunohistokimyasal incelemede SMA, Desmin, S-100 ve CD34 kullanıldı. M. Trikrom ile kas liflerinde boyanma izlendi. SMA ve Desmin ile kas dokuda reaksiyon izlendi. CD34 ile vasküler endotelde reaksiyon gözlemlendi. S-100 ile adipozitlerde reaksiyon görüldü. Lezyon burun içi anjiolipoleiomiyoma olarak teşhis edildi. Takipteki hastada nüks gözlenmedi. Sonuç: Nadir görülen anjiolipoleiomiyoma olgularının burun içinde de ortaya çıkabileceği göz önünde bulundurulmalı ve histopatolojik inceleme sonucuna göre cerrahi olarak tam eksizyon yapılması yeterli olmaktadır.

**Anahtar kelimeler:** anjiolipoleiomiyoma, nazal, SMA, solid

## Abstract

### ANGIOLIPOLEIOMYOMA INSIDE THE NASAL CAVITY: A RARE CASE

Purpose: Angiolipoleiomiyoma is a solid tumor, usually originated from muscle tissue. It is usually found in the kidneys of patients with tuberozskleroz complex. Extrarenal origins are quite rare. In this study, we aimed to present angiolipoleiomiyoma case never seen in nasal cavity so far. Case: Under general anaesthesia, we excised a purplish lesion located in anterior portion of left lower concha from a man with a complaint of a swelling in the left nasal cavity, causing breathing difficulty for 5 years. Analysis of the excisional biopsy specimen revealed a nodular formation of mostly thick-walled vessels in a fibromyxoid stroma including smooth muscle tissue and fat lobules. Histologically, the lesion was well-circumscribed and contained three components. No atypia was observed in tumoral proliferation consisting of admixture of adipose tissue, muscle tissue and vein. SMA, Desmin, S-100 and CD34 were used for immunohistochemical examination. M. Trichrome showed muscle tissue staining. Muscle tissue reaction was observed with SMA and Desmin. CD34 showed a reaction in the vascular endothelium. Adipocytes were reacted with S-100. The diagnosed was intranasal angiolipoleiomiyoma. No recurrence was observed. Conclusion: Rare cases of angiolipoleiomiyoma can also occur in nasal cavity and surgical excision is sufficient after the histopathological examination.

**Keywords:** angiolipoleiomiyoma, nasal, SMA, solid

## Giriş

Sorumlu Yazar: Güven Yıldırım, Giresun Üniversitesi Tıp Fakültesi  
dr.gyildirim@yahoo.com.tr

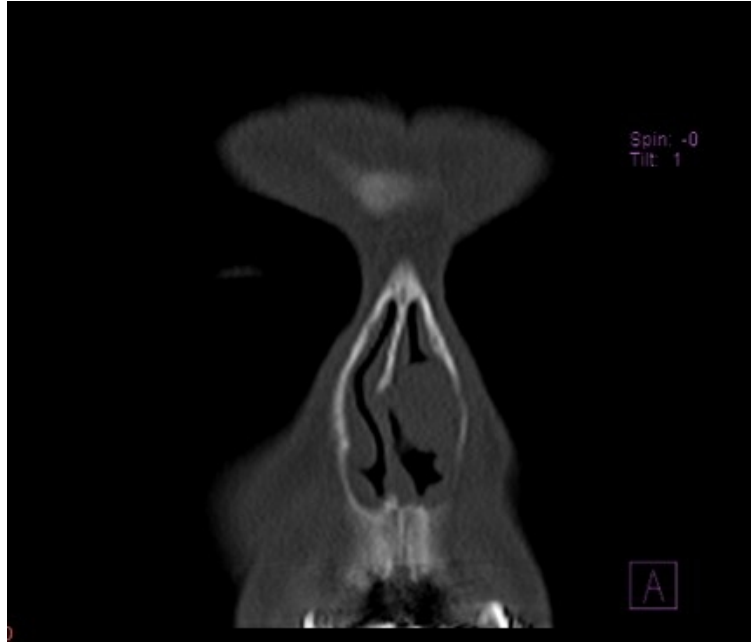Yıldırım G ve ark . Burun içinde anjiolipoleiomiyoma: nadir rastlanan bir olgu. ENTcase. 2019;5(2):80-87

Anjiyolipoleiomyoma [ALLM], çoğunlukla kas dokusundan kaynaklanan solid bir tümördür. Genellikle tuberozskleroz kompleks hastalarının böbreklerinde bulunur. Böbrekler dışındaki ALLM çok nadirdir [1] İnsan ALLM renal ve ekstrarenal olmak üzere iki ana klinikopatolojik gruba ayrılabilir [2, 3]. ALLM daha çok böbreklere ait bir hastalık olup ekstrarenal angiomiyolipoma oldukça nadirdir ve karaciğer, burun boşluğu, ağız boşluğu, kalp, kolon, akciğer ve deride bildirilmiştir [4]. Kutanöz ALLM, ekstrarenal grubun bir üyesidir [2, 3]. Bu tümörlerin yapısında düz kas hücreleri, yağ ve bağ dokusu ve damar yapıları bulunur. Tanı için adipoz doku, düz kas hücreleri ve orta boy kalın duvarlı kan damarlarının gösterilmesi gerekir. Olgumuzu sunarken burun içinde görülebilecek kitleler arasında anjiyolipoleiomyoma tanısının da olabileceğini ortaya koymak ve bu tümörün ayırıcı tanısında histopatolojik tetkikin önemini vurgulamak istedik.

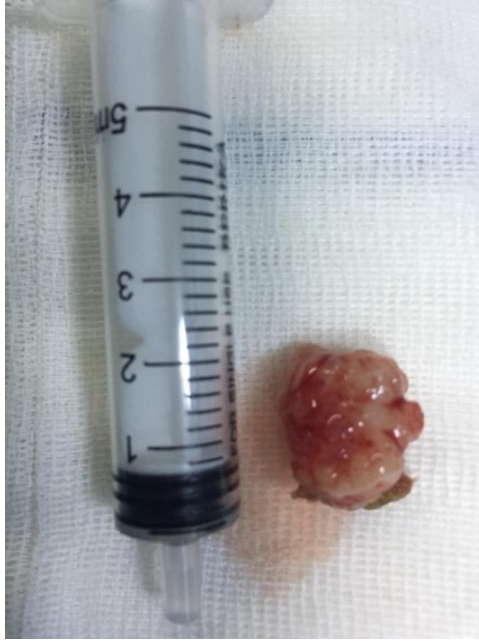## Olgu Sunumu

Sol nazal kavitede 5 yıldır nefes almayı zorlaştıran, zaman zaman kanama şikâyeti olan şişlik şikâyeti ile başvuran 81 yaşında erkek hastanın KBB muayenesinde sol burun içinde alt konka ön kısmında, cilt mukoza birleşim yerinden başlayıp arkaya uzanan morumsu nodüler lezyon saptandı. Çekilen paranazal sinüs bilgisayarlı tomografide (BT) kitlenin sol

nazal pasajda alt konka ile orta konka arasında 1x2 cm boyutunda yumuşak doku kitlesi izlendi (Şekil 1). Genel anestezi altında kitle üstten ve alttan insizyon yapılarak periost da eleve edilerek total olarak çıkarıldı (Şekil 2).

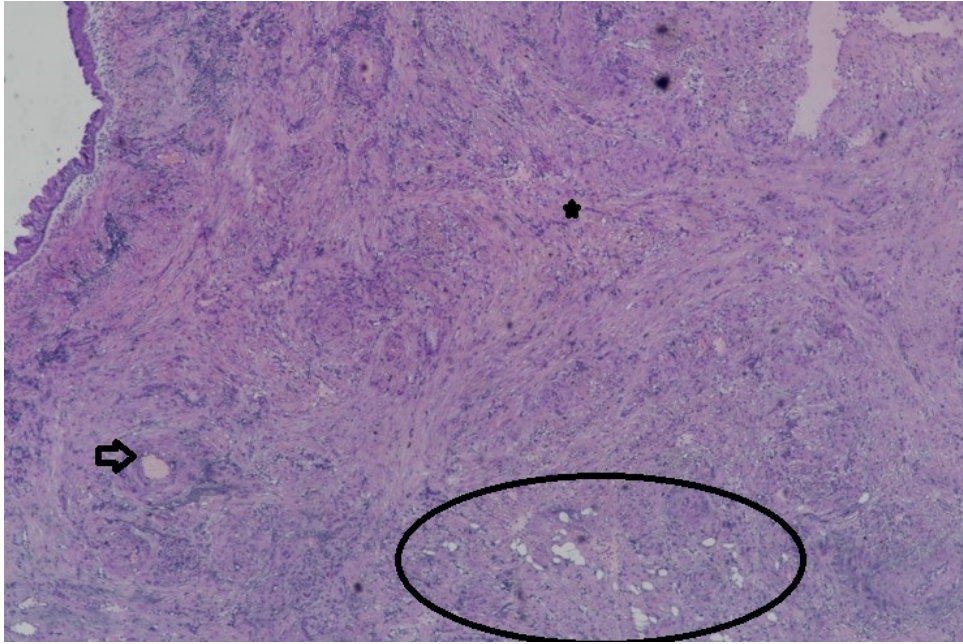


Şekil 1 : Hastanın BT görüntüsü

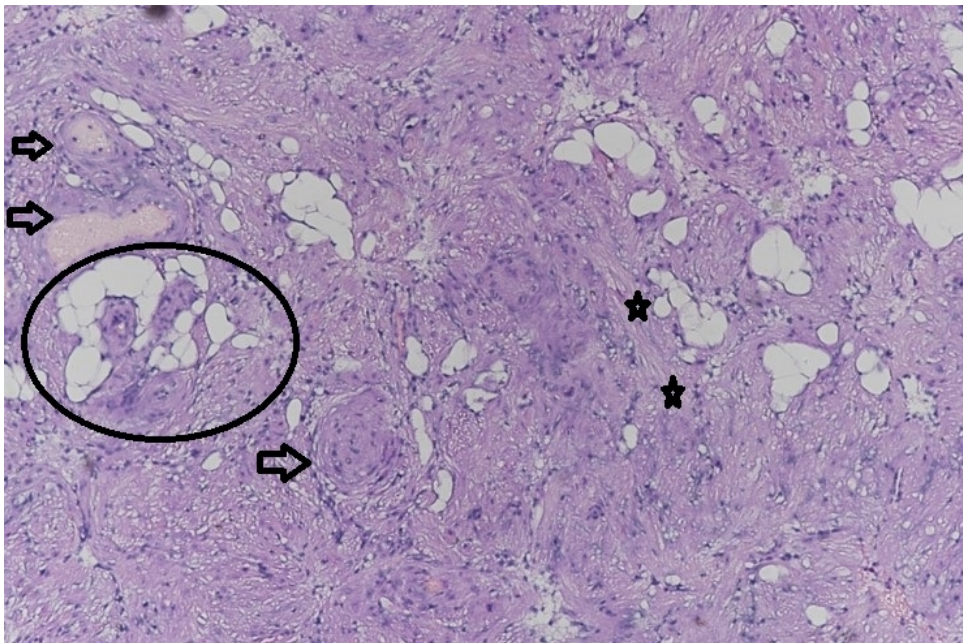


**Şekil 2** : Eksize edilen kitle

Eksizyonel biyopsi örneğinin analizinde, iyi sınırlı lezyonda fibromiksoid stroma içinde çoğunlukla kalın duvarlı damarlar ve kas dokusundan oluşan nodüler formasyonda yağ globülleri de gözlenmekteydi. Yer yer psödostratifiye solunum epiteli, yer yer ise skuamöz yüzey epiteli ile döşeli neoplastik oluşum üç temel bileşen içeriyordu: olgun yağ dokusu (matür adipoz doku) alanları, iğsi şekilli hücrelerden oluşan düz kas demetleri ve kalın duvarlı damar yapıları. Histopatolojik olarak hücrel atipi görülmedi. Eksizyonel biyopsi örneğinin analizinde, iyi sınırlı lezyonda fibromiksoid stroma içinde çoğunlukla kalın duvarlı damarlar ve kas dokusundan oluşan nodüler formasyonda yağ globülleri de gözlenmekteydi. Yer yer psödostratifiye solunum epiteli, yer yer ise skuamöz yüzey epiteli ile döşeli neoplastik oluşum üç temel bileşen içeriyordu: olgun yağ dokusu (matür adipoz doku) alanları, iğsi şekilli hücrelerden oluşan düz kas demetleri ve kalın duvarlı damar yapıları. Histopatolojik olarak hücrel atipi görülmedi (Şekil 3-4).



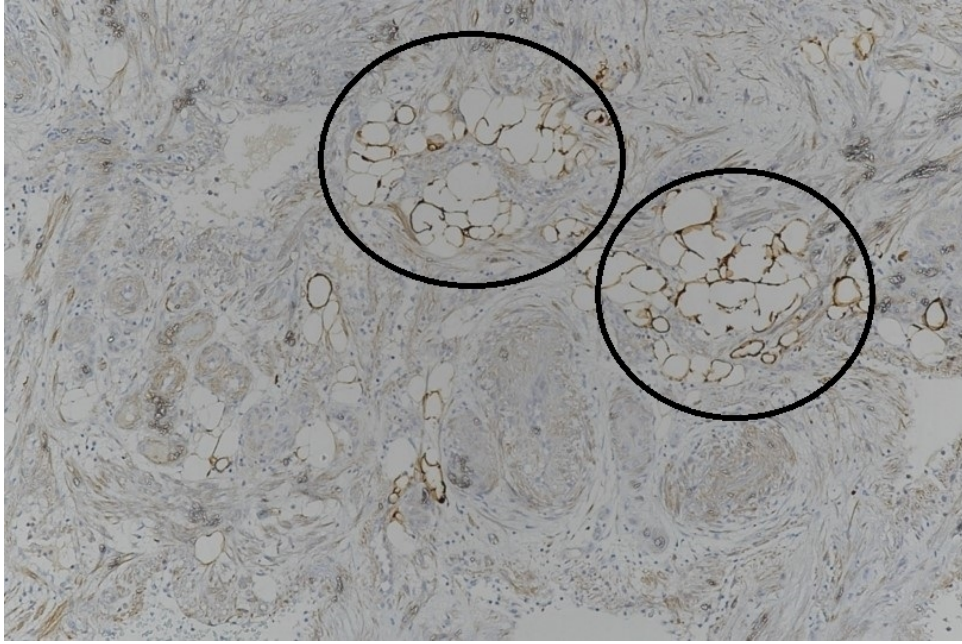
**Şekil 3** : Hemotoksilen eozin ile boyama (x4). Olgun yağ dokusu alanları düz kas hücrelerini anımsatan iğsi eozinofilik hücre bölgeleriyle ve farklı tip ve boyutlardaki karmaşık bir damar yapısı karışımı. Ok: damar yapısını Yıldız: Kas hücrelerini Elips: Yağ dokusunu göstermektedir.



**Şekil 4** : Hemotoksilen eozin ile boyama (x10). Olgun yağ dokusu alanları düz kas hücrelerini anımsatan iğsi eozinofilik hücre bölgeleriyle ve farklı tip ve boyutlardaki karmaşık bir damar yapısı karışımı Ok: damar yapısını Yıldız: Kas hücrelerini Elips: Yağ dokusunu göstermektedir.

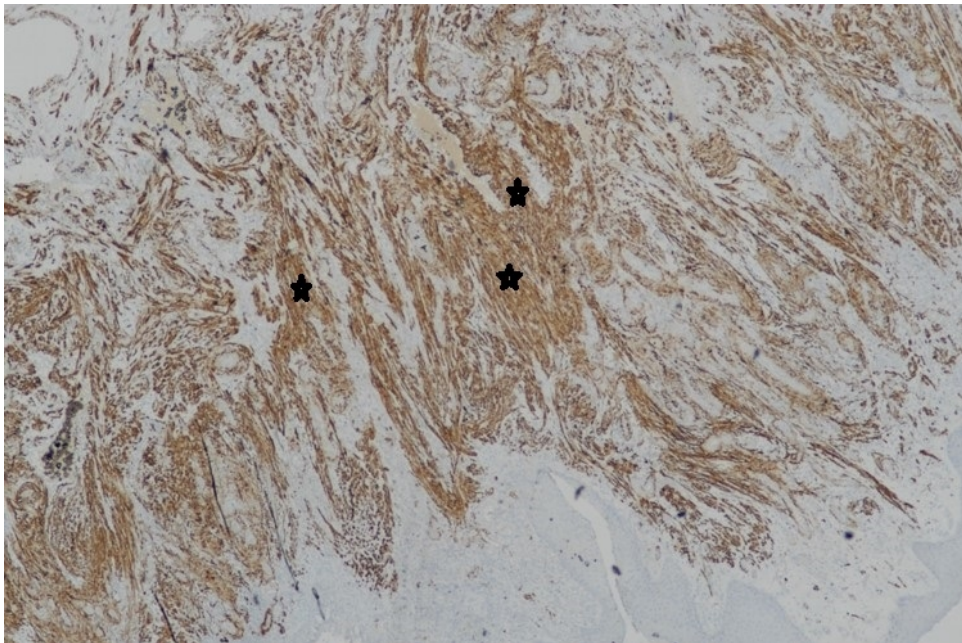
Benign mezenkimal neoplastik oluşuma Masson Trikrom ile yapılan histokimyasal incelemede kas liflerinde kırmızı, fibröz damar duvarlarında mavi boyanma izlendi. İmmunohistokimyasal incelemede, SMA, Desmin, S-100 ve CD34 kullanıldı. SMA ve Desmin ile kas dokuda; CD34 ile vasküler endotelde; S-100 ile adipositlerde

reaksiyon görüldü (Şekil 5-6-7)

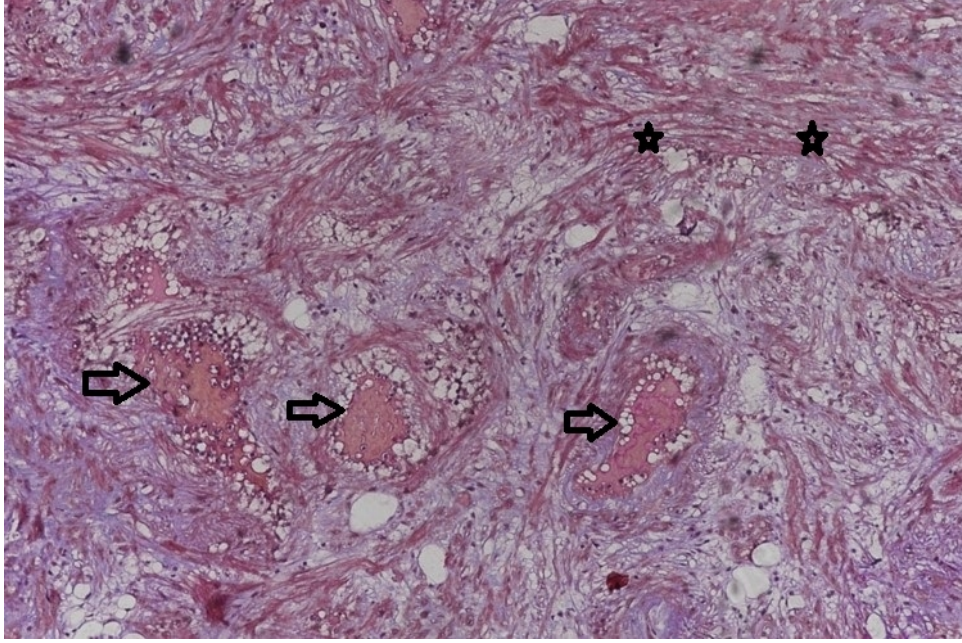


**Şekil 7** : S-100 ile adipozitlerde reaksiyon görüldü (x20) Elips: Yağ dokusunu göstermektedir.

Lezyon burun içi ALLM olarak raporlandı. Takipteki hastada nüks gözlenmedi.



**Şekil 5** : İmünohistokimyasal SMA boyama (x4) Yıldız: Kas hücrelerini göstermektedir.



**Şekil 6** : M. Trikom ile kas liflerinde boyanma izlendi (x10) Ok: damar yapısını Yıldız: Kas hücrelerini göstermektedir.

## Tartışma

ALLM nadir görülen bir tümördür ve daha çok böbreklerde görülür. ALLM olgularının %89 u ekstremitelerde görülmektedir. Bu tümörlerin %67 si en sık olarak alt ekstremitelerde ortaya çıkarken baş- boyun bölgesinde görülme oranı ise sadece %8.5 tur [5]. Nadir görülen durumlar arasında, erkeklerde daha fazla görülme özelliğine sahip olan, 1-4 cm' lik asemptomatik, sonradan oluşan, soliter, subkutanöz nodüller olarak ortaya çıkan kutanöz ALLM bulunmaktadır. ALLM olgularının %80 inin çapı 2 cm den küçüktür [5]. Olgumuzda da tümör çapı 1x 2 cm olup literatür ile uyumluydu. Bu tümörlerde küçük tümör boyutu yüzeysel yerleşiminden ve yavaş büyüme özelliğinden dolayıdır. Ancak derin yerleşimde olanlarda semptom vermediğinden büyük boyutlara ulaşabilir [6].

Literatürde sadece 22 deri ALLM vakası bildirilmiştir [1]. Birçok çalışmada yazarlar anjiyomiyolipoma ve anjiyolipoleiomyoma olgularını farklı tümörler olarak tartışmışlardır[7]. Kullanılan terimlerde hala bir karışıklık mevcut olup Kutanoz anjiyomiyolipoma bir anjiyolipoleiomyoma olarak da kabul ediliyor [3]. Daha önce bu nadir tümör kutanoz anjiyomiyolipom terimi altında bildirilmişken ilk olarak Fitzpatrick ve ark. anjiyolipoleiomyoma olgusu olarak tanımlamıştır [8]. Literatürde hastalarda ortalama yaş 48-50 arasında olup Erkek / kadın oranı 16: 5 ve 7: 1 oranında verilmiştir [2,8]. Bizim olgumuz da erkek ve 81 yaşında olup literatürde belirtilenden daha yaşlı idi. Kutanoz ALLM genellikle iyi sınırlı deri altı nodülü olarak ortaya çıkar [9,10]. Genellikle, tümörler bir psödokapsül ile iyi tanımlanır, ancak ara sıra tümörler infiltratif büyüme gösterirler [11].

Nazal kavitede ortaya çıkan tümörler sık burun kanamalarına neden olabileceği için erken ortaya konabilmektedirler [5]. Olgumuzda da hem kanama epizodları hem de tıkanıklık hissi hastanın doktora erken başvurmasına neden olmuştur. Tanı için ultrasonografi, rapor edilen vakalarda en sık kullanılan görüntü çalışmasıdır. BT ve MRG, tümör bileşenlerini ultrasonografiden daha doğru bir şekilde tanımlayabilir. Bu nedenle, sonografi ile birlikte kullanıldığında, BT ve MRG ALLM nin preoperatif tanısında yardımcı olabilir [12]. Olgumuzun muayenesinde burun içinde pasajı kapatan yumuşak doku gözlenince önce endoskopik muayene yapıldı. Kitlenin sınırlı bir alanda olduğu ve arkasının koanaya kadar serbest olduğu görüldü. Bunun üzerine burun ve sinüslerle ilişkisini ortaya koymak için paranazal sinüs BT görüntüleme yöntemi olarak kullanıldı. BT de sol

nazal pasajda alt konka ile orta konka arasında cilt mukoza birleşim yerinden başlayıp arkaya uzanan 1x2 cm boyutunda yumuşak doku kitlesi izlendi. Kitle sinüslere ulaşmıyor ve çevre dokulara ve kemik dokuya infiltrasyon mevcut değildi.

ALLM tanısı için histopatolojik inceleme önemlidir. Dikkatli inceleme yapılmazsa yanlış tanımlar konabilir. En sık olarak konulan yanlış klinik tanımlar lipom ve epidermal kisttir [3]. Histolojik olarak lezyon iyi sınırlı olup üç bileşen içermektedir: olgun yağ dokusu alanları düz kas hücrelerini anımsatan iğsi eozinofilik hücre bölgeleriyle ve farklı tip ve boyutlardaki karmaşık bir damar yapısı karışımı bulunmaktadır [7]. Günümüzde ALLM tanısı için 3 bileşenin oranları [yüzde] konusunda bir kriter bulunmamaktadır. Histolojik olarak, tümörler subkütan, iyi sınırlı ve pürüzsüz kas, vasküler alanlar, bağ dokusu ve olgun yağdan oluşmaktadır. Bazı tümörlerde yağ, baskın bileşendi ve diğerlerinde düz kas baskındır. Düz kas hücreleri, adipoz ve bağ dokusu içinden geçen seyreden ince ve kalın fasiküller içinde bulunur. Mikroskopik leiomyomları taklit eder şekilde yuvarlak nodülleri çevresel olarak saracak şekilde bulunabilirler. Çoğu durumda, düz kas hücreleri, anaplazya veya mitoz olmaksızın, muntazam ve orta derecede hücre yapısındadır. Bununla birlikte, genel olarak, bir ALLM teşhisi için, değişken kalımlaşmış duvarlara sahip olan birçok anormal, kıvrık, küçük veya orta büyüklükteki arterler gereklidir[13]. Bu tümörler, genellikle herhangi bir hücresel atipi veya mitoz göstermezler sadece bir vakada atipi bildirilmiştir [14]. Bizim olgumuzda histopatolojik tanıda herhangi bir atipi gözlenmedi.

Histolojik incelemede immunohistokimyasal yöntemler de önemlidir. ALLM düz kas hücreleri,  $\alpha$ -düz kas aktine ve desmin'e karşı antikorlarla güçlü sitoplazmik pozitiflik göstermektedir [11,15,16]. Tanı için adipoz doku, düz kas hücreleri ve orta boy kalın duvarlı kan damarlarının gösterilmesi gerekir. İmmünohistokimyasal boyamalar tümörün desmin ve  $\alpha$  -düz kas aktine karşı güçlü bir pozitifliğe ve HMB-45'ee karşı negatifliğe sahip olduğunu göstermektedir[11,16]. Yani düz kas hücreleri desmin için pozitif boyanır ve adipozlar ve kondrositler S-100 proteini için pozitifdir [17]. Yine immünohistokimyasal olarak, hücresel iğ bileşeni vimentin ve düz kas aktin için pozitif, S-100, HMB-45, MART-1 ve östrojen ve progesteron reseptörleri için negatiftir. Yazarlar ayırıcı tanısı anjiyoliyomiyom ve subkütan anjiyoliyolipom gibi diğer benign lezyonlarla tartışmaktadırlar [7]. Bizim olgumuzda da immunohistokimyasal incelemede SMA, Desmin, S-100 ve CD34 kullanıldı. M. Trikrom ile kas liflerinde boyanma izlendi. SMA ve Desmin ile kas dokuda reaksiyon izlendi. CD34 ile vasküler endotelde reaksiyon gözlemlendi. S-100 ile adipozlerde reaksiyon görüldü. Lezyon burun içi ALLM olarak teşhis edildi. Uygun cerrahi sınır bırakarak yapılan cerrahi sonrasında olguların çoğunda nüks görülmemektedir. Bununla birlikte, Buyukbabani ve ark. [18], daha önceki eksik cerrahi eksizyon sonucu iki kez lokal nüks görülen bir hasta bildirmiştir.

Olgumuzda da uygun cerrahi sınır bırakarak periost eleve edilerek yapılan total eksizyon sonrasında halen takipteki hastada nüks gözlenmedi. Bu da cerrahinin uygun şekilde yapılmasının önemini göstermektedir.

Sonuç olarak, nadir görülen ALLM olgularının burun içinde de ortaya çıkabileceği göz önünde bulundurulmalı ve histopatolojik inceleme sonucuna göre ALLM tanısı konan hastalarda cerrahi olarak tam eksizyon yapılması yeterli olmaktadır.

## Kaynaklar

1. Yaşar S , Serdar ZA , Göktay F , Barutçugil B , Ozkara S , Demirtürk P . Angiolipoleiomyoma located in the earlobe. Ear Nose Throat J. 2014 Jul;93(7):E25-8.
2. Makino E, Yamada J, Tada J, Arata J, Iwatsuki K. Cutaneous angiolipoleiomyoma. J Am Acad Dermatol. 2006 Jan;54(1):167-71.
3. Shin JU , Lee KY , Roh MR . A case of a cutaneous angiolipoma. Ann Dermatol. 2009 May;21(2):217-20. doi: 10.5021/ad.2009.21.2.217. Epub 2009 May 31.).
4. Weiss SW, Goldblum JR, Enzinger FM. Enzinger and Weiss's soft tissue tumors. 4th ed. St. Louis:

- Mosby, 2001:605-607.
5. Varghese L, Mathew S, Vijayakumar K. Nasal Angioleiomyoma: An Unusual Cause of Epistaxis. *Oman Medical Journal* [2015], Vol. 30, No. 4: 303–305
  6. Wang CP,; Chang YL,; Sheen TS, Vascular Leiomyoma of the Head and Neck Laryngoscope, 114:661–665, 2004
  7. Squillaci S , Marchione R , Spairani C , Soccio M , Tallarigo F . Cutaneous angiolipoleiomyoma: a case report and literature review. *Pathologica*. 2008 Feb;100(1):36-40.
  8. Fitzpatrick JE , Mellette JR Jr , Hwang RJ , Golitz LE , Zaim MT , Clemons D . Cutaneous angiolipoleiomyoma. *J Am Acad Dermatol*. 1990 Dec;23(6 Pt 1):1093-8.
  9. Holst VA, Junkins-Hopkins JM, Elenitsas R. Cutaneous smooth muscle neoplasms: clinical features, histologic findings, and treatment options. *J Am Acad Dermatol* 2002;46:477-90.
  10. Requena L, Sanguenza OP. Cutaneous vascular proliferations. Part III. Malignant neoplasms, other cutaneous neoplasms with significant vascular component, and disorders erroneously considered as vascular neoplasms. *J Am Acad Dermatol* 1998;38:143-75
  11. Yaegashi H, Moriya T, Soeda S, Yonemoto Y, Nagura H, Sasano H. Uterine angiomyolipoma: case report and review of the literature. *Pathol Int*. 2001;51: 896–901.
  12. Braun HL, Wheelock JB, Amaker BH, Seeds JW. Sonographic evaluation of a uterine angiolipoleiomyoma. *J Clin Ultrasound*. 2002;30:241–244
  13. Ru-Long Ren, ; Howard Her-Juing Wu. Pathologic Quiz Case A 40-Year-Old Woman With an Unusual Uterine Tumor, *Arch Pathol Lab Med—Vol 128*, February 2004
  14. Mehregan DA, Mehregan DR, Mehregan AH. Angiomyolipoma. *J Am Acad Dermatol* 1992;27:331-333.
  15. Shintaku M. Lipoleiomyomatous tumors of the uterus: a heterogeneous group? Histopathological study of five cases. *Pathol Int*. 1996;46:498–502.
  16. Huang PC, Chen JT, Ho WL. Clinicopathologic analysis of renal and extrarenal angiomyolipomas: report of 44 cases. *Chin Med J (Taipei)*. 2000;63:37–44.
  17. Boisclair J , Doré M . Uterine angiolipoleiomyoma in a dog. *Vet Pathol*. 2001 Nov;38(6):726-8.
  18. Buyukbabani N, Tetikkurt S, Ozturk AS. Cutaneous angiomyolipoma: report of two cases with emphasis on HMB-45 utility. *J Eur Acad Dermatol Venereol* 1998;11: 151-154.