

İMMÜNSUPRESE HASTADA NAZOFARENKS CANDİDA GLABRATA ENFEKSİYONU: LİTERATÜRDE OLDUKÇA NADİR BİR OLGU SUNUMU

Pediyatrik KBB

Başvuru: 28.01.2019

Kabul: 22.05.2019

Yayın: 22.05.2019

Kerem Kökoğlu¹, Deniz Avcı², Mehmet İlhan Şahin¹, Samet Aydemir³

¹ Erciyes Üniversitesi Tıp Fakültesi

² Nevşehir Devlet Hastanesi

³ Polatlı Devlet Hastanesi

Özet

İMMÜNSUPRESE HASTADA NAZOFARENKS CANDİDA GLABRATA ENFEKSİYONU: LİTERATÜRDE OLDUKÇA NADİR BİR OLGU SUNUMU

Candida glabrata sağlıklı insan florasında yaşayan ve immünsupresyon durumunda fırsatçı enfeksiyon yapabilen bir patojendir. Daha çok kandidemi yapar ve solid organları tutarak mortal enfeksiyonlara yol açabilir. Candida glabratanın nazofarenkse lokalize enfeksiyonundan daha önce literatürde bahsedilmemiştir. Bu olguda ağız açık uyuma, horlama, burundan sarı renkli akıntı ve ağız kokusu şikayetleri olan sekiz yaşında erkek hastanın yapılan endoskopik nazofarenks muayenesinde üzerinde yer yer beyaz renkli alanlar ve nekroz içeren adenoid dokularından saptanan nazofarenks Candida glabrata enfeksiyonu sunuldu.

Anahtar kelimeler: adenoid hipertrofi, candida glabrata, nazofarenks

Abstract

NASOPHARYNX CANDIDA GLABRATA INFECTION IN THE IMMUNOSUPPRESSED PATIENT: AN EXTREMELY RARE CASE REPORT IN THE LITERATURE

Candida glabrata is a pathogen living in healthy human flora and capable of opportunistic infection in the case of immunosuppression. It makes more candidemia and can cause solid infections and cause mortal infections. The localized infection of candida glabrata in the nasopharynx has not been previously discussed in the literature. In this case, we present an eight-year-old male patient with open mouth, snoring, nose discharge, yellow stream in the nose and halitosis. We report a case of nasopharyngeal Candida glabrata infection with white areas and necrosis in endoscopic nasopharyngeal examination of adenoid tissue.

Keywords: adenoid hypertrophy, candida glabrata, nasopharynx

Giriş

Candida glabrata (C. glabrata) ve Candida albicans insanda en sık gözlenen patojen mayalardır. Sağlıklı insanlarda oral kavite ve gastrointestinal traktta normal florada bulunurlar. Ancak antibiyotik kullanımı, diyabet, immünsupresyon gibi predispozan durumlarda mortal enfeksiyonlara yol açabilirler [1]. Bu olguda karaciğer ve kemik iliği nakli olmuş immünsuprese çocukta gelişen oldukça nadir görülen bir nazofaringeal C. glabrata enfeksiyonu sunulmuştur.

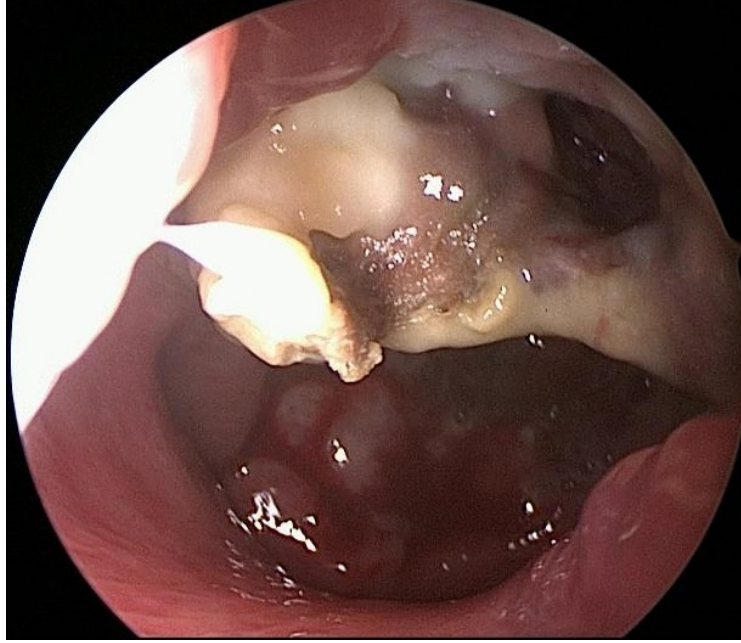
Olgu Sunumu

Sekiz yaşında erkek hasta 2 aydır var olan ağız açık uyuma, horlama, burundan sarı renkli akıntı, ağız kokusu şikayetleri ile kliniğimize başvurdu. Hastanın anamnezinde bu süre içerisinde akut sinüzit tanısı ile geniş spektrumlu antibiyotikler kullandığı, 4 yıl önce idiopatik fulminan karaciğer yetmezliği tanısı ile karaciğer nakli

Sorumlu Yazar: Deniz Avcı, Nevşehir Devlet Hastanesi Nevşehir Devlet Hastanesi KBB Hastalıkları Kliniği
deniz.avci@hotmail.com

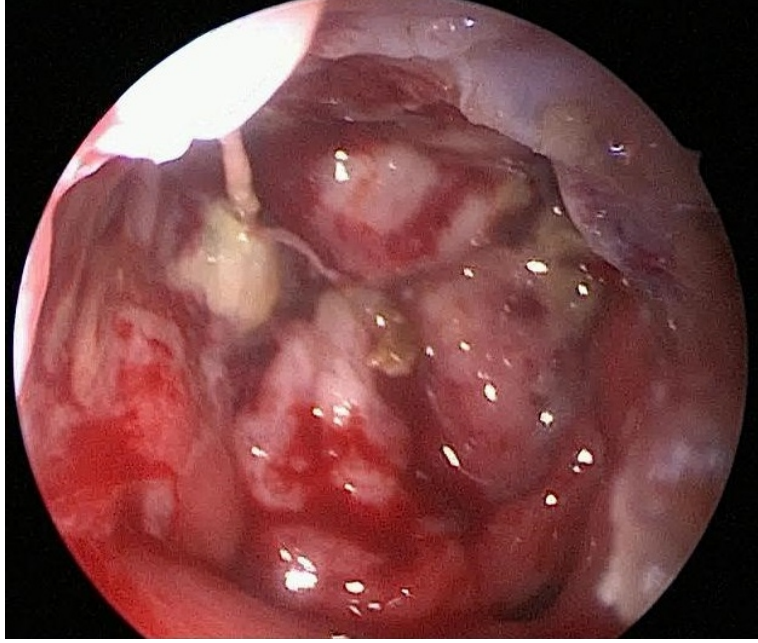
Kökoğlu K ve ark . İmmünsuprese hastada nazofarenks candida glabrata enfeksiyonu: literatürde oldukça nadir bir olgu sunumu.
ENTcase. 2019;5(2):88-93

yapıldığı, nakile bağlı immüsuprese ilaç (takrolimus 1x0,5 mg) kullandığı ve nakil sonrası gelişen aplastik anemi tanısı ile kordon kanı kullanılarak kemik iliği nakli yapıldığı öğrenildi. Fizik muayenede bilateral kulak zarları mattı. Anterior rinoskopide belirgin akıntı gözlenmedi. Tonsiller hipertrofisi yoktu ve boyun muayenesi doğaldı. Endoskopik nazofarenks muayenesinde hava pasajını belirgin daraltmış, üzeri beyaz renkli kurutlar içeren adenoid hipertrofi görüntüsü mevcuttu. Hastanın vücudunda santral kateteri vardı. Yapılan akustik immitansmetride bilateral orta kulak tip B timpanograma sahipti. Mevcut bulgularla adenoid hipertrofi ve bilateral seröz otitis media (SOM) düşünülerek adenoidektomi ve bilateral ventilasyon tüpü uygulaması operasyonu planlandı. Operasyon sırasında ağız içerisinden nazofarenks palpasyonla muayene edildi. Adenoid dokusu ile uyumsuz palpasyon bulgusu nedeniyle endoskopik nazofarenks muayenesine geçildi. Muayenede nazofarenkste nekrotik dokuların varlığı ve posterior duvarın nekroza bağlı içe doğru yenik olduğu gözlemlendi (Şekil 1).



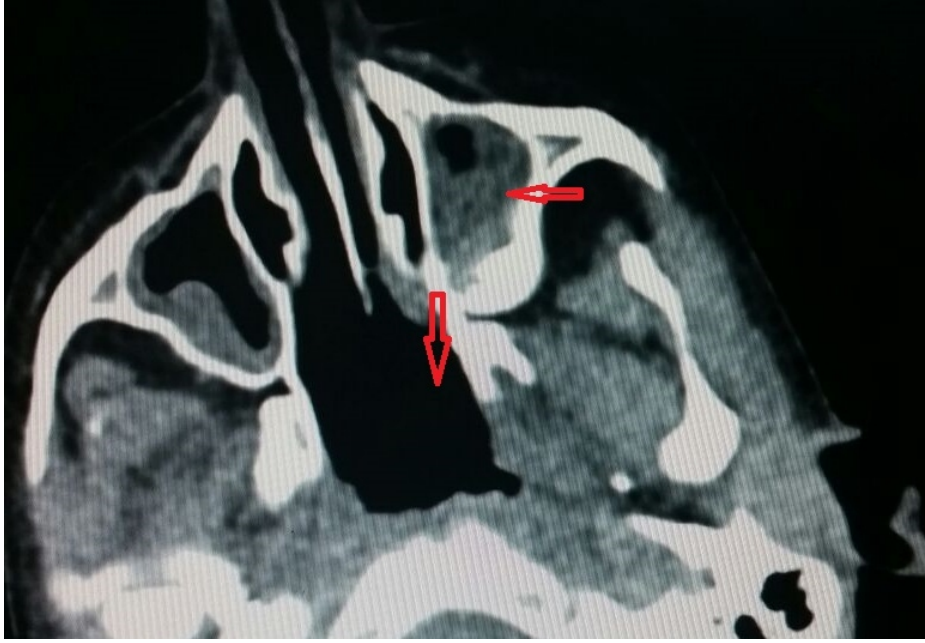Şekil 1 : Operasyon sırasında nekrotik dokuların endoskopik görüntüsü

Koana ve nazofarenksteki nekrotik alanlar çoğunlukla debride edilerek temizlendi (Şekil 2).

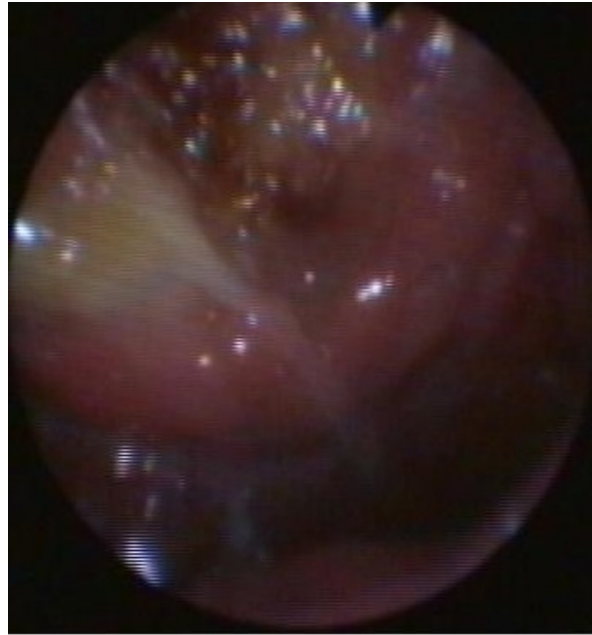


Şekil 2 : Operasyon sırasında nekrotik dokuların tama yakın debritleme sonrası nazofarenksin endoskopik görüntüsü

Nazal kavite ve türbinat mukozaları doğal görünümdeydi. Nekroz nazofarenkse sınırlıydı. Kronik östaki disfonksiyonu olabilir düşüncesiyle devamlı akan bir kulağa neden olmamak için ventilasyon tüpü uygulaması yapılmadı. Ameliyat sonrası nazofarengeal nekroz nedeniyle hastada ileri incelemeye gidildi. Alınan örneklerden mikrobiyolojik ve patolojik çalışma yapıldı. Gram boyama incelemesinde maya elemanı görülmesi üzerine hastaya amfoterisin B başlandı. Hastanın kan kültüründe üreme yoktu. Görüntüleme için paranazal sinüs bilgisayarlı tomografi (BT) çekildi. BT incelendiğinde sinüzit, nazofarenkste nekrotik dokuların operasyon ile alınmasına bağlı geniş bir boşluk izlendi. Ancak kitle lezyonu izlenmedi (Şekil 3). Hastaya, ameliyat sonrası 2 günde bir endoskopik nazofarenks muayenesi yapıldı. 3 ay sonraki kontrol muayenesinde nekrotik kısımların gerilediği, mukozanın normalleştiği ve mukoza üzerinde hafif kurutların olduğu gözlemlendi (Şekil 4).



Şekil 3 : Paranasal sinüs bilgisayarlı tomografide sinüzit ve nazofarenkste debritleme sonrası oluşan geniş boşluk alan (Kırmızı Oklar)



Şekil 4 : Operasyon sonrası 3. ayda nazofarenks mukozasında belirgin iyileşme görüntüsü

Patoloji sonucu nekrotik materyal olarak yorumlandı. Gönderilen materyalde mikrobiyolojik cihazda (VITEK 2 COMPACT) maya panelinde tiplendirme sonucu *C. glabrata* saptandı. Olgu sunumu için hasta yakınından izin alındı.

Tartışma

Kulak Burun Boğaz Hastalıkları pratiğinde adenoid olarak da adlandırılan farengal tonsiller, Waldeyer halkasının bir elemanıdır ve nazofarenks posterior duvarında yerleşir. Burun tıkanıklığı, ağzı açık uyuma, horlama, burun akıntısı, yüz görünümünde değişikliğe yol açar [2]. Adenoid hipertrofi ile birlikte SOM çocuklarda cerrahinin en sık nedenidir [3]. 8 yaşında burun tıkanıklığı, ağzı açık uyuma, burun akıntısı ile başvuran ve bilateral SOM da saptanan çocuk da bu nedenle ön tanı olarak adenoid hipertrofi düşünüldü ve cerrahi planlandı.

Adenoidektomi operasyonu için birçok yöntem tanımlanmıştır. Bunlar arasında küretaj, mikrodebridman, diatermi ablasyon, radyofrekans ablasyon ve transnazal yaklaşımlar sayılabilir [2]. Bu olguda hastaya küretaj yöntemi planlandı. Küretaj öncesi nazofarenks palpasyonla muayene edilmeli ve patolojiler tanınmaya çalışılmalıdır. Bu olguda adenoid dokunun kıvamı dışında bir muayene bulgusu saptanan hastaya operasyon sırasında endoskopik nazofarenks muayenesi yapıldı ve nekroz alanları gözlemlendi. Bu alanlardan yapılan örneklemede patolojik olarak nekroz, mikrobiyolojik olarak ise *C. glabrata* saptandı. Bu nadir durumdan yola çıkarak adenoidektomi planlanan hastalara ameliyat öncesinde mutlaka endoskopik nazofarenks muayenesi yapılmasını önermekteyiz. Baldassari ve Choi [4], yaptıkları çalışmada üst hava yolu tıkanıklığı ve şüpheli adenoid hipertrofisi ile başvuran çocuklarda, adenoid muayenesinin daha net değerlendirilmesinde fleksible nasal endoskopinin en iyi seçim olduğunu vurgulamışlardır.

Yapılan literatür taramalarında nazofarenkste görülen *C. glabrata* enfeksiyonundan daha önce bahsedilmemiştir. *C. glabrata* ve *C. albicans* oral kavite ve gastrointestinal traktta en sık rastlanan kommensal mayalardır [5]. Aynı zamanda *C. glabrata* immünsuprese hastalarda en önemli patojen mayalardandır [6]. Bu iki tür, sistemik kandidiyazislerin % 65-75'inden sorumludurlar [7].

C. glabrata, *C. albicans*tan ziyade fırıncı mayası olarak bilinen *Saccaromyces cerevisiae* ile daha yakın akrabadır. *C. albicans* psödohif gibi bir yapıya sahipken *C. glabrata* sadece maya formunda bulunur [1]. *C. glabrata*; adhezyon ve invazyon faktörleriyle konakta enfeksiyon oluşturur ve *C. albicans* ile kıyaslandığında daha az agresif inflamasyon yapmaktadır [1].

C. glabrata enfeksiyonu tedavisinde amfoterisin B, flukonazol ve ekinokandinler tedavide önerilmektedir [8]. Bazı epidemiyolojik çalışmalarda ilk seçenek olarak kaspofunginlerin kullanılması önerilmektedir [9]. Bu olguda hastaya cerrahi debridman sonrası amfoterisin B tedavisi başlandı ve hastanın ardışık endoskopik muayenelerinde enfeksiyon alanı gerileyip mukoza iyileştiğinden ilacı değiştirilmedi.

Sonuç

İmmünsupresyon, diyabet, uzun süreli antibiyotik kullanımı gibi durumlarda olduğu gibi nazofarenks enfeksiyonunda da fırsatçı patojenler gözönünde bulundurulmalı ve adenoidektomi operasyonu öncesi mutlaka endoskopik nazofarenks muayenesi yapılmalıdır.

Kaynaklar

1. Brunke S, Hube B. Two unlike cousins: *Candida albicans* and *C. glabrata* infection strategies. *Cell Microbiol.* 2013;15(5):701-8.
2. Saxby AJ, Chappel CA. Residual adenoid tissue post-curettage: role of nasopharyngoscopy in adenoidectomy. *ANZ J Surg.* 2009;79(11):809-11.
3. Cengel S, Akyol MU. The role of topical nasal steroids in the treatment of children with otitis media with effusion and/or adenoid hypertrophy. *Int J Pediatr Otorhinolaryngol.* 2006;70(4):639-45.
4. Baldassari CM, Choi S. Assessing adenoid hypertrophy in children: X-ray or nasal endoscopy? *Laryngoscope.* 2014;124(7):1509-10.
5. Cole GT, Halawa AA, Anaissie EJ. The role of the gastrointestinal tract in hematogenous candidiasis: from

- the laboratory to the bedside. *Clin Infect Dis*. 1996;22(2):73-88.
6. Li L, Redding S, Dongari-Bagtzoglou A. *Candida glabrata*: an emerging oral opportunistic pathogen. *J Dent Res*. 2007;86(3):204-15.
 7. Perlroth J, Choi B, Spellberg B. Nosocomial fungal infections: epidemiology, diagnosis, and treatment. *Med Mycol*. 2007;45(4):321-46.
 8. Ju JY, et al. Efficacies of fluconazole, caspofungin, and amphotericin B in *Candida glabrata*-infected p47phox^{-/-} knockout mice. *Antimicrob Agents Chemother* 2002;46(5):1240-5.
 9. Pfaller MA, et al. Epidemiology and Outcomes of Invasive Candidiasis Due to Non-albicans Species of *Candida* in 2,496 Patients: data from the Prospective Antifungal Therapy (PATH) Registry 2004-2008. *PLoS One*. 2014;9(7):e101510.

Sunum

36. Türk Ulusal Kulak Burun Boğaz ve Baş Boyun Cerrahisi Kongresi. 5-9 Kasım 2014. ANTALYA