

# LARENKS KANSERLİ HASTADA SENKRON BOYUNDA DİFFÜZ BÜYÜK B HÜCRELİ LENFOMA

Laringoloji

Başvuru: 27.03.2021

Kabul: 25.06.2021

Yayın: 25.06.2021

Muhammet Fatih Topuz<sup>1</sup>, Nesibe Esra Karaman<sup>1</sup>, Fatih Oğhan<sup>1</sup>, Ayşe Nur Değer<sup>1</sup>

<sup>1</sup> Kütahya Sağlık Bilimleri Üniversitesi Tıp Fakültesi

## Özet

LARENKS KANSERLİ HASTADA SENKRON BOYUNDA DİFFÜZ BÜYÜK B HÜCRELİ LENFOMA

Larenks kanseri ile birlikte görülebilen senkron/metakron tümörler uzun zamandır bilinmektedir. Larenks kanseri ile birlikte görülebilen bu tümörler genellikle respiratuar ve gastrointestinal sistem kaynaklıdır. Literatürde yine cilt ve tiroid kanseriyle de ilgili olgular mevcuttur. Ancak hematolojik malignite olgusu oldukça sınırlıdır. Bu olgu sunumunda larenks kitlesi nedeniyle total larenjektomi ve eşlik eden boyundaki patolojik boyuttaki lenf nodülleri nedeniyle bilateral boyun diseksiyonu yapılan, patoloji sonucu larenks kanseri ve diffüz büyük B hücreli lenfoma olarak rapor edilen hastadan literatür eşliğinde bahsedilecektir.

**Anahtar kelimeler:** Larenks kanseri; lenfoma; senkron; metakron

## Abstract

SYNCHRONOUS DIFFUSE LARGE B-CELL LYMPHOMA IN A PATIENT WITH LARYNX CANCER

Synchronous / metachronous tumors that can be seen with laryngeal cancer have been known for a long time. These tumors, which can be seen with laryngeal cancer, generally originate from the respiratory and gastrointestinal system. There are also cases in the literature regarding skin and thyroid cancer. However, the cases of hematological malignancy are quite limited. In this case report, a patient who underwent total laryngectomy due to a laryngeal mass and bilateral neck dissection due to accompanying pathological lymph nodes in the neck and whose pathology result was reported as laryngeal cancer and diffuse large B-cell lymphoma will be discussed in the light of the literature.

**Keywords:** Laryngeal cancer; lymphoma; synchronous; metachronous

## Giriş

Larenks kanseri baş boyun bölgesinde (cilt dışı) en sık görülen kanserdir. Erişkinlerde görülen tüm kanserlerin %2 sini; baş boyun kanserlerinin yaklaşık %30 unu oluşturur [1,2]. Kadın/ erkek oranı yaklaşık 1/4 olarak bildirilmektedir [3]. Risk faktörleri arasında en fazla suçlanan sigara kullanımınıdır. De Stafani ve ark. yaptığı çalışmada sigara içenlerde içmeyenlere göre 35 kat larenks kanser sıklığının arttığını gösterilmiştir [4]. Alkol tüketimi, mesleki maruziyet (asbestoz, ağaç işleri, çimento tozu, petrol ürünleri, nikel), human papilloma virüs enfeksiyonu (16, 18) , vitamin eksiklikleri (A vitamini), radyasyona maruziyet, diyetle taze sebze meyvenin yeterince tüketilmemesi diğer risk faktörleri arasındadır [5].

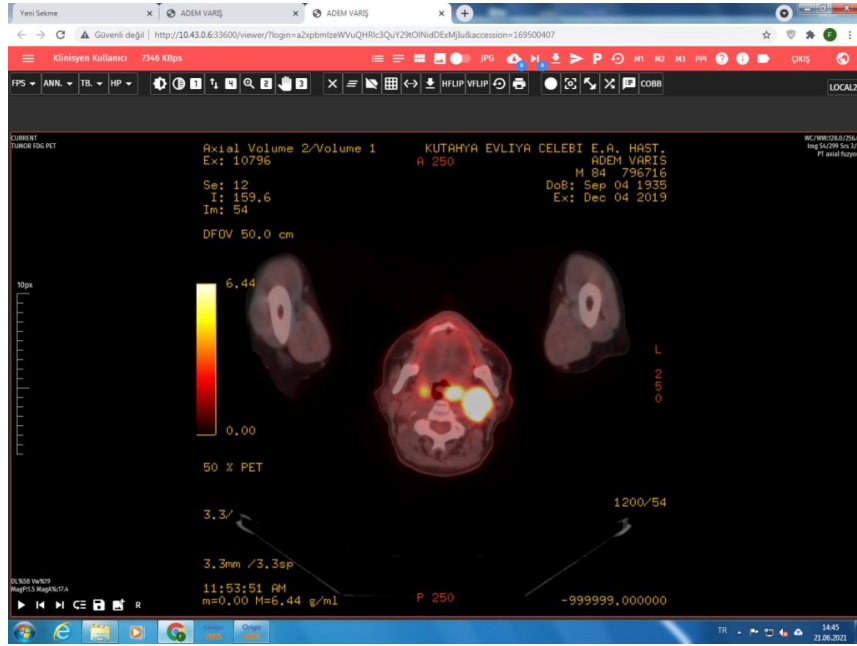
Larenks kanserinde histopatolojik olarak en sık skuamöz hücreli karsinom (SHK) görülse de nadir olarak diğer maligniteler de (adenokarsinom, kondrom, nöroendokrin tümörler, minör tükrük bezi tümörleri, indifferansiye karsinom, lenfoma gibi) görülebilir. Larinks kanserli hastalarda en sık görülen primer tümörler sırasıyla akciğer, ağız ve orofarenks lokalizasyonludur [6].

Lenfomalar baş boyunun SHK ve adenokarsinomlarından sonra en sık 3. malign nonepitelyal tümörleridir ve tüm baş boyun malignitelerinin %12 'sini oluşturmaktadırlar [7]. Histopatolojik olarak Hodgkin ve nonHodgkin lenfoma olarak ikiye ayrılır ve baş boyun bölgesinde en sık nonHodgkin lenfoma görülür. Diffüz büyük B hücreli lenfoma (DBBHL), non-Hodgkin lenfomalar arasında en sık görülenidir ve tüm lenfomaların %30 u kadardır [8]. Etiyolojisinde kalıtsal immün yetmezlikler, edinilmiş immün yetmezlikler, otoimmün hastalıklar, kimyasal veya ilaç maruziyeti ve radyasyon bulunabilir. DBBHL lenf nodlarında veya non lenfatik sistemlerde de (gastrointestinal sistem, testisler, tiroid, deri, meme, kemik veya beyin) ortaya çıkabilecek hızlı gelişen bir lenfomadır. Bu yazıda larenksin en sık malignitesi SHK ile birlikte boyun diseksiyonu materyalinde DBBHL gelen olgumuz tartışılacaktır.

## Olgu Sunumu

Altı aydır var olan ses kısıklığı şikâyetiyle 84 yaşında erkek hasta kliniğimize başvurdu. Özgeçmişinde diabet, hipertansiyon ve 40 paket/yıl sigara kullanma öyküsü (son 10 yıldır kullanmıyor) bulunan hastanın yapılan indirekt laringoskopi muayenesinde sol vokal kord ön 2/3 'ünü tutan, glottik vejetan kitle görüldü. Subglottik bölge, interaritenoid bölge ve her iki band ventrikülün salim olduğu görüldü. Boyunda ele gelen lenfadenopatisi olmayan hastanın laboratuvar bulguları normal sınırlarda izlendi. Hastaya genel anestezi altında direkt laringoskopi (DL) eşliğinde stripping yapıldı. Spesmenin histopatolojik inceleme sonucu orta derece differansiye skuamöz hücreli karsinom olarak rapor edildi. Hasta T1NOMO Evre 1 olarak değerlendirildi ve hastaya radyoterapi (RT) önerildi.

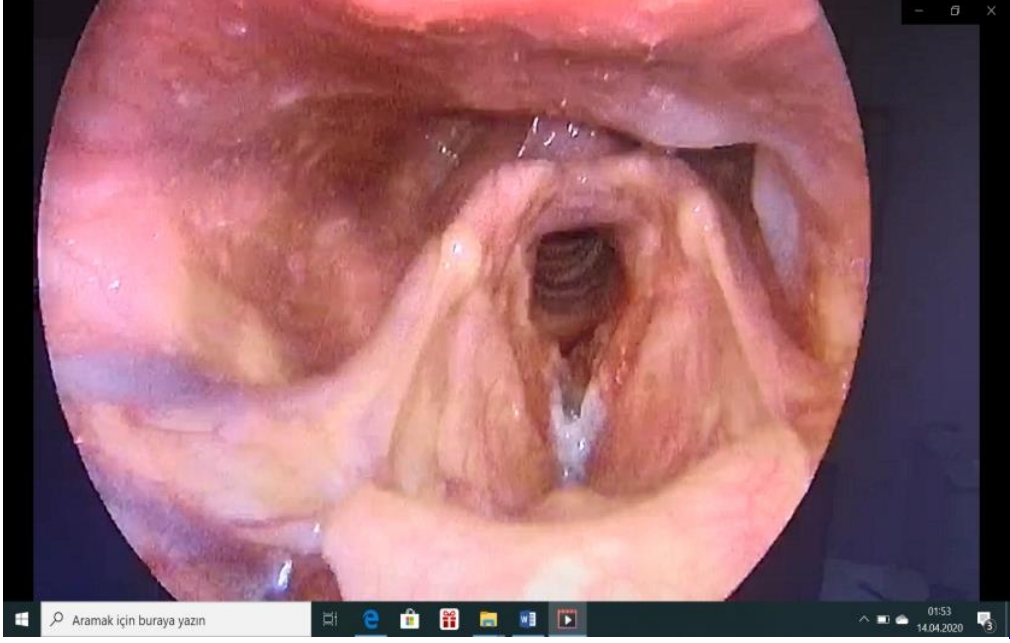
Radyoterapi almayan ve iki yıl boyunca takiplere gelmeyen hasta, üç aydır devam eden ses kısıklığı ve boynunun sol tarafında ele gelen kitle şikayetiyle tekrar tarafımıza başvurdu. Hastada eşlik eden gece terlemesi, kilo kaybı, ateş yüksekliği gibi B semptomları yoktu. İndirekt laringoskopi muayenesinde her iki vokal kord ön 1/3'ünü ve ön komissürü tutan yaklaşık 3 mm subglottik uzanımı olan ülserovejetan kitle izlendi (şekil - 1). İnteraritenoid bölge, her iki band ventrikül ve epiglot salim izlendi. Genel anestezi altında DL eşliğinde biyopsi yapılan hastanın biyopsi spesmeninin histopatolojik incelemesi skuamöz hücreli karsinom olarak rapor edildi. Materyalden alınan kesitlerde; tümör hücrelerinin hiperkromatik nükleuslu olduğu, tek hücre keratinizasyonu gösteren atipik epitel hücrelerinin solid adalar oluşturduğu bildirildi. Hastanın yapılan PET-BT' sinde sol seviye 2B'de iki adet büyüğü 30x30 mm (SUVmaks:17,9), sol retrofarengeal alanda 20x25 mm (SUVmaks:17,7), C1 vertebra hizasında prevertebral alanda 6 mm (SUVmaks:7,2), sağ submandibuler alanda 7x10 mm (SUVmaks:2,8) boyutundaki lenf nodlarında patolojik FDG tutulumları izlendi (Şeki



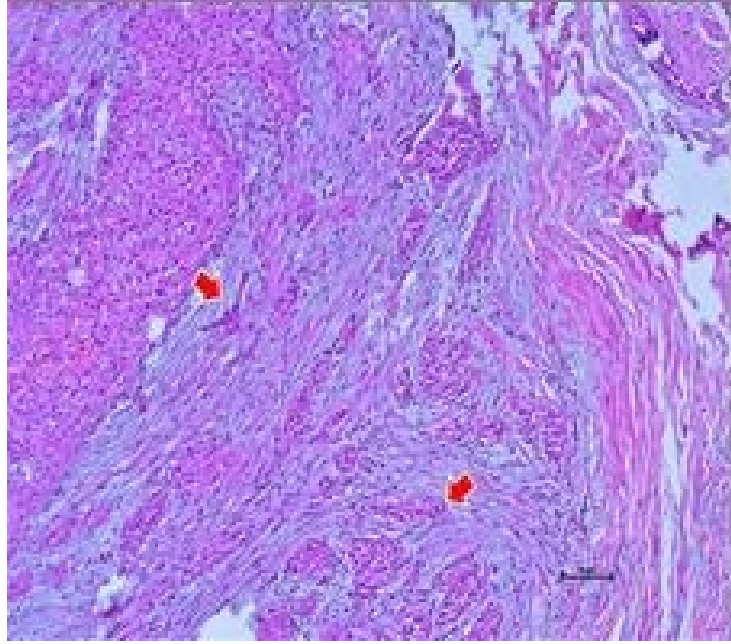
Şekil 2 : Hastanın PET - BT görüntülemesinden bir kesit

1-2). Tümörün yerleşimi, boyunda patolojik boyutta lenf nodlarının varlığı ve uzak metastazının olmaması nedeni ile hasta T3N2cM0 evre 4A olarak değerlendirilip, hastaya parsiyel larenjektomi ve bilateral fonksiyonel boyun diseksiyonu operasyonu yapılmasına karar verildi.

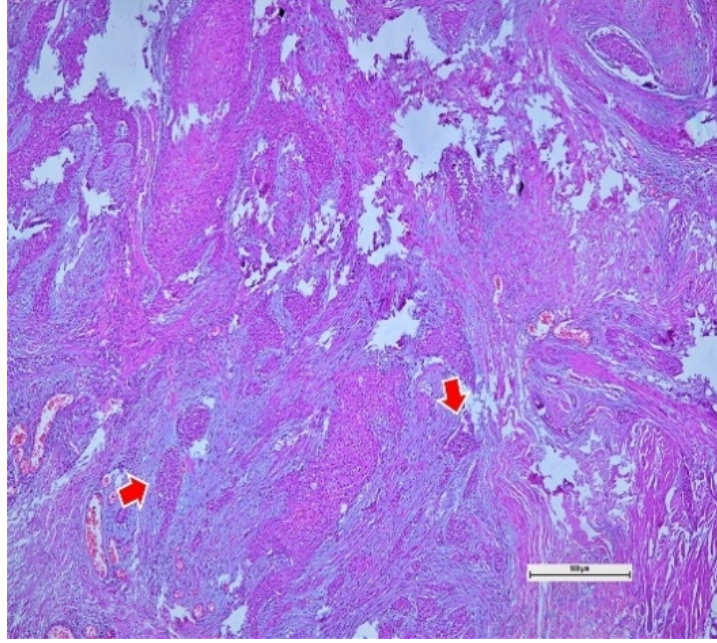
Larenjektomi spesmeninin histopatolojik inceleme sonucu “orta derece diferansiye skuamöz hücreli karsinom” (Şekil 3 - 4); boyun diseksiyonu spesmeninin sonucu ise “DBBHL” (Şekil 5A-5B) olarak raporlandı. Hastanın bu sonuçlarla T3N0M0 Evre 3 larenks kanseri ve eş zamanlı evre 2A DBBLH olduğu kabul edildi. Hastaya RT ve eş zamanlı R-CHOP protokolü (rituksimab+ siklofosfomid+ doksorubisin+ vinkristin+ prednizolon) planlandı ancak yaşının ileri olması ve genel performansının orta seviyede bulunması nedeniyle hastaya RT eşliğinde sadece rituksimab tedavisi uygun görüldü.



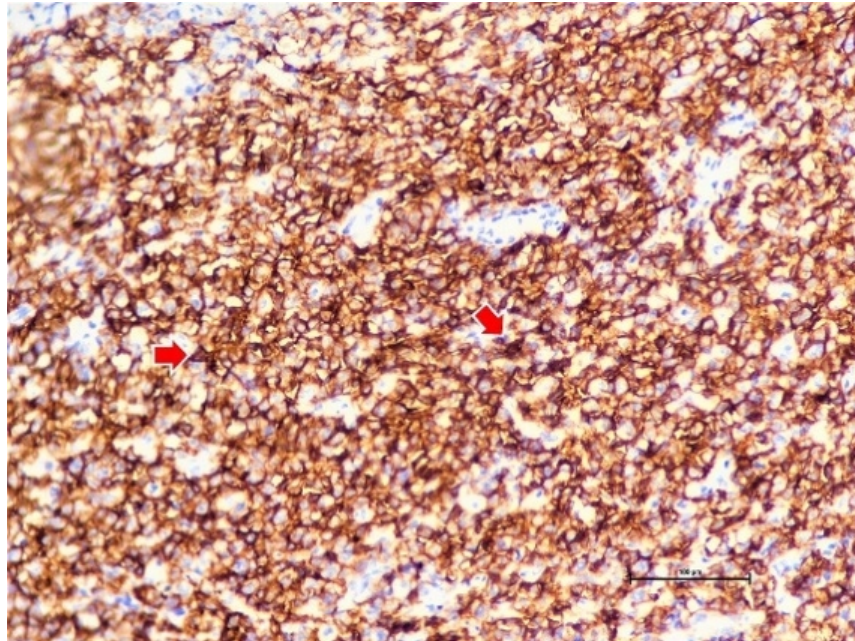
**Şekil 1** : Preoperatif indirek laringoskopi görüntüsü



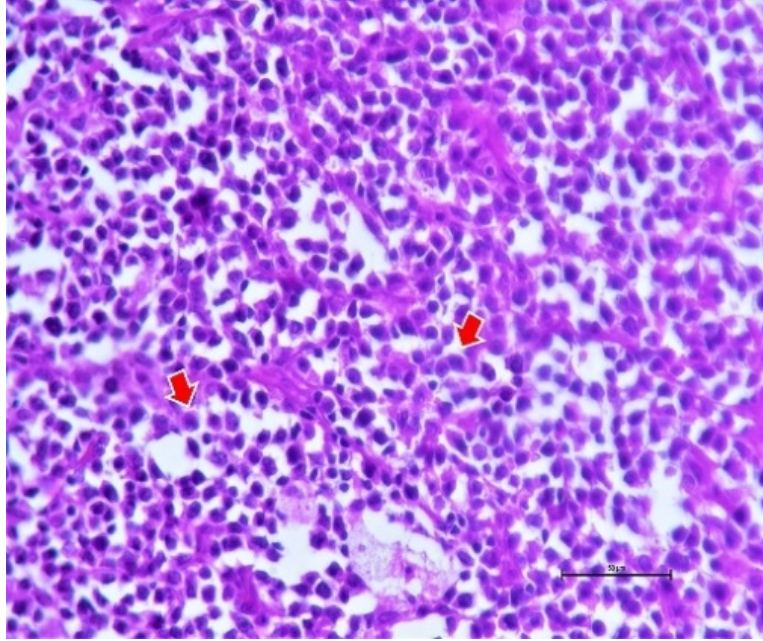
**Şekil 3** : Larinkste skuamoz hücreli karsinom, solid tümör adaları okla işaretlenmiştir. H&E X4



**Şekil 4** : Skuamoz hücreli karsinom hiperkromatik nukleuslu eozinofilik sitoplazmalı atipik hücre adaları, okla işaretlenmiştir. H&E X20



**Şekil 5A** : Şekil 5 ve 6: Lenf düğümünde neoplastik B lenfositler okla işaretlenmiştir CD20 X20 ve H&E X40



**Şekil 5B** : Şekil 5 ve 6: Lenf düğümünde neoplastik B lenfositler okla işaretlenmiştir CD20 X20 ve H&E X40

## Tartışma

Baş boyun bölgesinde SHK ve adenokarsinomdan sonra en sık görülen 3. malignite lenfomalardır [7]. DBBHL tüm Hodgkin dışı lenfomaların %30-58'ini oluşturur. Avrupa Birliği'nde yılda 3-4/100,000 yeni olgu görülmekte olup, insidansı yaşla birlikte artış göstermektedir (35-59 yaş arasında 0;3/100,000/yıl, 80-84 yaş arasında 26,6/100,000/yıl) [9].

Tanı süresine bağlı olarak senkron tümörler, aynı zamanda veya primer tümörünün teşhisinden 6 ay içinde, metakron tümörler primer tanıdan en az 6 ay sonra teşhis edilir. Nikolaouetal ve ark [10], 1988-1996 yılları arasında kendilerine başvuran SHK tanıli larenks karsinomlu 514 tane hastayı retrospektif incelemişler ve ikincil ortaya çıkan tümörleri ele almışlardır. 42 hastada ikincil tümör görülmüş olup bunların 8 i senkron, 36 'sı metakron bulunmakla beraber bu tümörlerin daha çok respiratuar ve üst gastrointestinal sistem lokalizasyonlarını etkilediği görülmüştür.

Larenks kanseri tanısı ile cerrahi tedavi uygulanan olgularda boyun diseksiyonu spesmeninin histopatolojik incelemesinde larenks kanseri metastazı dışında diğer baş boyun kanserlerinin metastazına da rastlanabilmektedir. Çukurova ve ark. 2008-2010 yılları arasında total ve parsiyel larenjektomi +bilateral boyun diseksiyonu yapılan hastaların boyun diseksiyon materyalleri geriye dönük incelenmiş olup toplam 74 olgunun 2 tanesinde tiroid papiller karsinom metastazı bulunmuş ve bunlara tamamlayıcı tiroidektomi operasyonu yapılmıştır [11].

Larenks karsinomu ile beraber hematolojik malignite görülmesi baş - boyun kanserlerinden de nadir bir durumdur. Literatürde çok az vakaya rastlanmıştır. Akduman ve ark. [12] yayınladığı bir olguda metakron akciğer karsinomu olan larenks karsinom tanıli hastanın senkron kronik miyelositer lösemi (KML) hastalığı rapor edilmiştir. Lökosit seviyesindeki yükseklik nedeniyle olgu incelenip KML tanısı almış, remisyon sonrası larenks karsinomundan ötürü total larenjektomi ve bilateral fonksiyonel boyun diseksiyonu yapılmıştır. Bizim olgumuzda hastanın muayenesinde eş zamanlı vokal kord kitlesi ve boyun kitlesi olması nedeniyle, boyunda ele gelen kitlenin larenks karsinomum

metastazı olarak düşünülüp, -hastada B semptomu olmaksızın- parsiyel larenjektomi ve bilateral fonksiyonel boyun diseksiyonu operasyonu yapılmıştır. Ancak patoloji raporları sonrası hastaya larenks kanser ve metakron DBBHL lenfoma tanısı konulmuştur.

Kliniğimizde dünya literatürü ile uyumlu olarak larenkste lezyonu olan hastalara önce biyopsi yapılmaktadır. Biyopsi patoloji raporu malignite lehine gelen hastalara gerekli radyolojik değerlendirmeler sonrası uygun cerrahisi ve/veya RT/KT yapılmaktadır. Larenks cerrahisi ile aynı zamanda, ileri evre larenks kanseri olan, boyunda ele gelen kitlesi olan veya fizik muayenede boyunda kitle olmasa da radyolojik olarak metastaz lehine bulguları olan hastaları larenks kanseri boyun metastazı olarak düşünüp çoğunlukla boyun diseksiyonu yaparak –ve evresine göre RT/KT ekleyerek- tedaviyi tamamlıyoruz. Ancak olgumuzda olduğu gibi, boyunda ele gelen kitlesi olan larenks karsinomlu hastaların ikincil bir primer tümörünün olabilmesi ihtimali; bu boyun kitlelerinden operasyon öncesi biyopsi yapılmalı mı sorusunu akla getirmektedir. Maalesef literatürde bu soruya cevap bulmamaktadır

Larenksteki lezyon ile boyun kitlesi büyüklüğü ve/veya yaygınlığı arasında uyumsuzluğu olan, kan parametrelerinde uyumsuzluk bulunan ve her ne kadar bizim hastamızda olmasa da B semptomları tarifleyen hastalarda boyun diseksiyonu öncesi boyun kitlesinden ince iğne aspirasyon biyopsisi alınmasının uygun bir yaklaşım olacağını düşünüyoruz.

Sonuç olarak; az rastlanılan bir durum olsa da larenks karsinomlu hastalara eşlik eden senkron ve/veya metakron kanserler olabileceği unutulmamalıdır. İkincil kanserler solid kanser olabileceği gibi hematolojik malignitelerin de olabileceği akıldan çıkarılmamalıdır.

## Kaynaklar

1. Kumar V, Cotran RS, Robbins SL. Robbins Pathologic Basic Pathology. 9th ed. Philadelphia: W.B. Saunders Company; 2017.
2. Beasley, NJP, Gullane PJ. Cancer of the larynx, paranasal sinuses and temporal bone. Chapter 27:Essential Otolaryngology. Ed.: K.J. Lee . McGrawHill Medical Publishing Company, 2019
3. Howlader N, et al. SEER Cancer Statistic Review, 1975-2009(Vintage 2009 Populations), National Cancer Institute. Bethesda, MD
4. De Stefani E, et al. Risk factors for laryngeal cancer. Cancer 1987; 60:3087-3091,
5. Koufman, JA., Burke, AJ. The etiology and pathogenesis of laryngeal carcinoma. Otolaryngol Clin North Am 1997;30(1): 1-19
6. Joo YH, Jung CK, Sun DI, Kim MS. Synchronous laryngeal squamous cell carcinoma and Hodgkin lymphoma of the head and neck region. Auris Nasus Larynx 2009;36(4):501-4.
7. Cooper JS, et al. National Cancer Database report on cancer of the head and neck: 10-year update. Head Neck 2009;31:748–58.
8. Kahraman D, Diniz G, Ceylan C. Diffüz Büyük B Hücreli Lenfomalı Hastaların Klinikopatolojik ve İmmünofenotipik Özelliklerinin Prognostik Önemi. Tepecik Eğit. ve Araşt. Hast. Dergisi 2019;29(1):62-6
9. Morgan G, et al. Changing trends in the incidence of nonHodgkin's lymphoma in Europe. Biomed Study Group. Ann Oncol 1997;8(2):49-54
10. Nikolaou AC, et al. Second primary neoplasms in patients with laryngeal carcinoma Laryngoscope 2000;10(1): 58–64.
11. Çukurova İ, Mengi E ,Gümüşsoy M., Larenks karsinomu nedeniyle boyun diseksiyonu yapılan olgularda rastlantısal tiroid karsinomu: Olgu sunumu Kulak Burun Bogaz Ihtis Derg 2011;21(4):215-9
12. Akduman D, Uslu C, Karaman M. Case Report: Larynx Cancer, with Synchronous Chronic Myelogenous Leukemia, and Metachronous Lung Cancer, KBB ve BBC Dergisi 2009; 17 (3):113-6

## Sunum

TÜRK ULUSAL KULAK BURUN BOĞAZ VE BAŞ BOYUN CERRAHİSİ SANAL KONGRESİ'nde poster olarak sunulmuştur.