

LARİNKS TÜBERKÜLOZU

Laringoloji

Başvuru: 02.07.2015

Kabul: 24.08.2015

Yayın: 24.08.2015

Osman Erdoğan¹, Onur İsmi¹, Rabia Bozdoğan Arpacı², Eylem Sercan Özgür³, Elif Şahin Horasan⁴, Yusuf Vayisoğlu¹

¹ Mersin Üniversitesi Tıp Fakültesi² Mersin Üniversitesi Tıp Fakültesi, Patoloji Anabilim Dalı³ Mersin Üniversitesi Tıp Fakültesi, Göğüs Hastalıkları Anabilim Dalı⁴ Mersin Üniversitesi Tıp Fakültesi, Enfeksiyon Hastalıkları Anabilim Dalı

Özet

LARİNKS TÜBERKÜLOZU

Tüberküloz akciğer tutulumunun yanında nadiren larinks tutulumuyla da karşımıza çıkabilen gelişmekte olan ve geri kalmış ülkelerde halen sık görülebilen enfeksiyöz hastalıktır. Larinks tutulumu varlığında fizik muayene bulguları larinks karsinomu ile karışabilir. Bu olgu sunumunda larinks karsinomu ön tanısıyla genel anestezi altında direkt laringoskopi ve biyopsi işlemi yapılan larinks tüberkülozlu bir hasta güncel literatür ışığında sunulmuştur.

Anahtar kelimeler: Tüberküloz, Larinks, Laringeal tüberküloz, Disfaji, Akciğer grafisi

Abstract

LARYNGEAL TUBERCULOSIS

Tuberculosis is the infectious disease which can be frequently seen in developing and underdeveloped countries with pulmonary and very rarely laryngeal involvement. Physical examination findings may mimic laryngeal cancer in case of laryngeal involvement. In this case report; a laryngeal tuberculosis patient diagnosed by direct laryngoscopy and biopsy operation under general anesthesia with preliminary diagnosis of laryngeal cancer was presented under the light of current literature.

Keywords: Tuberculosis, Larynx, Laryngeal tuberculosis, Dysphagia, Chest x-ray

Giriş

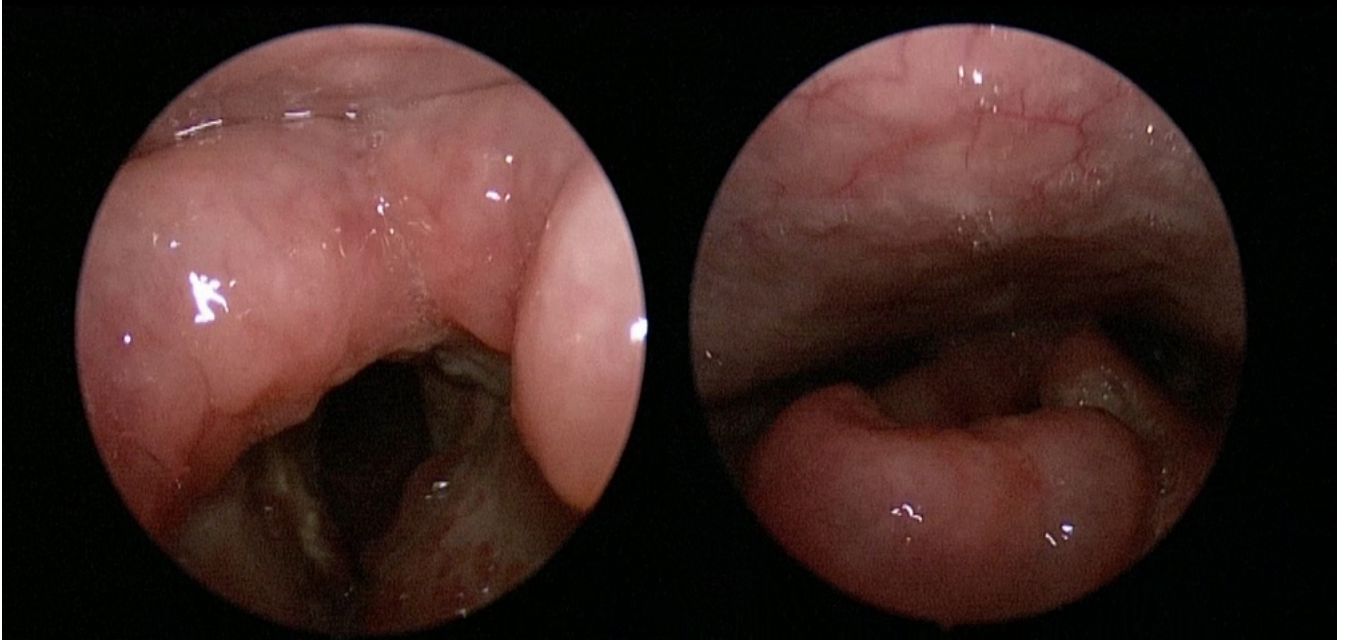
Tüberküloz (TB) ölümcül seyir gösterebilen bulaşıcı hastalıklardan biri olup Dünya Sağlık Örgütü (DSÖ) verilerine göre 2013 yılında 9.0 milyon insanda TB geliştiği, bu hastalık nedeniyle 1.5 milyon ölüm olduğu ve bunların 360 000' ini HIV-pozitif insanların oluşturduğu görülmüştür [1]. TB, Mycobacterium tuberculosis' in neden olduğu enfeksiyöz bir hastalıktır, %90 akciğerde lokalize iken, sadece %10 olguda akciğer dışında yerleşim gösterir [2]. Baş-boyun bölgesi TB için nadir görülen bir bölge olmasına rağmen gelişmekte olan ülkelerde bu bölgenin tutulumunda artış gözlenmektedir [3].

Disfaji nedenleri arasında konjenital, immunolojik, gastroözefageal, tümöral olmak üzere birçok neden bulunmaktadır [4]. Ayırıcı tanıda larinks karsinomu ile karışması ve larinks tutulumunun nadir olması larinks TB tanısını zorlaştırmaktadır [5]. Bu olgu sunumunda; katı gıdaları yutma güçlüğü ile başvuran larinks TB olgusu güncel literatür bilgileri ışığında sunulmuştur.

Olgu Sunumu

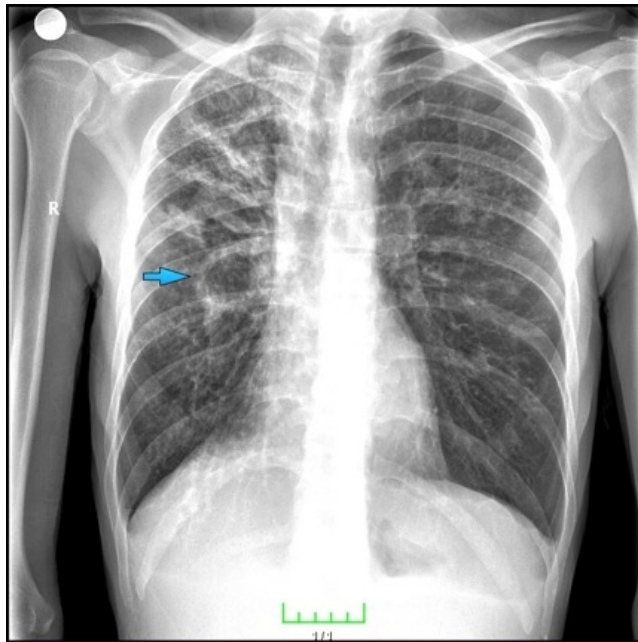
Otuz yaşında erkek hasta kliniğimize katı gıdaları yutma güçlüğü ve ağrılı yutma şikayetleri ile başvurdu. Hastanın öyküsünde yutma güçlüğüne ek olarak bir ay önce başlayan ses kısıklığı olduğu ve 13 yıldır 1 paket/gün sigara

içtiği, son 3 ayda %10'dan fazla kilo kaybı olduğu öğrenildi. Hastanın aile öyküsünde babasında geçirilmiş TB öyküsü olduğu öğrenildi. Fizik muayenede indirekt laringoskopide epiglot laringeal yüzden başlayarak vokal kord seviyesine kadar inen, yer yer ülserasyonlarla karakterize, bilateral aritenoid kıkırdaklar üzerindeki mukozada ödeme yol açan kitlesel lezyon görüldü (Şekil 1).



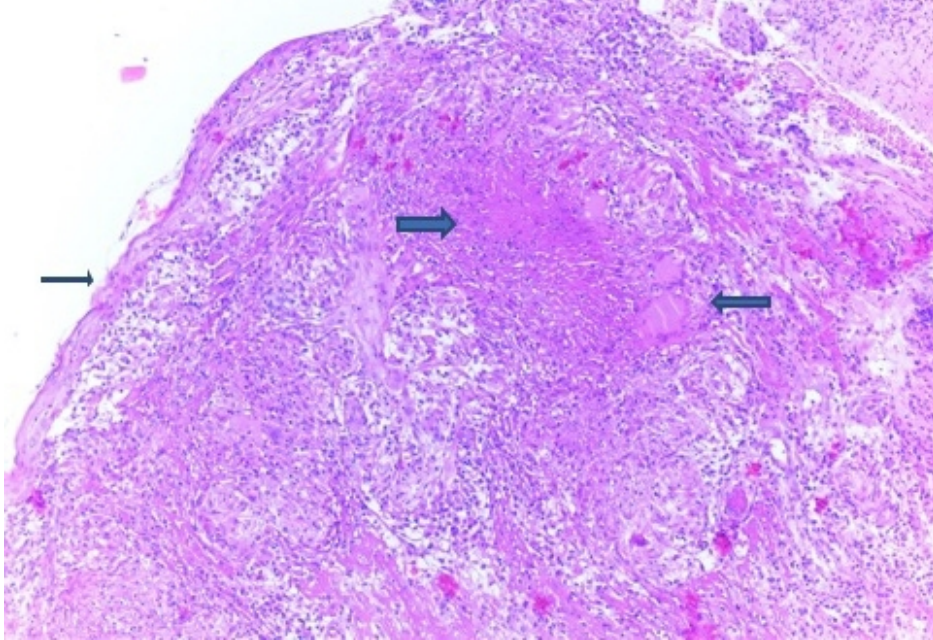
Şekil 1 : Epiglot laringeal yüzden başlayarak vokal kordlarda ve aritenoid kıkırdaklarda mukozada ödeme ve yer yer ülserasyonlara yol açan kitlesel lezyon

Boyun muayenesinde patolojik boyutta lenf noduna rastlanmadı. Diğer kulak burun boğaz muayeneleri doğal bulundu. Posteroanterior akciğer grafisinde üst ve orta zonlarda daha ağırlıklı olmak üzere bilateral tüm zonlarda yaygın konsolide alanlar mevcuttu. Sağ orta zonda kaviter lezyon mevcuttu (Şekil 2).

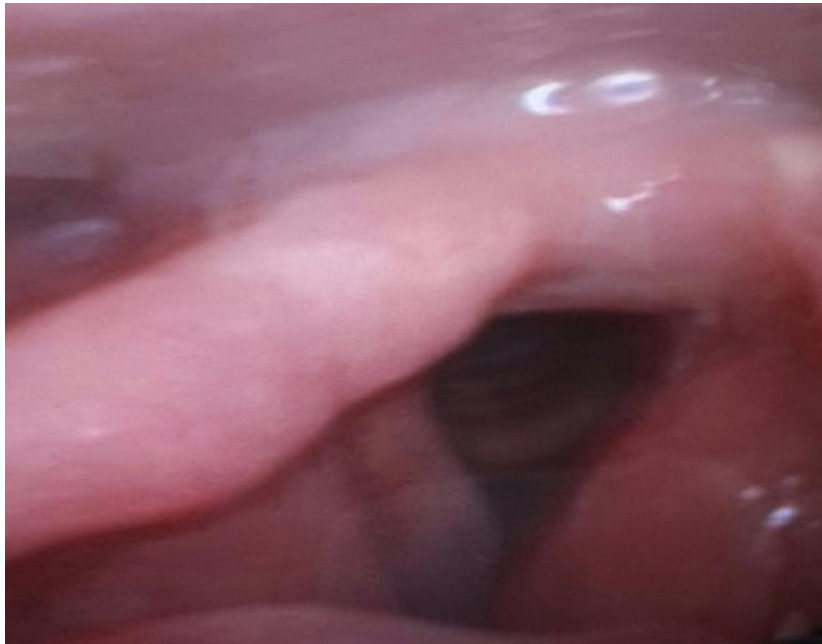

Şekil 2 : Bilateral tüm zonlarda yaygın konsolide alanlar ve sağ orta zonda kaviter lezyon (ok)

Hastanın uzun süreli sigara içiciliği ve kilo kaybı öyküsü olduğundan larinks karsinomu ön tanısıyla genel anestezi altında biyopsi alındı. Histolojik kesitlerde çok katlı yassı epitel ile örtülü larinkse ait mukoza örneğinde epitel altında santral kazeifikasyon nekrozu içeren (sağ kalın ok) epiteloïd histiyosit, langhans tipi dev hücreler (sol ok) ve lenfositlerin izlendiği kazeifiye granülom yapıları (Şekil 3) saptandı.



Şekil 3 : Epitel altında (sağ ince ok) granülom yapısında santral kazeifikasyon nekrozu(sağ kalın ok) ve langhans tipi dev hücreler (sol ince ok) (H-E, x200).



Şekil 4 : Antitüberküloz tedavisinin üçüncü ayında lezyonun gerilediği görülmektedir.

Larinks TB tanısıyla göğüs hastalıkları anabilim dalına konsulte edilen hasta balgamda ARB sonuçlarının pozitif

olması üzerine dörütlü antitüberküloz tedavisi ile (izoniazid, rifampisin, etambutol, pirazinamid) takip edilmektedir. Antitüberküloz tedavisinin üçüncü ayında yapılan kontrol endoskopik larinks muayenesinde epiglott ve vokal kordları tutan hastalığın tamamen gerilediği görülmüştür (Şekil 4). Hastanın dörütlü antitüberküloz tedavisi devam etmektedir.

Tartışma

20. yy başlarında pulmoner TB vakalarında ölümcül son evrelerden biri olarak görülen larinks TB, larinksin en sık görülen granümatöz lezyonlarından birisidir ve genellikle pulmoner TB' un bir komplikasyonu olarak oluşmaktadır [6,7]. Bunun dışında bu lezyonlar, granümatöz lezyonların diğere formları ve larinks maligniteleri ile karışabilir. Larinks TB lezyonlarının ayırıcı tanısında Wegener granümatözü, sarkoidoz, fungal enfeksiyonlar, polimorfik retikülozis, sifiliz ve neoplazmlar mevcuttur [8].

Larinks TB etiyolojisini açıklamaya çalışan iki teori vardır. Birincisi bronkojenik teori olarak adlandırılmaktadır ve larinksin endobronşiyal ağaçtan direkt yayılım yoluyla enfekte olduğu ifade edilmektedir. Diğere teori ise hematojenöz teori olarak adlandırılmaktadır ve larinksin akciğere dışı odaklardan hematojenöz yolla yayılım sonucu enfekte olduğu ifade edilmektedir. Bu hastalarda pulmoner tutulum olmadığı normal direkt grafi ile gösterilmiştir [9]. Bizim hastamızın etiyolojisinde akciğere grafisinde kaviter lezyonu olduğundan bronkojenik teori ön plandadır.

Larinks TB olgularının klinik bulgularını gözden geçirdiğimizde semptom ve bulgular çoğunlukla ilerleyicidir ancak basit akut larenjiti düşündürecek şekilde sinsi başlangıçlı olabilir. Hastalarda ses kısıklığı çoğunlukla mevcuttur, bazen afoni ile sonuçlanabilir. Odinofaji hastalığın erken evrelerinde bile olguların %25 ile %50' sinde görülebilir. Odinofajinin şiddeti ariepiglottik fold ve hipofarinksin tutulum derecesi ile korelasyon göstermektedir. Odinofaji katı gıdaların yutulmasında ağrı ile başlar ve tükürük salgısının yutulmasında ağrı oluşana kadar giderek kötüleşir. Bu durum giderek büyüyen ülser lezyon ve hatta epiglottis, krikoid ve aritenoid kıkırdağın perikondriti ile ilişkilidir. Odinofaji ve ilerleyici disfoni kombinasyonu tanı koymada kuvvetli bir şekilde fikir verici olduğundan dikkate alınmalıdır. Öksürük lezyona bağlı olarak değişkenlik gösterir. Hastalar tipik olarak hemoptizi ile birlikte boğazda yabancı cisim hissi nedeniyle kuru laringeal öksürük tariflerler. Dispne günümüzde oldukça nadir görülmektedir, ilerlemiş ve ihmal edilmiş hastalığı yansıtır. Larinks TB primer formunda sistemik bulgular sıklıkla görülmez. Ateş, halsizlik, kilo kaybı esasen kuvvetli odinofajinin eşlik ettiği ileri form hastalıkta gözlenmektedir[5]. Bizim hastamızda da disfaji ve odinofaji temel semptomlar olup ek olarak kilo kaybı eşlik etmekteydi.

Fizik muayene bulgusu olarak klasik larinks TB lezyonları, diffüz beyazımsı ödematöz ya da ülser lezyonlar ve kondrittir. Shin ve ark. Larinks TB bulgularını dört kategoride toplamaktadır: a) beyazımsı ülseratif lezyon (%40.9), b) nonspesifik inflamatuvar lezyonlar (%27.3), c) polipoid lezyon (%22.7) ve d) ülserofungatif kitlesel lezyon (%9.1) [10]. Klasik olarak mikobakteriyal enfeksiyon larinksin posteriyor kısmını (vokal kordların posteriyor kısmı ve aritenoidler) etkileme eğilimindedir. Yatan bir hastada enfekte balgamın larinksin posteriyorunda birikmesinin bunda etkisi olduğu düşünülmektedir [10]. Cleary ve Batsakis' e göre ise larinksin anterior yarısının tutulumu posteriyor yarısına göre iki kat daha fazla olmaktadır. Vokal kordlar en sık tutulan bölge (%50-75) olmakta ve burayı yabancı kordlar (%40-50) ile epiglottis, ariepiglottik foldlar, aritenoidler, posteriyor komissür ve subglottis (%10-15) takip etmektedir [11]. Bugün hala larinks TB olgularında larinkste ülser lezyonlar ile karşılaşılsa da son literatür taramaları olguların büyük bir çoğunluğunda lezyonların hipertrofik ve egzofitik olduğunu göstermektedir. Larinks malignensilerinde de benzer bulgular gözlenebildiğinden larinks TB ve larinks karsinomlarının ayırımı yapılmalıdır. Bununla birlikte iki hastalığın birlikte görülebileceği de unutulmamalıdır [12]. Bizim olgumuzda da fizik muayenede yaygın mukozal ödem, yer yer ülseratif alanların belirgin olduğu lezyonlar görülmüştür.

Larinks TB tanısında en önemli aşama klinik olarak şüphelenmektir, patognomonik muayene bulgusu ya da

görüntüleme yöntemi yoktur. Fleksibl laringoskopi sadece inflamatuvar bir mukozal ödem gösterebilir. Videostroboskopi vokal kordlardaki tutulumun yayılımını daha iyi gösterebilmektedir. Videostroboskopi bulguları arasında mukozal dalgalanmada azalma, vokal kordda görülen lezyona göre gereğinden fazla skarlaşma, titreşen kenarlarda düzensizlik ve tek taraflı bir lezyonun karışımında da vokal vibrasyona bağlı mukozal hasar görülebilir [13]. Larinks TB' nun radyolojik bulguları hastalığın evresi ve lezyonun uzanımına bağlıdır ve bu da doğrudan histolojik bulgular ile ilişkilidir. İnfiltratif evrede fokal kalınlaşma vardır. Ülseratif evrede ülserasyon derin değildir ve nadiren paraglottik boşluğa ve kartilaja uzanmaktadır. Epiglottis ve aritenoidlerde bazen perikondrit görülmektedir, ama kalsifikasyona sık rastlanmaz ve paralarineal yağ doku genellikle korunmuştur. Son evre sklerozis ile karakterize olmaktadır. Bilgisayarlı tomografi bulguları arasında başta izole ödem, ülsero-infiltratif kitle, infiltratif ve psödötümöral görünüm olmak üzere; subglottik larenjit (izole ariepiglottik folda kabarıklık ya da masif kartilaj ülserasyonu, kondrit,perikondrit); diffüz form ve tüberküloz (geniş tabanlı yükselmiş ventriküler bant ile birlikte büyümüş ventriküler vejetasyon) sayılabilir. Akciğer grafisinde üst lobda kaviter lezyonlar görülmesi tanıda yardımcıdır [14]. Her ne kadar videostroboskopik muayene, akciğer grafisi, balgam kültürü tanıda yol gösterici olsa da larinks kanserlerinin ekarte edilmesi ve larinks TB' nun kesin tanısı için larinks biyopsisi alınmalı ve histopatolojik incelemede kazeifikasyon nekrozları aranmalıdır [6,15] Bizim hastamızda da tanı biyopsi ve histopatolojik inceleme ile konulmuş, balgam incelemesi ve akciğer grafisi tanıda yardımcı olmuştur.

TB enfeksiyonunun kişiler arasındaki esas bulaş şekli damlacık yoluyla bakterinin alveollere iletilmesidir. Bulaştırma riski en yüksek hastalar balgamda ARB pozitif ya da kaviter lezyonu olup aktif balgam çıkaran kişilerdir [16]. Bizim olgumuzun da postoperatif dönemde balgamda ARB pozitif olması üzerine teması bulunan tüm ameliyathane ve servis personeli ile hasta yakınları PPD ile takip edilmiştir.

Larinks TB, antitüberküloz tedavisine genellikle olumlu yanıt verdiği bilinmektedir. Vakaların çoğunda ilk birkaç haftada semptomlar düzelmekte ve ilk birkaç ayda larinksteki lezyonlar iyileşerek larinks doğal görünümüne kavuşmaktadır. Bizim vakamızda da larinks üçüncü ayda hemen hemen doğal görünümüne kavuşmuştur. Antitüberküloz tedavisine ilk birkaç hafta zayıf yanıt alındığında laringeal kanser ayırıcı tanısı için yeniden biyopsi alınması da önerilmektedir [17].

Sonuç olarak; ailede geçirilmiş TB öyküsü olan, disfaji ve odinofaji ile başvuran hastalarda larinkste ödem, ülserasyon ve kitlesel görünüm varlığında larinks TB da ayırıcı tanıda düşünülmelidir. Hastaların preoperatif akciğer grafilerinin iyi şekilde değerlendirilmesi tanıda yardımcıdır. Larinks kanserinden ayırımının yapılması için biyopsi şarttır, ancak preoperatif akciğer grafisinde şüphelenilen ve balgamda ARB gösterilen olgularda bulaşıcılığı azaltmak için gerekli hazırlıkların yapılarak cerrahinin planlanması önemlidir. Bu şekilde hem damlacık yoluyla etkilenen sağlık personeli ve hasta sayısı azalacak hem de sağlık personellerinin PPD ile takibi gibi zaman alıcı ve maliyet arttırıcı işlemlere gerek kalmayacaktır.

Kaynaklar

1. WHO. Global tuberculosis report 2014. World Health Organization, Geneva; 2014 http://www.who.int/tb/publications/global_report/en/ (accessed 5 Apr 2015).
2. Bruzgielewicz A, Rzepakowska A, Osuch-Wójcikewicz E et al. Tuberculosis of the head and neck - epidemiological and clinical presentation. Arch Med Sci. 2014 Dec 22;10(6):1160-6. doi: 10.5114/aoms.2013.34637. Epub 2013 Apr 30.
3. Darouassi Y, Chihani M, Elktaibi A, et al. Association of laryngeal and nasopharyngeal tuberculosis: a case report. J Med Case Rep. 2015 Jan 6;9:2. doi: 10.1186/1752-1947-9-2.
4. Roden DF, Altman KW. Causes of dysphagia among different age groups: a systematic review of the literature. Otolaryngol Clin North Am. 2013 Dec;46(6):965-87. doi: 10.1016/j.otc.2013.08.008. Epub 2013 Oct 12.

5. El Ayoubi F, Chariba I, El Ayoubi A, et al. Primary tuberculosis of the larynx. *Eur Ann Otorhinolaryngol Head Neck Dis.* 2014 Dec;131(6):361-4.
6. Lim JY, Kim KM, Choi EC et al. Current clinical propensity of laryngeal tuberculosis: review of 60 cases. *Eur Arch Otorhinolaryngol.* 2006 Sep;263(9):838-42. Epub 2006 Jul 12.
7. Chen H, Thornley P. Laryngeal tuberculosis: A case of a non-healing laryngeal lesion. *Australas Med J.* 2012;5(3):175-7. doi: 10.4066/AMJ.2012.1101. Epub 2012 Mar 31.
8. Bhat VK, Latha P, Upadhya D, et al. Clinicopathological review of tubercular laryngitis in 32 cases of pulmonary Kochs. *Am J Otolaryngol.* 2009 Sep-Oct;30(5):327-30. doi: 10.1016/j.amjoto.2008.07.005. Epub 2009 Mar 6.
9. Yench MW, Linfesty R, Blackmon A. Laryngeal tuberculosis. *Am J Otolaryngol.* 2000 Mar-Apr;21(2):122-6.
10. Shin JE, Nam SY, Yoo SJ, et al. Changing trends in clinical manifestations of laryngeal tuberculosis. *Laryngoscope.* 2000 Nov;110(11):1950-3.
11. Cleary KR, Batsakis JG. Mycobacterial disease of the head and neck: current perspective. *Ann Otol Rhinol Laryngol* 1995; 104:830 – 833.
12. Ling L, Zhou SH, Wang SQ. Changing trends in the clinical features of laryngeal tuberculosis: a report of 19 cases. *Int J Infect Dis.* 2010 Mar;14(3):e230-5. doi: 10.1016/j.ijid.2009.05.002. Epub 2009 Aug 3.
13. Levian M, Chapman A, Gupta R. Laryngeal tuberculosis: use of videostroboscopy in diagnosis. *Ear Nose Throat J.* 2014 Feb;93(2):58.
14. El Kettani NE, El Hassani M, Chakir N, et al. Primary laryngeal tuberculosis mimicking laryngeal carcinoma: CT scan features. *Indian J Radiol Imaging.* 2010 Feb;20(1):11-2. doi: 10.4103/0971-3026.59745.
15. Unal M, Vayisoglu Y, Guner N, et al. Tuberculosis of the aryepiglottic fold and sinus pyriformis: a rare entity. *Mt Sinai J Med.* 2006 Sep;73(5):806-9.
16. Sia IG, Wieland ML. Current concepts in the management of tuberculosis. *Mayo Clin Proc.* 2011 Apr;86(4):348-61. doi: 10.4065/mcp.2010.0820.
17. Kurokawa M, Nibu K, Ichimura K, Nishino H. Laryngeal tuberculosis: A report of 17 cases. *Auris Nasus Larynx.* 2015 Aug;42(4):305-10. doi: 10.1016/j.anl.2015.02.012. Epub 2015 Mar 3.