

YENİDOĞANIN NADİR SOLUNUM SIKINTISI NEDENİ: KONJENİTAL SAKKÜLER KİSTİ

Pediyatrik KBB

Başvuru: 05.01.2022

Kabul: 26.10.2022

Yayın: 26.10.2022

İbrahim Ömer Gürlek¹, Filiz Gülüstan¹, Duygu Yegül¹, Zahide Mine Yazıcı¹, İbrahim Sayın¹

¹ Bakırköy Dr. Sadi Konuk Eğitim ve Araştırma Hastanesi

Özet

YENİDOĞANIN NADİR SOLUNUM SIKINTISI NEDENİ: KONJENİTAL SAKKÜLER KİSTİ

Larinksin konjenital sakküler kisti, yenidoğan döneminde ve daha büyük çocuklarda görülebilen üst solunum yolu tıkanıklığının çok nadir bir nedenidir. Laringeal sakkül, ventrikül tavanının üst kısmında ventriküler band ve tiroid kartilaj arasında uzanan girintidir. Sakküler kist, bu bölgede submukozal glandların edinsel veya konjenital nedenlerle tıkanıklığı sonucu mukus ile genişlemesiyle oluşur. Erken tanı; tanı konulmamış vakalarla ilişkili yüksek mortaliteden kaçınmak için çok önemlidir. Kistin lokalizasyonuna veya büyüklüğüne bağlı olarak solunum sıkıntısına, zayıf ağlamaya, beslenme zorluğuna, ses kalitesinde değişmeye yol açabilir. Hatta solunum sıkıntısına stridor, supraklavikuler, retrosternal çekilmeler eşlik edebilir. Larinksin endoskopik muayenesi ve bilgisayarlı tomografisi tanıda yardımcıdır. Tedavide kistin endoskopik veya eksternal yolla drenajı, marsupiyalizasyonu, veya kısmi/total eksizyonu önerilmektedir. Olgumuzda pediatrik yoğun bakımda solunum sıkıntısı nedeniyle takip edilen iki aylık süt çocuğunda tespit edilen laringeal sakküler kistin tanı ve tedavisi literatür eşliğinde gözden geçirildi.

Anahtar kelimeler: Bebek, yenidoğan, larinks, konjenital, kist

Abstract

RARE CAUSE OF RESPIRATORY DIFFICULTY IN NEWBORN: CONGENITAL SACCULAR CYST

Congenital saccular cyst of the larynx is a very rare cause of upper airway obstruction that can be seen in newborns and older children. The laryngeal saccule is the recess in the upper part of the roof of the ventricle that lies between the ventricular band and the thyroid cartilage. A saccular cyst occurs when the submucosal glands in this region are enlarged with mucus as a result of acquired or congenital obstruction. Early diagnosis; It is very important to avoid the high mortality associated with undiagnosed cases. Depending on the localization or size of the cyst, it may cause respiratory distress, weak crying, feeding difficulty, and changes in voice quality. Even respiratory distress may be accompanied by stridor, supraclavicular, and retrosternal retractions. Endoscopic examination and computed tomography of the larynx are helpful in diagnosis. Endoscopic or external drainage, marsupialization, or partial/total excision of the cyst is recommended for treatment. In our case, the diagnosis and treatment of laryngeal saccular cyst, which was detected in a two-month-old infant who was followed up in the pediatric intensive care unit for respiratory distress, was reviewed in the light of the literature.

Keywords: Infant, newborn, larynx, congenital, cysts

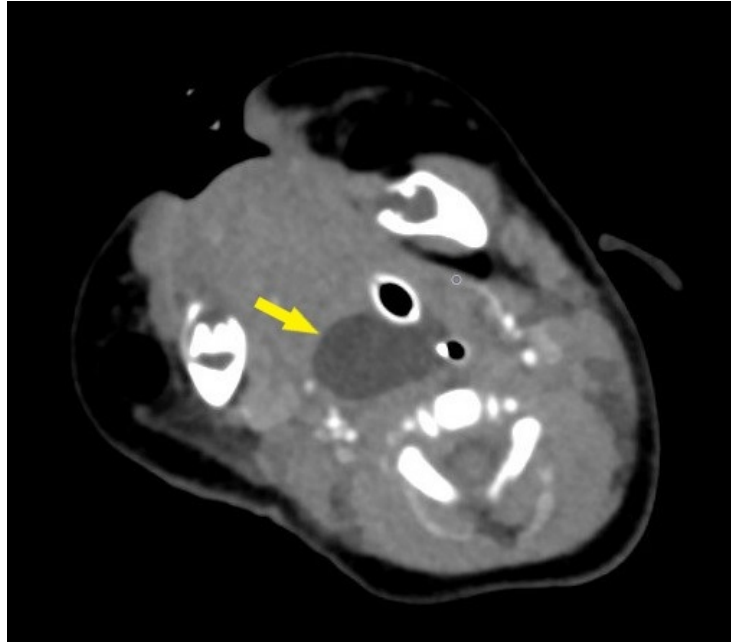
Giriş

Larinksin konjenital sakküler kisti, yenidoğan döneminde ve daha büyük çocuklarda görülebilen üst solunum yolu tıkanıklığının çok nadir bir nedenidir. Potansiyel olarak hayatı tehdit eden bir durum olabilir. Erken tanı; tanı konulmamış vakalarla ilişkili yüksek mortaliteden kaçınmak için çok önemlidir[1]. Konjenital laringeal kistler ilk olarak Abercrombie tarafından 1881 yılında tanımlandı. De Santo' nin çalışmalarına dayanarak 1970 yılında, konjenital laringeal kistler sakküler ve duktal tipler olarak ayrılmıştır. Ancak net olarak ayırmak zor olduğundan

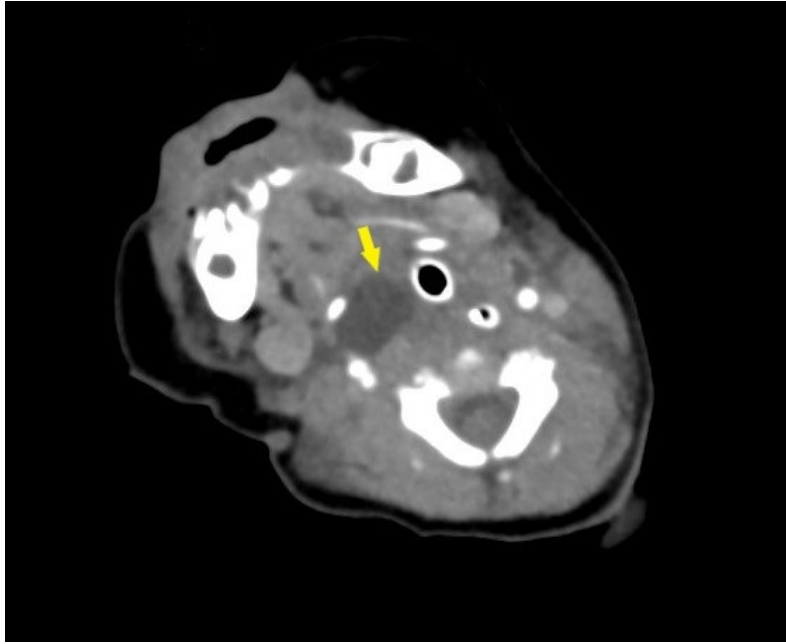
literatürde genel olarak laringeal kistler başlığı altında toplanırlar[2]. Pak ve arkadaşları Hong Kong' da 100.000 canlı doğumda yıllık insidansını 1. 82 olarak bildirmişlerdir[3]. Kistin lokalizasyonuna veya büyüklüğüne bağlı olarak solunum sıkıntısına, zayıf ağlamaya, beslenme zorluğuna, ses kalitesinde değişikliklere yol açabilir. Hatta solunum sıkıntısına stridor, supraklavikuler, retrosternal çekilmeler eşlik edebilir[4]. Larinksin endoskopik muayenesi ve bilgisayarlı tomografisi (BT) tanıda yardımcıdır. Tedavide kistin endoskopik veya eksternal yolla drenajı, marsupiyalizasyonu, veya kısmi/total eksizyonu önerilmektedir[2,5,6]. Olgumuzda pediatrik yoğun bakımda solunum sıkıntısı nedeniyle takip edilen iki aylık süt çocuğunda tespit edilen laringeal sakküler kistin tanı ve tedavisi literatür eşliğinde gözden geçirildi. Olgu sunumu için hasta yakınlarından aydınlatılmış onam alındı.

Olgu Sunumu

Sezaryen ile 40 haftalık 3600 gram doğan 57 günlük kız çocuk, doğumunun 18. gününde, son 3 gün içinde artan hırıltılı solunum şikayeti ile hastanemize başvurdu, fizik muayenesinde inspiratuar stridor, interkostal çekilme, takipne görüldü. Kan gazı değerlerinde (pH:7.35, pCO2:58) kötüleşme olması nedeniyle çocuk yoğun bakım birimimizde entübe edilerek gözleme alındı. Alt hava yolunda patolojiye rastlanılmayan hastanın üst hava yolu tıkanıklığına bağlı stridor etyolojisini araştırmak amacıyla endoskopik larinks muayenesi planlandı. Flexible fiberoptik laringoskopi yapılan muayenede sağ ariepiglottik foldda kabarıklık izlendi. Vokal kordlar görülebildiği kadar salim ve hareketli izlendi. Kabarıklığı net değerlendirmek için istenen kontrastlı boyun BT' sinde laringeal seviyede sağda 16 mm çaplı oval şekilli kistik lezyon izlendi (Şekil – 1A ve 1B).

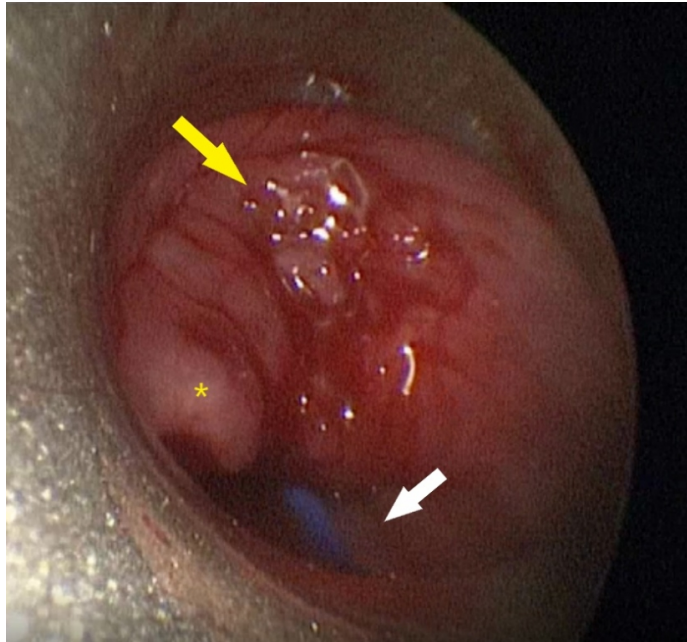


Şekil 1A : Hastanın boyun BT aksiyel kesitinde sağ larenkste 16 mm çapında oval şekilli kistik lezyon sarı ok ile gösterilmektedir.



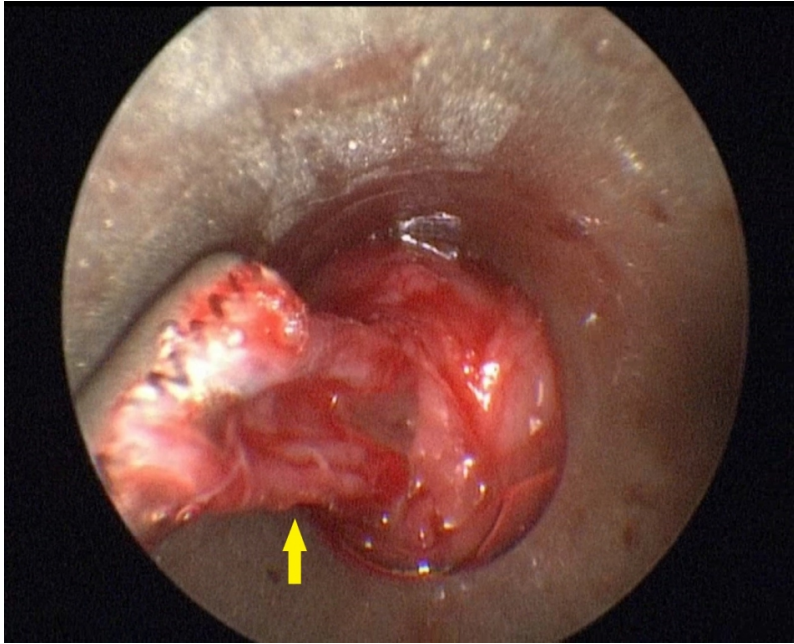
Şekil 1B : Hastanın boyun BT'sinin başka bir aksiyel kesitinde sağ larenkte oval şekilli kistik lezyon sarı ok ile gösterilmiştir.

Hastaya genel anestezi altında direkt laringoskopik muayene ve lezyone yönelik cerrahi eksizyon planlandı. Larinks süspanse edildikten sonra 2.7 mm çapında 11 cm uzunluğunda sıfır derece pediatrik endoskop yardımı ile epiglot sağ laterali ve sağ piriform sinüs arasına uyan kısımda kist izlendi (Şekil - 2A).

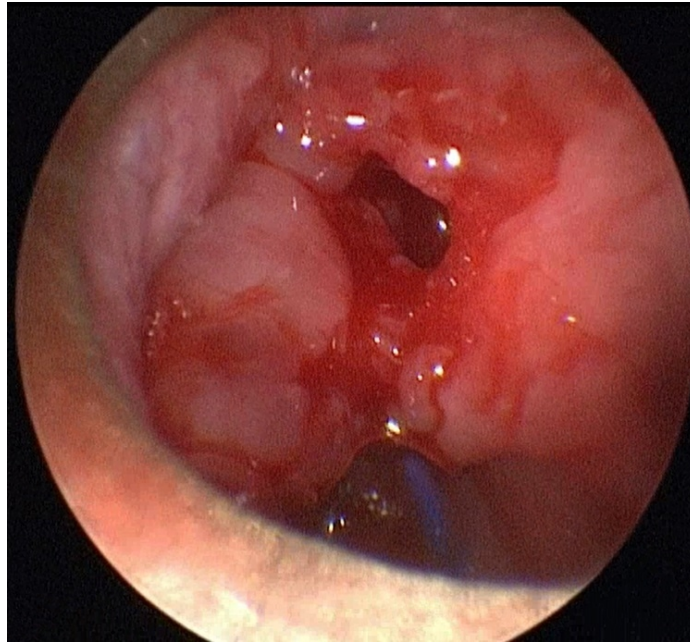


Şekil 2A : Operasyon esnasında hastanın üst hava yolunu tıkayan sakküler kist, direkt laringoskopi altında sarı ok ile gösterilmiştir. Sakküler kist, epiglottisin sağ lateralinden sağ piriform sinüse uzanmaktadır. Yıldız işareti epiglottu, beyaz ok entübasyon tüpünü göstermektedir.

Kist içeriğinin bir kısmı görüşü arttırmak için iğne ile drene edildi. Sonrasında orak bıçak yardımıyla kistin üst kısmına insizyon yapıldı. Kist içeriği boşaltıldıktan sonra kalan kist, cidarı ile birlikte tamamiyle mikroforseps yardımıyla eksize edildi (Şekil 2B – 2C).



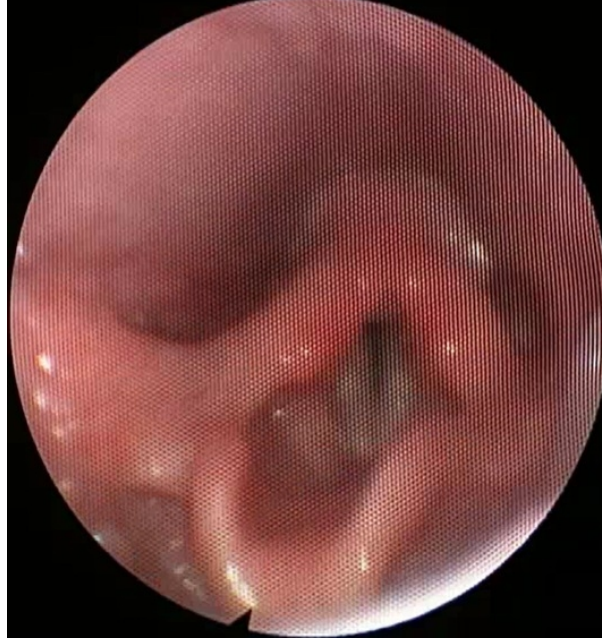Şekil 2B : Şekil – 2B: Sakküler kistin intraoperatif, direkt laringoskopi eşliğinde eksize edilirken sarı ok ile gösterilmiştir.



Şekil 2C : Sakküler kistin intraoperatif, direkt laringoskopi eşliğinde eksize edildikten sonra larinks gösterilmiştir.

Hastamız operasyon sonrası 4. gününde kontrollü olarak ekstübe edildi. Ekstübasyonu tolere eden hastamızın vitalleri stabil seyretti. Yapılan fiberoptik endoskopik muayenesinde rezidü kistik lezyon kalmadığı, rima açıklığı

yeterli olduğu izlendi ve diğer laringeal yapılar salimdi. Hastamız operasyon sonrası 8. gününde genel durumu iyi, vitaller bulgularının sorunsuz seyretmesi üzerine taburcu edildi. Operasyon sonrası 3, 6 ve 9 ay kontrollerine gelen hastamızın nazal fiberoptik larinks muayenesinde laringeal yapılar doğal izlendi, nüks lehine patoloji görülmedi (Şekil - 3).



Şekil 3 : Hastanın operasyon sonrası üçüncü ay nazal fiberoptik laringoskopi ile larinks muayenesi gösterilmiştir.

Tartışma

Sakkül, yalancı ve gerçek vokal kordlar arasında uzanan laringeal ventrikülün en önde yer alan bölümüdür. Skuamöz veya respiratuvar epitel ile kaplıdır. Epiglot tabanı ve tiroid kartilajın iç yüzeyi ile sınırlanan boşlukta dikey olarak yukarı doğru uzanım gösterir. Sakkülün işlevinin, lümen içinden gelen salgularla vokal kord lubrikasyonunu sağlamak olduğuna inanılmaktadır. Sakkül, laringeal lümen kanalize olamadığı zaman konjenital bir sakküler kist oluşur.

Konjenital laringeal kistler ilk olarak Abercrombie tarafından 1881 yılında tanımlandı. De Santo' nin çalışmalarına dayanarak 1970 yılında, konjenital laringeal kistler sakküler ve duktal tipler olarak ayrılmıştır. Ancak net olarak ayırmak zor olduğundan literatürde genel olarak laringeal kistler başlığı altında toplanırlar[2]. 2004 yılında laringeal kistler için yeni sınıflama yayınlandı. Bu çalışmaya göre Tip I kistler endoskopik yolla eksize edilebilirken, Tip II kistler ise larinkse eksternal yaklaşım gerektirirler[7].

Laringeal kistler yenidoğan ve bebeklerdeki hava yolunun tıkanıklığının nadir fakat önemli bir nedenidir. Hastaların erken dönemde tanı alması ve uygun tedavi modalitesinin belirlenmesi klinisyenler için zor olabilir. Konjenital laringeal sakküler kistler genellikle, stridor, zayıf bir ağlama ve beslenme güçlüğü gibi semptomlarla ortaya çıkar. Bu yüzden stridorlu bir bebeğin ayırıcı tanısına dahil edilmesi gereken yenidoğan solunum sıkıntısının önemli bir nedenidir[2,3,5]. Bu hastaların erken dönemde çocuk ve kulak burun boğaz hekimleri iş birliğinde üst hava yolu patolojileri açısından değerlendirilmesi son derece önem arz etmektedir. Fleksible fiberoptik laringoskopi veya direkt laringoskopi eşliğinde üst hava yolunun değerlendirilmesi tanıda altın standarttır. Bu sebeple solunum sıkıntısı nedeniyle yoğun bakımda takip edilen hastamızı öncelikle fleksible fiberoptik laringoskopi eşliğinde değerlendirdik. Hastamızın entübe olması endoskopik laringeal değerlendirmeyi

zorlaştırması nedeniyle sakküler kist ön tanısını kontrastlı boyun BT ile doğruladık.

Pediyatrik laringeal sakküler kistlerin cerrahi tedavisi, pediyatrik hava yolunun küçük boyutu ve rekürren laringeal sinir gibi önemli yapılara yakınlığı nedeniyle zor olabilir. Bu tip lezyonların nadir görülmesi nedeniyle, literatürde birçok cerrahi tedavi yönteminden bahsedilmiştir. Lazer marsupiyalizasyon en sık önerilen tekniktir[8]. Holinger ve arkadaşları yenidoğanda tekrarlayan aspirasyonu, tedavi yöntemi olarak tercih etmişlerdir[9]. Kirse ve arkadaşları, mikrolarengeal forseps kullanarak kist ile birlikte yalancı kordun eksizyonunu takiben dört hastanın başarılı tedavisini bildirmişlerdir[10]. Massoth ve Digoy tarafından sakküler kistlerin marsupiyalizasyonu ve ablasyonu cerrahi tedavi yöntemi olarak tanımlandı[6]. Forte ve arkadaşları tarafından, kistin boyunda ekstralarengeal uzanan lateral komponentine ulaşmak için transservikal rezeksiyon uygulandı[7]. Kumar ve arkadaşları, direkt laringoskopi eşliğinde radyofrekans ablasyon ile kistin total eksizyonunu vaka serilerinde sundu[11].

Nüks sebebiyle tekrarlayan cerrahi gereksinimi ortaya çıkabilir. Özellikle kistin büyük olması nüks riskini arttırmaktadır[12]. Kistin endoskop eşliğinde iğne ile drenaj veya marsupiyalizasyonu sonrasında nüks oranının yüksek olduğu bilinmektedir[13]. Literatürden yola çıkarak diğer tedavi yöntemlerinde karşımıza çıkabilecek erken dönem nüksleri, kitlenin total olarak çıkarılması ile önlemiş olduk. Pediyatrik havayolu patolojilerini değerlendirmede flexible endoskopik larinks muayenesinin olmazsa olmaz bir yöntem olduğunu tekrar bu olgu vesilesiyle vurguluyoruz.

Kaynaklar

1. Sennes LU, Imamura R, Frizzarini R, Hachiya A, Chagury AA. Congenital laryngeal saccular cyst. *Braz J Otorhinolaryngol* 2012;78(3):137.
2. Prowse S. and Knight L.: Congenital cysts of the infant larynx. *Int. J. Pediatr. Otorhinolaryngol.* 2012; 76: pp. 708-711.
3. Pak MW, Woo JK, van Hasselt CA. Congenital laryngeal cysts: current approach to management. *J Laryngol Otol* 1996;110:854-6.
4. Tosun F, Söken H, Ozkaptan Y. Saccular cyst in an infant: an unusual cause of life-threatening stridor and its surgical treatment. *Turk J Pediatr* 2006;48(2):178-80.
5. Rodríguez H., Zanetta A., and Cuestas G.: [Congenital saccular cyst of the larynx: a rare cause of stridor in neonates and infants]. *Acta Otorrinolaringol. Esp.* 2013; 64: pp. 50-54.
6. L.J. Massoth, G.P. Digoy, Flexible carbon dioxide laser-assisted endoscopic marsupialization and ablation of a laryngeal saccular cyst in a neonate, *Ann. Otol. Rhinol. Laryngol.* 123 (8) (2014) 541-544.
7. V. Forte, G. Fuoco, A. James, A new classification system for congenital laryngeal cysts, *The Laryngoscope* 114 (6) (2004) 1123-1127.
8. Rangachari, et al., Neonatal airway lesions: our experience and a review of the literature, *J. Laryngol. Otol.* 127 (1) (2013) 80-83.
9. L.D. Holinger, et al., Laryngocele and saccular cysts, *Ann. Otol. Rhinol. Laryngol.* 87 (5 Pt 1) (1978) 675-685.
10. D.J. Kirse, et al., Endoscopic extended ventriculotomy for congenital saccular cysts of the larynx in infants, *Arch. Otolaryngol. Head Neck Surg.* 132 (7) (2006) 724-728.
11. Kumar S, Garg S, Sahni JK. Radiofrequency ablation of laryngeal saccular cyst in infants: a series of six cases. *Int J Pediatr Otorhinolaryngol* 2012;76:667-9.
12. Rosas A, McCrary HC, Meier JD, et al. Proposal for the surgical management of children with laryngeal saccular. *Int J Pediatr Otorhinolaryngol.* 2019;126:109604. DOI: <https://doi.org/10.1016/j.ijporl.2019.109604>
13. Civantos FJ, Holinger LD. Laryngoceles and saccular cysts in infants and children. *Arch Otolaryngol Head Neck Surg* 1992;118:296-300.

