

**TRAVMATİK BOS RİNORE'DE ENDONAZAL ENDOSKOPIK ONARIM**

Rinoloji

Başvuru: 11.10.2021

Kabul: 21.10.2022

Yayın: 21.10.2022

Hasan Şafakoğulları<sup>1</sup>, Remzi Tınazlı<sup>1</sup>, Eda Tuna Yalçınsozan<sup>1</sup><sup>1</sup> Yakın Doğu Üniversitesi Tıp Fakültesi**Özet****TRAVMATİK BOS RİNORE'DE ENDONAZAL ENDOSKOPIK ONARIM**

BOS rinoresi, subaraknoid boşluktan sinonazal boşluğa anormal geçiş yollarından BOS kaçıışı olarak tanımlanır. Travmatik, iyatrojenik ve spontan olmak üzere üç tip BOS fistülü vardır (1). BOS basıncına göre de fistüller üçe ayrılabilir: kafa içi basıncı artmış olanlar (2), kafa içi basıncı normal olanlar (1) veya kafa içi basıncı düşük olanlar (3). Haziran 2020 de 6 aydır burundan ara ara şeffaf sıvı gelme şikayeti ile polikliniğimize başvuran 71 yaşındaki kadın hastanın anamnezinde şikayetlerinin başlamasından hemen önce düşmeye bağlı kafa travması vardı. Muayenede başını öne eğmekle ve valsava ile artan şeffaf bir sıvının sol orta konka ve meatus bölgesinden dışarıya aktığı görülmüyordu. Toplanan sıvıdan bakılan beta-2 transferinin pozitif olması ve biyokimyasal analizde beyin omirilik sıvısını destekleyen bulgular saptanması üzerine yaptırılan MRI ,CTve CT sisternografi de etmoid hücrelerin ön orta bölümünde 3 mm kemik defekti tespit edildi. Bu bulgularla travmatik BOS fistül tanısı konan hastaya, akıntının aktif olduğu dönemde intranazal endoskopik fistül tamiri yapıldı. Bu yazıda kafa travması sonrası gelişen BOS rinoresinin tanı ve tedavisi detaylı olarak literatür ışığında gözden geçirildi.

**Anahtar kelimeler:** Rinore, Kafa Travması, BOS, İntranazal Cerrahi, Kafa Tabanı

**Abstract****ENDONAZAL ENDOSCOPIC REPAIR IN TRAUMATIC CSF RINORE**

CSF rhinorrhea is defined as CSF escape from abnormal passageways from the subarachnoid space to the sinonasal space. There are three types of CSF fistulas: traumatic, iatrogenic, and spontaneous (1). Fistulas can also be divided into three according to CSF pressure: those with increased intracranial pressure (2), those with normal intracranial pressure or those with low intracranial pressure (3). In the anamnesis of a 71-year-old female patient who applied to our outpatient clinic with the complaint of occasional clear fluid from the nose for 6 months in June 2020, she had a head trauma due to falling just before the onset of her complaints. On examination, it was seen that a transparent fluid, increased by tilting the head forward and valsava, was flowing out from the left middle turbinate and meatus region. A 3 mm bone defect was detected in the anterior middle part of the ethmoid cells in MRI, CT and CT cisternography, which was performed after the positive beta-2 transfer from the collected fluid and the findings supporting the cerebrospinal fluid in the biochemical analysis. In this article, the diagnosis and treatment of CSF rhinorrhea after head trauma was reviewed in detail in the light of the literature.

**Keywords:** Rhinorrhea, Head Trauma, CSF, Intranasal Surgery, Skull Base

**Giriş**

Subaraknoid sıvının burun boşluğuna drene olması olarak tanımlanan BOS rinoresi KBB uzmanlarının karşılaşılabileceği ciddi bir durumdur. İyatrojenik, travmatik veya spontan olarak gelişebilen BOS rinoresinde, travma en sık sebep olarak belirtilmiştir. Travma kaza sonucu kraniyofasiyal veya cerrahi sırasında iyatrojenik olabilir. Kraniyofasiyal travma sonrası en sık görülen defekt bölgesi fovea etmoidalis ve kripriform plate'dir. Etmoid bölgeye ve buruna yapılan cerrahi girişimlerde iyatrojenik olarak gelişen rinore ise, en sık intranazal etmoidektomi sonrası gelişir [1].

Sorumlu Yazar: Hasan Şafakoğulları, Yakın Doğu Üniversitesi Tıp Fakültesi Mehmet Teçer Sok. Aldora Villaları A9 no 17 Yenikent Gönyeli Ilefkoşa kkte safakogullari@hotmail.com

Şafakoğulları H, Tınazlı R, Yalçınsozan ET. Travmatik bos rinore'de endonazal endoskopik onarım. ENTcase. 2022;8(4):57-62

BOS rinoresinde genellikle hastalarda sadece burun akıntısı şikayet oluşur. Ancak bazen, burun akıntısına ek olarak işitme kaybı [2], baş ağrısı, pulsatil tinnitus, bulantı, kusma, görme bozukluğu, pupilla ödemi [3] ve algisal bozukluk [4] gibi bulgulara burun akıntısı şikayetine eklenebilir. Ayrıca menenjit gibi ciddi bir rahatsızlık yanında, algisal bozukluk gibi patolojik durumlar, devamlı burun silme, burun damlaması gibi sosyal sıkıntılara da yol açabilir [2]. BOS rinoresinde her zaman baş ağrısı olmamakla birlikte, intrakranial basınç artışına bağlı baş ağrısı, hasta yattığı zaman artış gösterir. Halbuki menenjitte yattığı zaman ağrı şiddeti değişmez [5]. İntrakranial hipotansiyonda ise post dural baş ağrısı gözlenir. Bu durum dehidrate ve diabetik ketoasidozlu hastalarda da gözlenmektedir [3].

Tanıda glikoz strip testi tayini yapılabilir, ancak lakrimal salgıda da glikoz olduğu için kaynak karışabilmektedir [1]. Diğer testler ise,  $\beta$ -2 transferrin [1,2,4] ve beta trace protein tayinidir [6].  $\beta$ -2-transferrin BOS için oldukça spesifik bir proteindir ve tanı için rinore sıvısının küçük bir örneği yeterlidir [1] ancak yeri hakkında bir bilgi vermez. Bunun için ince kesit BT, MR ve MR sisternografi, BT sisternografi, radyonüklid sisternografi ve gerekirse 3D (CISS) MRI yapılabilecek tekniklerdendir [1].

BT sisternografi [7] ise oldukça güvenilir bir yöntemdir. Ancak rekürren vakalarda inaktif dönemde, sonuç alabilmek zordur [6,7,8]. Aktif dönemde ise, fistülün yeri, kemik ve/veya dura defekti ve eşlik eden diğer patolojilerin tespitinde faydalıdır. Kemik defektinden direkt kontrast madde geçişinin gösterilmesi, yada indirekt olarak defekt komşuluğundaki sinüste kontrast göllenmesinin saptanması BOS fistülü için pozitif bulgu olarak kabul edilir [8]. Kemik defekti olmasına rağmen, glial hipertrofiye fistül gösterilemeyebilir. Ayrıca, aralıklı BOS fistülü olan olgularda fistülde skar gelişimi oluşmuşsa veya beyin dokusunun defekt bölgesine herniasyonu mevcutsa BT sisternografi fistül yerini göstermede başarısız olabilir. Sinüsler içerisindeki kan yanlış pozitif sonuca neden olabileceği için sisternografi öncesi kontrastsız görüntülerin alınması ile kanama ekarte edilir. Çok küçük kemik defektleri BT sisternografi ile gösterilemeyebileceği de unutulmamalıdır. BT sisternografi intrakranial basınç artışı olan ve aktif menenjitli olgularda kontrendikedir [6]. BT sisternografiye bağlı hafif baş ağrısı ve bulantı nadiren konvülsiyon gibi yan etkiler izlenebilir. BT sisternografi invaziv bir yöntem olmakla birlikte, defektin lokalizasyonunu tam olarak gösteren bir tetkik olması nedeniyle, özellikle çoklu kırığı olanlarda, postoperatif defektlerde ve BT'de kemik defekti gösterilemeyen olgularda yapılmalıdır [5].

MR sisternografide T2 ağırlıklı sekanslar kullanılır. Nazal kavite ve sinüsler arasında kesintisiz bir traktusun parlak sinyal alınarak subaraknoid mesafeye uzanması, BOS fistülü olduğunu gösterir. Buradaki güçlük, fokal hiperintens görüntülere yanlışlıkla fistül tanısı koyma olasılığıdır. İnvaziv olmaması, radyasyon içermemesi, eşlik eden leptomeningeal kist, serebral herniasyon, boş sella gibi patolojileri göstermesi MR sisternografinin üstün yanlarıdır. MR sisternografinin özellikle rekürren rinore olgularında üstünlüğü gösterilmiştir. Klinik deneyim gerektirmesi ve kemik defektini gösterememesi ise dezavantajlarıdır [6,8]. Bazı çalışmalar BT ve MR'yi birlikte kullanmayı önermektedir. BT ile kemik defekt değerlendirilirken, BOS fistülünü ve eşlik eden leptomeningeal kist, serebral herniasyon, boş sella gibi patolojileri göstermek için MR kullanılabilir [6]. Radyonüklid sisternografi ise tam anatomik lokalizasyonunu değerlendiremediği için pek kullanışlı değildir [5]. Operasyon sırasında defekt lokalize edilemez ise intratekal fluorescein verilerek fistül lokalizasyonu belirlenebileceği unutulmamalıdır [5].

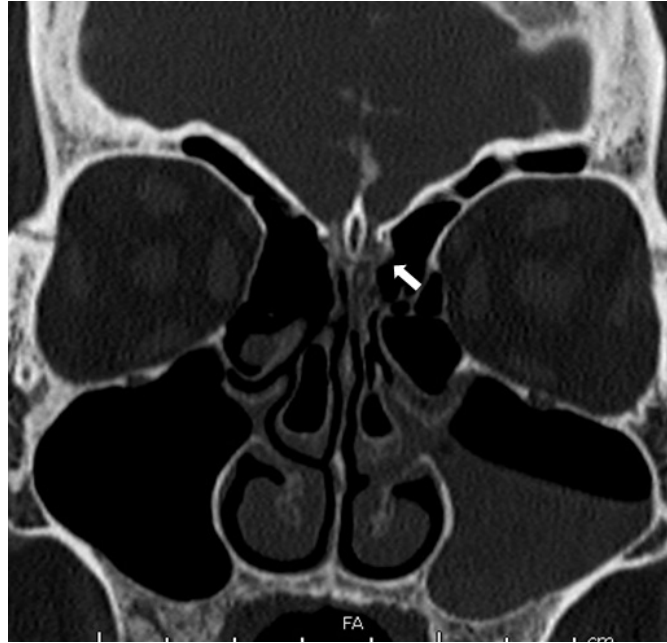Tedavi konservatif ve cerrahi tedavi olmak üzere iki çeşittir. Konservatif tedavide esas lomber drenajdır. Bunun yanına yatak istirahati, laksatif eklenir [1,3,9]. İntrakranial basıncı yüksek hastalarda obez ise kilo vermesi istenir. Asetozolamide tedavisi de eklenebilir. Cerrahiye gelince intrakranial basıncı yüksekse, lomber puncture shunt yada ventriculoperitoneal shunt da diğer seçeneklerden olabilir [1]. Bizim vakamızda düşme nedeniyle kafa travması sonrası, son 7 aydır gelişmiş olan, tekrarlayan BOS rinoreli hastanın tanı ve tedavi süreci literatür eşliğinde gözden geçirilmiştir.

## Olgu Sunumu

7 aydır burundan ara ara şeffaf sıvı gelme şikayeti ile polikliniğimize başvuran 71 yaşındaki kadın hastanın, kafa travması öyküsü mevcuttu. Daha önce rinosi olmayan kadın hastamızın şikayeti, düşüp kafasını çarptıktan hemen sonra başladı. Önce sol burun boşluğunu ıslatacak şekilde berrak renkli burun akıntısı oldu, bunu takiben 2 ay sonra burundaki ıslaklık seviyesi damlar şekline dönüştü. Hastanın bu şikayeti üç kez, önce akıntı durup sonra yeniden başlamış durumdaydı. Bu akıntidan alınan örneklerde, gelen sıvının BOS olduğu doğrulanmıştı.

Yapılan muayenede, hasta başını öne doğru eğdiği zaman damlama şeklinde, burundan berrak bir sıvı geldiği görüldü. Valsalva manevrası yapıldığı zaman ise burun akıntısında minimal bir artış gözlemlendi. Hastanın burun akıntısına ek herhangi bir şikayeti yoktu. Anterior rinoskopik muayenede sağ nazal kavite normaldi. Sol nazal kavitede ise orta konka ve meatus bölgesinde ıslaklık belirgindi. Herhangi bir şines bulgusu yoktu.

Yine bir kap içine toplanan burun akıntısından, laboratuarda beta 2 transferin ve biyokimyasal analiz sonucunda gelensivinin BOS olduğu doğrulandı. Gözlerin fundus muayenesi oftalmolojist tarafından yapıldı ve normal bulundu. İleri tetkik amaçlı MRI, BT ve BT sisternografi yapıldı ve etmoid hücrelerin ön orta bölümünde 3 mm kemik defekti görüldü (Şekil 1).

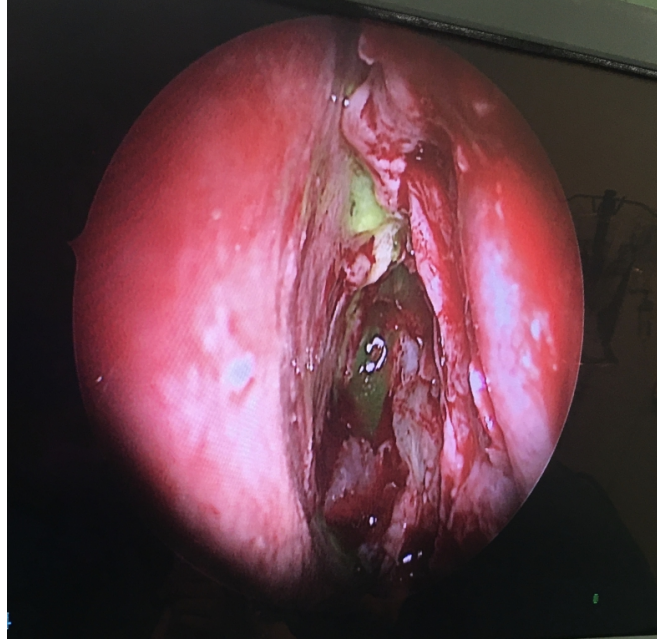


Şekil 1 : BOS kaçağını gösteren BT

Hastanın şikayetesinin travma sonrası ortaya çıkması ancak takip eden 7 ayda iyileşmeyip, ara ara tekrar etmesi ve defektin büyüklüğü nedenleri ile medikal tedaviden fayda görmeyeceği düşünüldü. Enfeksiyon riski de olan vakada ameliyata karar verildi.

Genel anestezi altında, lateral pozisyonuna getirilen hastaya L4 hizasından lomber ponksiyon yapılarak, subdural drenaj sağlandı. Bos basıncı normotansifti (90 mm H<sub>2</sub>O). Lomber tüp fikse edildi ve Fluosine marka 5 ml sinde 500 mgr fluoresein içeren pharmARGUS Türkiye menşeyli ampulden 0.5ml çekilip toplamda 50 mgr fluoresein maddesi, subdural alandan üzerine çekilen BOS sıvısı ile seyreltildi ve geriye subdural mesafeye enjekte edildi. Daha sonra, hastanın başı hafifçe elevasyonda olacak şekilde supine pozisyonuna getirildi. Rutin FESS ameliyatı gibi hazırlık yapıldıktan sonra, sağ nazal kavite yeniden değerlendirilerek, patolojik sorun olmadığı doğrulandı. Sol nazal kavitede mevcut septal deviasyon septoplasti ile düzeltildi ve perikondriumu ile birlikte

çıkarılan serbest kıkırdak greft tamirde kullanılmak üzere muhafaza edildi. Devamında sol büllöz konka aksiller bölümden başlanarak arka bitim noktasına kadar eksize edildi. Eksize edilen konka mukozası, kemik parçadan ayrılarak daha sonra flep olarak kullanılmak üzere ayrıldı. Bulla etmoidalis yoluyla girilerek anteroposterior etmoidektomi yapıldı. Hastaya ters Trandelenburg pozisyonu verilerek fovea etmoidalis lokalizasyonunda flouresinli sıvının geldiği görüldü yani BOS kaçağının olduğu yer tespit edildi (Şekil 2).



**Şekil 2** : flouresseinli BOS kaçağının endoskopik görünümü

Defekt yerindeki mukoza, kemik görünecek şekilde kaldırıldığı zaman, defektin yaklaşık 2.5-3mm boyutunda olduğu gözlemlendi. Rozen bıçağı ile defekt ölçüsü doğrulandı. Daha sonra tamir aşamasına geçildi. En alta subdural mesafeye kulak lobülünden alınan yağ dokusu ve üzerine önceden hazırlanmış septal kıkırdak greft’de defekt yerinin subdural mesafesine yerleştirildi. Üzerine uygun büyüklükte orta konkadan alınan mukozanın bir miktarı defekt alanını kapatacak şekilde yerleştirildi. Üzerine de fibrin glue sıkıldı, önce cerrah daha sonrasında bir miktar mukoza konularak dış katman güçlendirildi. Devamında sabitlenen greftin üzerine, hastanın venöz kanından ayırdığımız plazma ile ıslatılmış cerrahsel kondu. Son olarak nazal kaviteye eldiven parmağı içinde hazırlanmış spongostan tampon konularak operasyona son verildi.

Hastanın, lomber tüpü yerinde bırakılarak, başı eleve şekilde ve kafa içi basıncını artırmayacak tedbirler alınarak uyandırıldı. Yatak istirahatine alındı. Profilaktik antibiyotik tedavisi verildi. Takibinde ilk iki gün çok az bulantı ve kusma dışında, herhangi bir burun akıntısı yada olumsuz bir durum gözlenmemesi nedeni ile 5. gün lomber drenaj kapatılarak, rinore kontrolü yapıldı. Her hangi bir rinore gözlenmediği için 6. gün lomber drenaj çıkarıldı. Kafa içi basıncı artırıcı eylemlerden kaçınması konusunda hastaya tekrar bilgiler verilerek taburcu edildi. 1 hafta sonra yapılan muayene ve çekirilen tomografide herhangi bir defekt ve akıntı gözlenmedi. 12 ay boyunca takipte olan hastada halen herhangi bir rinore gözlenmedi.

## Tartışma

Subdural mesafedeki BOS’un, dura materdeki defekt nedeni ile nazal kavite ve paranasal sinüslere kaçışına BOS

rinoreesi denmektedir. BOS rinoresinin sebepleri, travmatik, iadrojenik veya spontan olabilmekte ve yine basınca göre de yüksek, normal veya düşük basınçlı diye de sınıflandırılabilir [3,6,9]. BOS rinoreesi en sık kafa travması sonrası gelişmektedir. Tüm kafa travmalarının %2–3 ünde BOS rinoreesi gelişirken, tüm BOS rinorelerinin % 96'sı kafa travması sonucu oluşur. Bunların % 80'i kaza ve %16'sı cerrahi girişim nedenli travmadır. Travma dışında kalan etken ise genellikle tümörlerdir [10]. Sefalosel gibi kribriform plate defektine eşlik eden konjenital anomaliler [2], boş sella, tümöre bağlı erozyon, kronik intrakranial basınç artışı oluşturan hidrosefali veya kafa içi yer kaplayan kitle, operasyon, endoskopik sinüs cerrahisi gibi nedenlere bağlı olarak da elastin üretiminde azalma BOS rinoresinin oluşmasına kolaylık sağlayabilen nedenlerdir [8]. İntrakranial basınç yüksek diyebilmek için, BOS basıncının 180mm H<sub>2</sub>O'nun üzerinde olması gerekmektedir [3]. Bazı kaynaklar bu değeri 150mm H<sub>2</sub>O olarak vermektedir [4]. Bizim olgumuzda BOS basıncı 90 mm H<sub>2</sub>O olarak ölçüldü, yani normotansifti.

Kafatası fraktürlerinde devam eden BOS fistülü BOS fistülleri en sık anterior kranial fossa tabanında görülür. Görülen defekt yerleri, kribriform plate, fovea etmoidalis ve lateral lamella'dır. Bu bölgelerde kemik lamel incedir ve dura kemiğe çok sıkı yapışiktır [2]. Sfenoid sinüs ve petröz temporal kemik defektlerinde de olabileceği unutulmamalıdır [4]. Bizim olgumuzda defekt fovea etmoidalis lokalizasyonunda idi.

Tedavi konservatif ve cerrahi tedavi olmak üzere iki çeşittir. Konservatif tedavide esas lumber drenajdır. Bunun yanında yatak istirahati verilir ve laksatif eklenir [4,6,9]. İntrakranial basıncı yüksek hastalarda obez ise kilo vermesi istenir. Asetozolamide tedavisi de eklenebilir. İntrakranial basıncı yüksekse, lumber yolla denaj yada ventriculoperitoneal shunt gibi alternatif cerrahi seçenekler düşünülebilir [6].

Defekte doğrudan müdahaleye karar verilmiş ise ya intrakranial olarak yada intranasal olarak müdahalede bulunabilir. İntra nazal tüm müdahalelerde esas, greft parçasının öncelikle subdural alana konmasıdır [7]. Kimi zaman heterogreft [tutopach, tachosil] [9] kimi zaman otogreft olarak temporal fasya veya fasia lata kullanılabilir [3]. Sfenoid sinüs defektlerinde intra duralalan yanında, sinüs mukozası temizlendikten sonra sinüs içine abdominal bölgeden yağ obliterasyonu tercih edilebilir [7].

Olgu'da normotansif bir bos basıncı olması ve obez sayılmayacak kilo da olması medikal tedaviden bir fayda göremeyeceği düşünüldü. Bu sebeple medikal tedavi uygulanmadı. BOS kacağında düzeldikten sonra tekrarlaması da medikal tedaviden bizi uzaklaştırdı.

Nontravmatik BOS fistüllerinin nadiren menejit oluşturma risklerine karşın travmatik olanların %25-33'ü menenjitte yol açabilir [2]. Ayrıca travmatik rinoreler spontan kapanmaya meyilli olmasına rağmen, kronik veya rekürren olanlarda tıpkı non travmatik olanlar gibi kapanma beklenmez. Bizim vakamızda defektin büyük olması ve rinore atağının 7 ayda 3 kez tekrarlaması spontan kapanma ihtimalinin az olduğunu düşündürmüştür. Ayrıca menenjit riski de taşması nedeniyle ile ameliyat kararı alınmıştır. Günümüzde endoskopik cerrahi başarı oranının yüksek, komplikasyon oranlarının düşük [6] olması nedeni ile daha çok tercih edilmektedir. BOS rinoreesi birden fazla yerde görülebileceği [2] ve aynı zamanda yüksek nüks oranı sebebiyle tedavi güçlüğü de barındırdığı unutulmamalıdır [6]. Bu makalede sunulan hastanın hiç menenjit atağı olmamasına rağmen, uzamış rinore nedeni ile spontan düzelme olasılığının çok düşük olması ve günlük hayatını kısıtlamaya varan burun akıntısı sorununu çözmeye gereksinimi nedeni ile intranasal cerrahi yapıldı.

## Sonuç

Travma sonrası gelişen BOS rinoresinin cerrahi tedavisinde daha az invazif bir yöntem olarak endoskopik endonazal yaklaşım ile başarılı sonuçlar elde edilmektedir.

## Teşekkür



Hastanın tanı ve tedavisi sırasında emeği geçen tüm KBB ekibine teşekkür ederiz.

**Hasta Onam:** Hastanın kendisinden

## Kaynaklar

1. Önerci M, Ünal ÖF. Endoskopik Sinüs Cerrahisi ve Rinore. K.B.B. ve Baş Boyun Cerrahisi Dergisi Cilt: 1 Sayı: 2, 1993 1 : 106 – 108.
2. Hallock GG, Trier WC. Cerebrospinal fluid rhinorrhea following rhinoplasty. Plast Reconstr Surg. 1983 Jan;71(1):109-13.
3. Soin P, Afzaal U M, Sharma P, Kochar PS. Isolated spontaneous cerebrospinal fluid rhinorrhoea as a rare presentation of idiopathic intracranial hypertension: Case reports with comprehensive review of literature. Indian J Radiol Imaging. 2018 Oct-Dec; 28(4): 406–411.
4. Schraven SP, Bisdas S, Wagner W. Synchronous spontaneous cerebrospinal fluid leaks in the nose and ear. J Laryngol Otol. 2012 Nov;126(11):1186-8.
5. Vercauteren MP, Vundelinckx GJ, Hanegreefs GH. Postpartum headache, seizures and bloodstained C.S.F.: a possible complication of dural puncture? Intensive Care Med. 1988;14(2):1767.
6. Mikayilli M, Hasanov T, Otluoğlu GD, Nacitarhan DE, Erdoğan RBA, Demir N, Toktas ZO, Colak A. Spontaneous Idiopathic Cerebrospinal Fluid Rhinorrhea. J Craniofac Surg. 2019 Oct;30(7):2265-2267.
7. Tóth M, Selivanova O, Schaefer S, Mann W. Spontaneous cerebrospinal fluid rhinorrhea: a clinical and anatomical study. Laryngoscope. 2010 Sep;120(9):1724-9.
8. Beams JL, Rozen TD. Two young women with chronic daily headache and cognitive impairment: why we need to ask about headache in the postpartum period. Obstet Med. 2013 Jun;6(2):83-87. Epub 2013 May 3.
9. Lee C-J, Shim S-M, Cho SH, Jae-Ho Park, Kim YK. Iatrogenic Development of Cerebrospinal Fluid Leakage in Diagnosing Spontaneous Intracranial Hypotension. Korean J Fam Med. 2018 Mar; 39(2): 122–125.
10. Coşkuner BT, Kubilay U. BOS Rinoreli Hastaya Yaklaşım. Kartal Eğitim ve Araştırma Hastanesi Tıp Dergisi. Cilt XIII: 3, 2002.