

# PRİMER OVER TÜMÖRÜ KAYNAKLI SOL İTERNAL JUGULER VEN TROMBOZU

Baş Boyun Cerrahisi

Başvuru: 13.06.2015

Kabul: 19.11.2015

Yayın: 19.11.2015

Selma Kurukahvecioğlu<sup>1</sup>, Elvan Evrim Ünsal Tuna<sup>1</sup>, Uğur Toprak<sup>1</sup>, Süleyman Boyneğri<sup>1</sup>, Adil Eryılmaz<sup>1</sup>

<sup>1</sup> Ankara Numune Eğitim ve Araştırma Hastanesi

## Özet

### PRİMER OVER TÜMÖRÜ KAYNAKLI SOL İTERNAL JUGULER VEN TROMBOZU

Internal Juguler Ven Trombozu (IJV) nadir görülen ancak hayatı tehdit eden bir durumdur. Vakaların çoğu intravenöz ilaç kullanımı (uyuşturucu), juguler ven katerizasyonu, boyun diseksiyonu, malignitelere bağlı hiperkoagülabilité problemlerinde (Trousseau's sendromu) veya boyun travmalarında görülür. Bu olgu sunumunda primer over tümörüyle ilişkili olarak gelişen sol İnternal Juguler Ven Trombozlu hastayı sunduk.

**Anahtar kelimeler:** Tromboz, Internal Juguler Ven, Over tümörü

## Abstract

### LEFT INTERNAL JUGULAR VEIN THROMBOSIS DUE TO PRIMARY OVARIAN TUMOR

Internal jugular vein (IJV) thrombosis is an extremely rare vascular disease that is potentially life threatening. Most cases usually result from intravenous drug abuse, jugular vein catheterisation, neck dissection, a hypercoagulable state associated with malignancy (Trousseau's syndrome) or neck injury. In this paper we present a case of primary ovarian cancer associated with left internal jugular vein thrombosis.

**Keywords:** Thrombosis, Internal Jugular Vein, Ovarian tumor

## Giriş

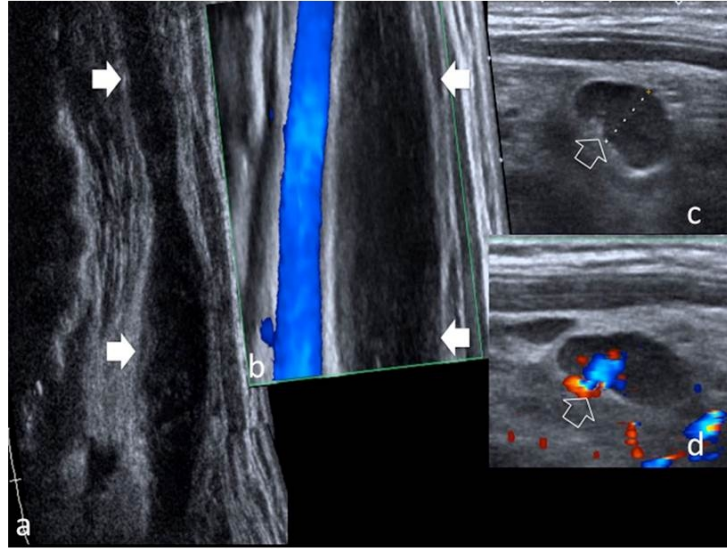
Venöz tromboembolik hastalıklar oldukça yaygın görülür. Gelişmiş ülkelerde yıllık venöz tromboz insidansı %0.1'dir [1]. Tüm derin vent trombozlarının yaklaşık %4'ü üst extremité venlerinde görülmektedir. İnternal Juguler Ven (IJV) trombozu da nadir görülen ancak hayatı tehdit eden bir durumdur. İJV trombozu genellikle intravenöz ilaç kullanımı (uyuşturucu), uzamış santral venöz kateterizasyon, derin boyun enfeksiyonu (Lemierre's sendromu), boyun diseksiyonu, travma ve malignitelere bağlı gelişen hiperkoagülabilité durumlarında görülür [1-5]. Maligniteye sekonder gelişen Spontan İJV trombozu Troussau's Sendromu olarak da adlandırılır [2,6]. Biz bu olguda over tümörüne sekonder gelişen sol internal juguler ven trombozlu hastayı radyolojik bulguları ve literatür bilgileri eşliğinde sunduk.

## Olgu Sunumu

Yirmi yedi yaşında bayan hasta yaklaşık 2 hafta önce boyun sol tarafında ağrı, vücudunda yaygın döküntü ve kaşıntı şikayeti ile Dermatoloji polikliniğine başvurmuş. Hastaya ürtiker ve anjionörotik ödem ön tanıları ile antihistaminik ve kortizon tedavisi verilmiş. Bir hafta bu tedaviyi kullanan hastanın kaşıntı ve döküntü şikayeti geçmiş ancak boyunda şişlik ve ağrı şikayetinin artması üzerine kliniğimize konsülte edildi. Hastanın özgeçmişinde Hashimoto tiroiditi dışında bir patoloji yoktu. Soygeçmişinde belirgin bir özellik saptanmadı. Hastanın fizik muayenesinde sol supraklaviküler bölgede palpasyonla ağrılı yaygın ödematöz görünüm dışında patoloji saptanmadı.

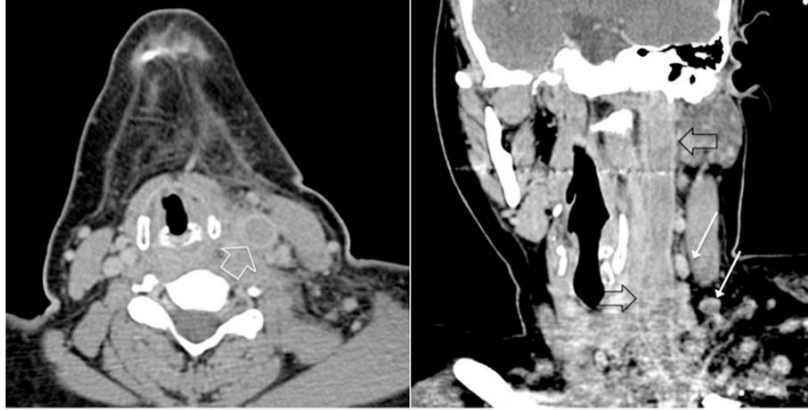
Laboratuar sonuçları; Beyaz küre (WBC):14.6 /mm<sup>3</sup> (4,8-10.8), Eritrosit sedimentasyon hızı (ESR):49 mm/h (0-20), fibrinojen;582 g/l (195-410),D-Dimer: 722 (0-243) olarak geldi.

Yapılan boyun ultrasonografisinde sol internal juguler vende tromboz tespit edildi. Doppler ultrasonla yapılan incelemede sol İJV'de genişleme ve subakut tromboza sekonder lümeninde kalınlaşma görüldü (Şekil 1).



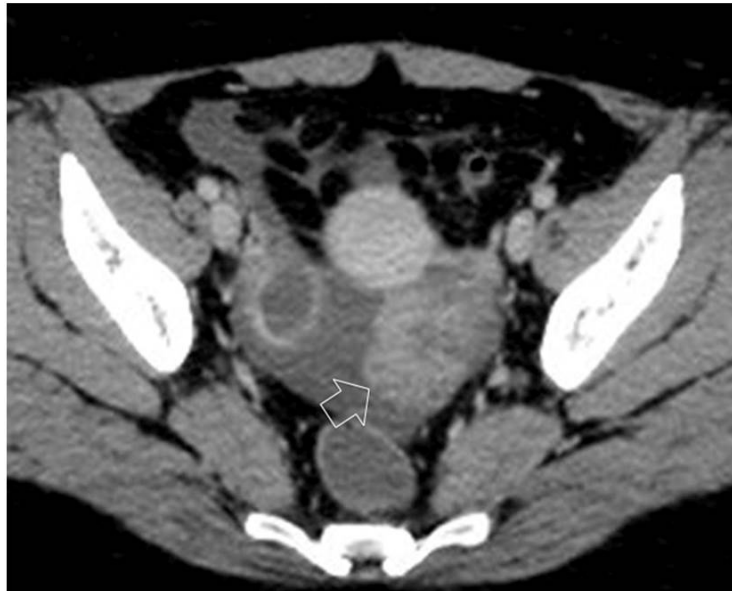**Şekil 1** :Genişlemiş alan gri görünümde (a) ve Koronal planda doppler görüntüsü (b) genişleme ve subakut tromboz nedeniyle lumen ekojenitesinde ve internal juguler vende genişleme (oklar).Doppler görüntüsünde , juguler ven tamamen trombotik görünürken karotid arter mavi izlenmektedir . Aynı taraf boyunda büyümüş lenf nodu görülmektedir (c, d).

Bilgisayarlı tomografisinde de (BT) sol İJV trombozu izlendi (Şekil 2). Hastaya antikoagülan ve IV antibiyotik (Ampisilin sulbactam 3 gr/ gün, enoksiparin sodyum 2\*1) tedavisi başlandı.



**Şekil 2 :**Juguler ven trombozunun koronal ve aksiyel BT planlarında görünümü ( a veb). Juguler ven duvarında kalınlaşma ve genişleme (açık ok). Çevredeki fasiyal düzlemlerde inflamatuvar değişiklikler ve aynı taraf boyunda homojen, büyümüş lenf nodları (ince oklar)

Özgeçmişinde belirgin bir problem saptanmayan hastamızda derin ven trombozu etyolojisinde yer alan maligniteye sekonder hiperkoagülabilité sendromu araştırıldı. Tümör markırlarından Ca 125: 146.7 (0-35) olarak saptandı. Trombozun kaynağını araştırmak için çekilen toraks ve abdomen BT'lerinde,; sol adneksiyel alanda 6 cm çapında, tüylü görünümde solid kitle izlendi (Şekil 3).



**Şekil 3 :**Pelvik sıvı ile çevrili, sol overde kitle (açık ok).

Bunun üzerine hasta kadın doğum bölümüne danışıldı. Kadın doğum kliniğinde değerlendirilen hastaya yapılan biopsi sonucu Seröz Papiller Karsinom gelmesi üzerine genel durumu düzelen ve trombozu gerileyen hasta tedavi için kadın doğuma devredildi.

## Tartışma

Venöz tromboz normal kan akımının bozulmasına ve koagülasyon mekanizmalarının aktivasyonuna neden olan durumlarda ortaya çıkar [5]. Venöz trombozun patofizyolojisinde endotelial hasar, kan akımında azalma ve/veya hiperkoagülabilitateye neden olan durumlar suçlanmaktadır [2]. Spontan İJV trombozu nadir bir durumdur. İJV trombozu genellikle intravenöz ilaç kullanımı (uyuşturucu), uzamış santral venöz kateterizasyon, derin boyun enfeksiyonu (Lemierre's sendromu), boyun diseksiyonu, travma, polisitemi, pacemaker implantasyonu, servikal traksiyon, radyoterapi ve malignitelere bağlı gelişen hiperkoagülabilitate veya over stimülasyon sendromunda görülür [1-5]. Bizim hastamızda enfeksiyon, travma veya uzun kateterizasyon öyküsü yoktu. Spontan tromboflebitler okküt malignitelerin ilk bulgusu olabildiği için hasta malignite yönünden araştırıldı. Hastamızda overde Seröz Papiller Karsinom saptandı.

Kanserle ilişkili tromboflebit ilk kez Trousseau's tarafından tanımlanmıştır [1]. Venöz tromboza en çok neden olan maligniteler pankreas, akciğer, mide ve over kanserleridir [2]. Kanser hastalarında klinik tromboembolik hastalık insidansı %1-11 arasında değişmektedir. Literatüre baktığımızda; Carrington ve Adams İJV trombozu olup biri over tümörü biri de mezotelyoma saptanan 2 hastayı yayınlamışlardır [7].

Derin ven trombozu tanısında invaziv bir tetkik olan venografi altın standarttır [1]. Tanıda non invaziv olan ultrasonografi (USG) daha sık kullanılır. BT ve magnetik rezonans görüntüleme (MRG) daha çok trombozun etyolojisini araştırmak için kullanılır. Tanı konar konmaz öncelikle antikoagülan tedavi başlanır. Antibiyotik tedavisi de eklenmelidir. Spontan İJV trombozunda cerrahi nadiren gerekir. Tromboz etyolojisinde araştırılarak sebebe yönelik tedavinin de bir an önce başlatılması gerekir. İJV trombozu nadir görülmesine rağmen hayatı tehdit eden bir durumdur. İJV trombozu pulmoner emboli, septik emboli, genel sepsisemi, fasial ödem ve pseudo tümör serebri'ye yol açabilir [1].

Baş-boyun bölgesi venlerinde damarların elastik duvar yapıları nedeniyle Trousseau's sendromu nadir görülür [1]. Maligniteye bağlı trombozis patofizyolojisinde venöz staz veya anormal kan akımı suçlanmaktadır [3]. Hareketsizlik, yatağa bağımlılık veya tümörün bizzat damarlara bası yapması venöz staza neden olabilir. Oluşan venöz staz da aktive pıhtılaşma faktörlerinin klirensinin gecikmesine ve hipoksi nedeniyle venöz valf hasarına neden olabilir [3]. Hiperkoagülabilitateye bağlı tromboemboli artmış faktör 8 seviyesi ve hızlanmış tromboplastin aktivitesi ile ilişkili olabilir. Maligniteye sekonder oluşan nekrotik tümör ürünleri de tromboplastik özelliklere neden olabilmektedir [2].

İJV trombozu boyunda şişlik, kitle, ağrı, boyunda hassasiyet ve yüksek ateş semptomlarıyla karşımıza çıkabilir [1,7]. Bizim hastamızda boyunda şişlik ve ağrı şikayetine ek olarak döküntü ve kaşıntı şikayeti de vardı. Değişik ek şikayetleri nedeniyle hastamızda tedavi süreci gecikmiş, yaklaşık 1 hafta anjionörotik ödem ön tanısı ile takip edilmişti. Beyaz küre ve sedimentasyon gibi akut faz reaktanlarının yüksekliği öncelikle enfeksiyon odağı düşündürse de bu tip hastalarda vakit kaybetmeden yapılan bir boyun ultrasonoğrafisi bile tanı koydurabilmektedir.

Bizim vakamızda olduğu gibi tanıda yanlış yönlenecek ek şikayetleri olan hastalarda ayırıcı tanıda trombozu da düşünmek gerekir. Tromboz tespit edildiğinde de etyolojisi açıklığa kavuşturulmalı ve mutlaka okküt malignite yönünden araştırılmalıdır.

## Kaynaklar

1. Pata YS, Unal M, Gülhan S. Internal jugular vein thrombosis due to distant malignancies: two case reports and literature review. J Laryngol Otol 2008; 122(3): 318-20. PMID: 1798330
2. Unsal EE, Karaca C, Ensari S. Spontaneous internal jugular vein thrombosis associated with distant

- malignancies. Eur Arch Otorhinolaryngol. 2003; 260(1):39-41. PMID: 12520355
3. Chen KH et al. Left internal jugular vein thrombosis due to a lung tumor. Chang Gung med J. 2003;26(6):458-62. PMID: 12956295
  4. Stern-Strater J, Hörmann K, Neff W, Stuck BA. Internal jugular vein thrombosis as a paraneoplastic syndrome. HNO. 2008;56(3):325-27.
  5. Yuca K ve ark. Spontan İnternal Juguler Ven Trombozu; Bir Olgu Sunumu. KBB e-dergi, 2004;3(4), ISSN:1303-3263.
  6. DeCasso C et al. Superior mediastinal and internal jugular venous thrombosis presenting to the otolaryngologist. J Laryngol Otol 2005; 119:40-45.
  7. Cohen JP, Presky MS, Reeded DL. Internal Jugular vein thrombosis. Laryngoscope. 1985 (95): 1478-82.