

DIŐ KULAK YOLUNDA NADİR GÖRÜLEN MALİGN TER BEZİ TÜRÖRÜ

Otoloji

Başvuru: 19.01.2023

Kabul: 15.02.2023

Yayın: 15.02.2023

Begüm Buse Çakır¹, Özge Çağlar Çil¹, Erkan Tezcan¹, Oğuz Güçlü¹¹ Çanakkale Onsekiz Mart Üniversitesi

Özet

DIŐ KULAK YOLUNDA NADİR GÖRÜLEN MALİGN TER BEZİ TÜRÖRÜ

Diő kulak yolunda (DKY) en sık görülen malign tümörler squamoz hücreli karsinom , bazal hücreli karsinom ve malign melanomdur. Ter bezi malign tümörleri kutanöz epitelyal tümörler arasındadır ve ayırıcı tanıda akla gelmelidir. Lokal enfeksiyöz patolojiler ile karışabildiği için özellikle DKY’de gözden kaçabilmektedir. Literatürde DKY malign ter bezi tümörüne ait az sayıda olgu mevcuttur. Bu makalede 79 yaşında kadın hastada DKY’ye ait malign ter bezi tümörü olgusu literatür eşliğinde tartışılmıştır.

Anahtar kelimeler: Malign , Ter bezi, DKY

Abstract

RARE MALIGN SWEAT GLAND TUMOR IN THE EXTERNAL EAR CHANNEL

Malignant tumors seen in the external auditory canal (EAC) are squamous cell carcinoma, basal cell carcinoma and malignant melanoma. Sweat gland malignant tumors are among the cutaneous epithelial tumors and should be considered in the differential diagnosis. It can be overlooked, especially in EAC, as it has a slow course of locally invasiveness. There are few cases of malignant sweat gland tumor of EAC in the literature. In this article, a case of malignant sweat gland tumor of EAC in a 79-year-old female patient is discussed in the light of the literature

Keywords: Malign , Sweat gland , EAC

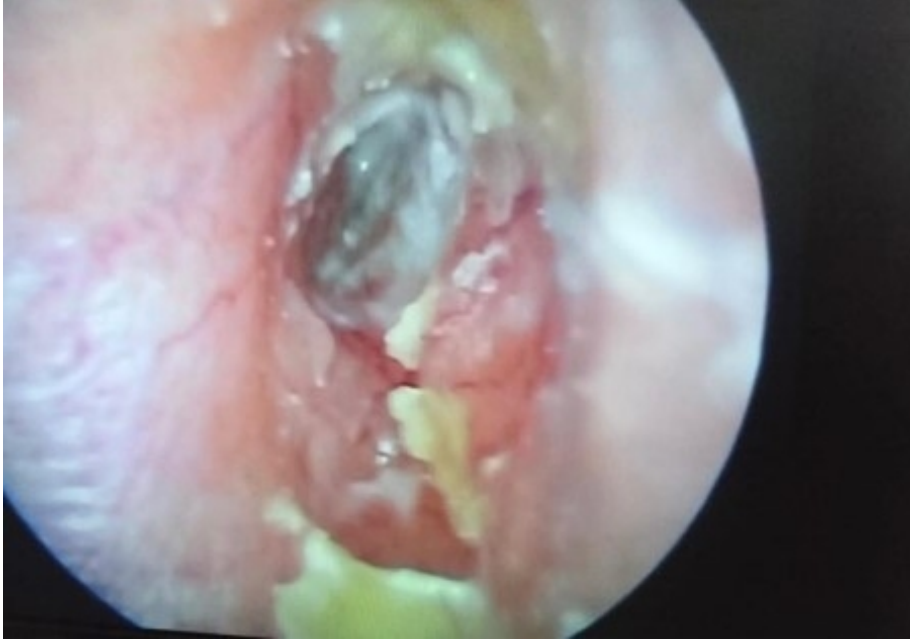Giriş

DKY’de görülen malign tümörler squamoz hücreli karsinom , bazal hücreli karsinom ve malign melanomdur [1]. Ter bezi malign tümörleri kutanöz epitelyal tümörler arasında diő kulak yolunda nadir gözlenmektedir ve seruminal bezlerden köken almaktadır. En sık görülen semptomlar kulak ağrısı, kulak akıntısı ve işitmede azlıktır [2,3]. Histopatolojik tanısı zor konulan tümörlerdir. Malign dejenerasyon ve nüks ile ortaya çıkabilmektedir [4].

79 yaşında kadın hastada DKY’de görülen malign ter bezi tümörü olgusu literatür eşliğinde tartışılmıştır.

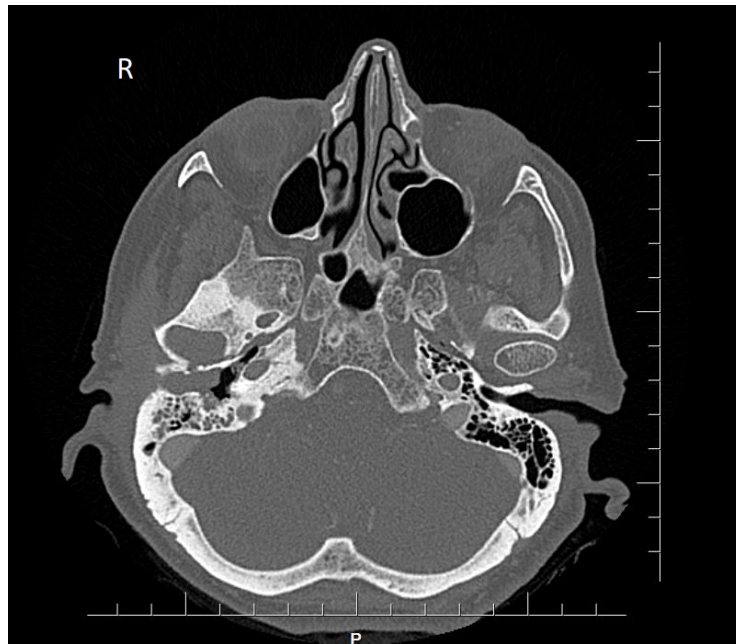Olgu Sunumu

79 yaşında kadın hasta 10 yıldır sık tekrarlayan diő kulak yolu enfeksiyonu ve sağ kulak ağrısı şikayetiyle polikliniğimize başvurdu. Daha önce diő merkeze başvurduğu lokal damla tedavileri verildiği ancak şikayetlerinin tekrarladığı öğrenildi. Yapılan muayenesinde ; sağ DKY girişinde, medialde timpanik membrana uzanım gösteren , kavum konkaya ve inferiorda uzanımı olan sınırları net belli olmayan ekzofitik hiperemik kitlesel lezyon görüldü. Boyunda ele gelen patolojik lenf nodu saptanmadı. Muayenesinde ek patolojik bulgu yoktu. Saf ses odyometride sağ kulakta mix tip işitme kaybı saptandı.



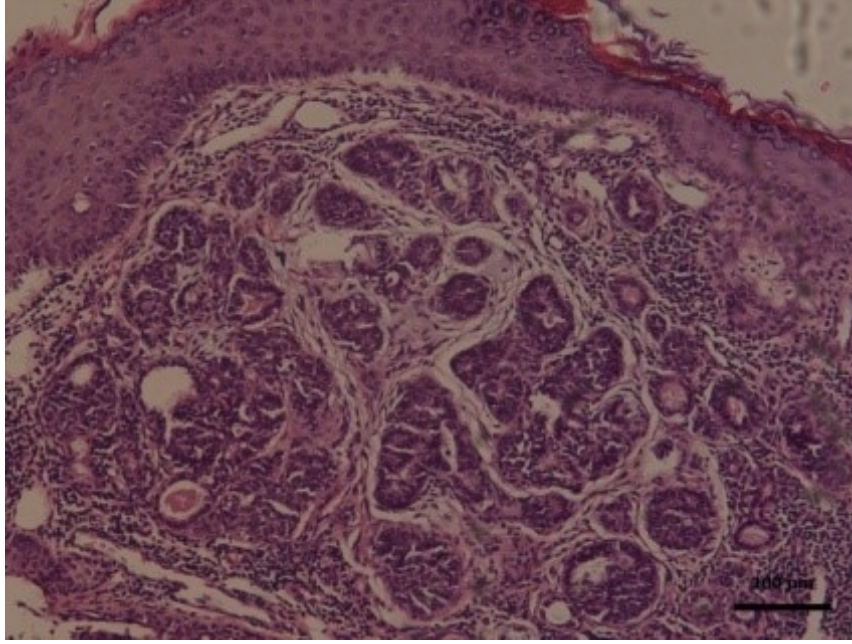
Şekil 1 : Resim 1 : Sağ DKY'de ki kitle ve timpanik membrana uzanımı

Çekilen kontrastsız temporal kemik BT , sağeksternal akustik kanal distal yarısını dolduran, anterior ve posteriortemporal bölge cilt altı yağlı dokuyu oblitere eden ve eksternal akustik kanal anterior, posterior ve süperior duvarını oluşturan temporal kemik kortekste destrüksiyona neden olan, yer yer hipodens komponentler barındıran ve ılımlı kontrast tutan yumuşak doku dansiteleri izlenmiştir. Lezyon anteriorda temporal fossaya ve temporomandibular ekleme uzanmaktadır , şeklinde raporlanmıştır.



Şekil 5 : Temporal BT Coronal plan , kesitsel görünüm

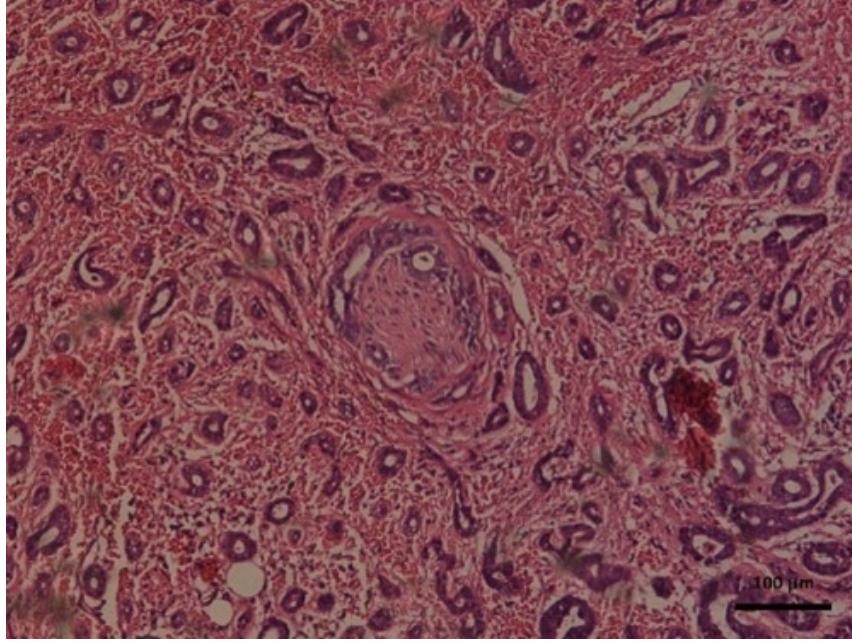
Hastanın sağ eksternal akustik kanal girişindeki kitlesel lezyonundan lokal anestezi altında alınan biyopsi sonucu ; seruminal adenomla uyumlu olarak değerlendirildi.



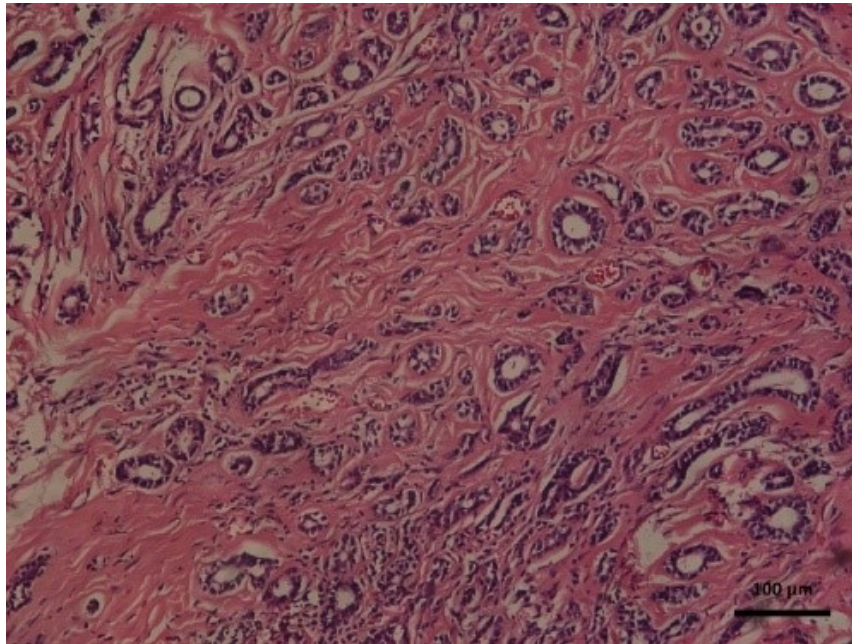
Şekil 2 : Resim 2: Seruminal adenom (H&E, 10x). Çok katlı yassı epitel altında bir kısmının lümeninde sekresyon içeren glandüler proliferasyon

Hastanın genel anestezi altında operasyonu planlandı. Retroaurikuler insizyon uygulandı. Periost flebi kaldırıldı. Mastoidektomiye geçildi. Antrumda tümöral doku görüldü ve temizlendi. Tümörün sinüs timpaniye , posterior atık bölgeye uzanımı gözlendi. DKY'de bulunan tümöral doku tragal kartilaja , DKY anterior duvarına ve cavum konkaya uzanım gösteriyordu. Anterior duvar eleve edilirken tümörün temporamandibular eklem ile ilişkili olduğu gözlendi. Tümöral doku onkolojik sınırlar göz önüne alınarak cavum konka dahil edilerek çıkarıldı. DKY arka duvarı indirildi. Kalan dokular primer onarılarak aurikulada şekil deformitesi oluşturması engellendi.

Patoloji sonucu , lenfovasküler invazyon ve yaygın perinöral invazyon saptanan malign ter bezi tümörü , adenoid kistik karsinom ve mikrokistik adneksal karsinom ayırt edilememiştir olarak sonuçlandı. Hasta kemoradyoterapi açısından onkolojiye yönlendirildi.



Şekil 3 : Resim 3 :Perinöral invazyon (H&E, 10x).



Şekil 4 : Resim4 : Lenfovasküler invazyon (H&E, 10x).

Tartışma

Dış kulak yolu tümörleri ayırıcı tanısında osteoma, ekzositoz, orta kulağın inflamatuvar polipleri ve kolesteatom gibi benign lezyonlar ile skuamöz hücreli karsinom, bazal hücreli karsinom ve malign melanom gibi malign tümörler akılda tutulmalıdır . Klinik , radyolojik değerlendirme ve immünohistokimyasal boyama tümörlerin ayırıcı tanısının yapılmasını mümkün kılar [5].

DKY'de tümöral lezyonla karşılaşıldığında derin insizyonel biyopsiler alınması gerekir çünkü yüzeysel biyopsiler sıklıkla böyle bir lezyonu gözden kaçırabilir [4]. Bizim olgumuzda lokal anestezi altında alınan derin insizyonel biyopsi sonucu , seruminal adenom ile uyumlu gelmiş olup operasyon sonrası patoloji sonucu malign ter bezi tümörü olarak sonuçlanmıştır. Bu tümörlerde derin insizyonel biyopsi önerilmiş olsa da histopatolojik tanı ile kesin sonuç elde edilemeyebilir. İlk patoloji sonucumuz benign karakterli olup , peroperatif tümörün sinüs timpaniye , posterior atik bölgeye , tragal kartilaja , DKY anterior duvarına ve cavum konkaya uzanım gösterdiği ve temporamandibular eklem ile ilişkili olduğu gözlemlendi. Bu nedenle tümörün malign karakterli olabileceği düşünülerek onkolojik sınırlar gözetilerek tümör eksize edildi.

Seruminal adenom, histolojik olarak epitelyal ve stromal kısımları farklı oranlarda olan mikst benign ter bezi tümörüdür [6]. Tükürük bezi pleomorfik adenomlarına benzer şekilde hücresel atipi, malign dejenerasyon ve nüks ile ortaya çıkabilir. Kondroid siringomada maligniteyi düşündüren histolojik özellikler arasında hücresel atipi, infiltratif sınırlar, satellit nodüller, nekroz ve daha derin yapıların tutulumu bulunur [7].

Malign kondroid siringoma diğer adıyla mikrokistik adneksal karsinom lokal agresif , yavaş klinik seyir gösteren nadir gözlenen malign ter bezi tümörüdür [8]. Adenoid kistik karsinom ise seruminal bezlerden, ter bezlerinden veya ektopik tükürük bezi dokusundan kaynaklandığı düşünülen malign bir tümördür ve dış kulak yolunda nadir olarak görülür [9]. Baş ve boyun bölgesinde genellikle tükürük bezlerinde, ağız boşluğunda, damakta, burun boşluğunda ve nazofarenkste bulunur (3) Benign tümörler daha çok erkeklerde ve baş boyun lokalizasyonunda sık görülürken, malign tümörler ağırlıklı olarak kadınlarda görülür , kesin bir yaş eğilimi yoktur ve ekstremitelerde daha sık meydana geldiği bildirilmiştir [10].

Özellikle adenoid kistik karsinomda perinöral invazyon karakteristiktir ve olguların %60'ından fazlasında görülmektedir [11]. Bizim hastamızda uzun zamandır kulak ağrısı şikayeti olup , operasyon sonrası patoloji sonucunda yaygın perinöral invazyon saptanmıştır.

Ekrin bez tümörleri, histopatolojik olarak tanısı zor konulan tümörlerdir . CEA pozitifliği önemli tanısal değere sahipken, fokal S 100 protein pozitifliği de benign ve malign ektrin tümörlerde tanımlanır [12] Ekrin diferansiyasyon gösteren malign deri eki tümörleri arasında bulunan mikrokistik adneksal karsinom ve adenoid kistik karsinom ayırımı bizim olgumuzda da yapılamamıştır.

Malign ter bezi tümörlerinin tedavisi , geniş rezeksiyon ve postoperatif nükslere karşı postoperatif radyoterapi şeklindedir. Cerrahi sonrası nüksün önlenmesi açısından postoperatif radyoterapi neoplazinin lokal ve rejyonel kontrolünü sağlama olasılığını artırmaktadır [13]. Bu nedenle hastamızda temiz cerrahi sınır elde edilmesine rağmen postoperatif radyoterapi uygulanması amacıyla radyasyon onkolojisine yönlendirildi.

Lenf nodu metastazı , malign ter bezi tümörü bulunan hastaların yaklaşık % 4-5'inde meydana gelir. Pozitif nodlar gösterilmedikçe servikal lenf nodu diseksiyonu rutin olarak yapılmaz [2] Bizim vakamızda hem yapılan fizik muayenesinde hem de görüntüleme yöntemleri ile pozitif lenf nodu bulunmamakta olup servikal lenf nodu diseksiyonu yapılmamıştır.

Sonuç

Malign ter bezi tümörleri DKY'de nadir olarak gözlenmekte ve yavaş ilerleyen, lokal invaziv seyir gösterdiğinden gözden kaçabilmektedir. DKY de kitle ile karşılaşıldığında ayırıcı tanıda düşünülmelidir. Geç dönemde uzak metastaz ve rekürrens olasılıkları nedeniyle uzun dönem takipleri çok önemlidir. Şüphelenildiği durumlarda erken dönemde biyopsi alınması ve tedaviye başlanması ile , sağ kalım süresi ve başarı oranları yükselmektedir.

Hasta Onam: Kendisinden

Kaynaklar

1. Safinaz Zainor, HamidahMamat, SakinaMohd. Saad, Mohd. RazifMohamad Yunus (2013) Adenoidcysticcarcinoma of externalauditorcanal: A case Report. EgyptianJournal of Ear, Nose, ThroatandAlliedSciences 14(1): 41-44.
2. C.P. Carvalho, A.N. Barcellos, D.C. Teixeira, J.O. Sales, N.R. SilvaAdenoidcysticcarcinoma of theexternalauditorycanal .Braz. J. Otorhinolaryngol., 74 (2008), pp. 794-796
3. Shao-ChengLiua, Bor-HwangKanga, ShinNiehb, Junn-LiangChangc, Chih- HungWanga (2012) Adenoidcysticcarcinoma of theexternalauditorycanal. Journal of theChineseMedicalAssociation 75(6): 296-300.
4. MohammadHusshamArshad, UmairKhalid,ShehzadGhaffar. Adenoidcysticcarcinoma of theexternalauditorycanal. Journal of theCollege of PhysiciansandSurgeons Pakistan 19: 726-728.
5. Kenan, AA; Zaytoun, GM Dış işitsel kanalın pleomorfik adenomu: Bir parotis bezinin primernüüsü. Otol. Nörotol. 2011 , 32 , 1320-1321.
6. Hirsch P.,Helwig E.B. Chondroidsyringoma-mixedtumor of skin, salivaryglandtype. ArchDermatol. 1961;84(5):835–847. [PubMed] [Google Scholar]
7. Sungur N, Uysal A, Gümüş M, Koçer U (2003) Sıra dışı bir kondroidsiringoma. Dermatol Cerrahi 29:977–979
8. Brem T, McKee PH. Tumors of thesweatglands. In: McKee PH, Calonje E, Granter SR, eds. Pathology of the Skin. Vol 2. 3rd ed. Singapore: Mosby; 2005. p.1589-661.
9. Fliss DM, Kraus M, Tovi F (1990) Adenoidcysticcarcinoma of theexternalauditorycanal. EarNoseThroat J 69: 63545.
10. Mathiasen RA, Rasgon BM, Rumore G. Malignantchondroidsyringoma of theface: a firstreportedcase. OtolaryngolHeadNeckSurg. 2005 Aug;133(2):305-7. doi: 10.1016/j.otohns.2004.09.139. PMID: 16087034
11. Kazancıoğlu HO, Çakır O, Ak G. PalatalAdenoidKistikKarsinom. Türkiye Klinikleri J DentalSci. 2015;21:65-70.
12. Klein W, Chan E. Tumors of theepidermalappendages, In: Elder ED (Ed), Lever'sHistopathology of the Skin, 9th ed, WW Lippincott, Philadelphia, 2005, p:867-926
13. Orhan K, Yüksel Y, Görür Dİ. Solid adenoidcysticcarcinoma of themaxilla: a casereport. Hacettepe Dishek Fak Derg. 2006;30:42-7.
14. Ko JJ, Siever JE, Hao D, Simpson R, Lau HY. Adenoidcysticcarcinoma of headandneck: clinicalpredictors of outcomefrom a Canadiancentre. CurrOncol. 2016;23:26-33.

Sunum

43. Ulusal KBB Kongresinde poster sunumu yapılmıştır.