

BAŞ ve BOYUNDA NADİR İZLENEN YABANCI CİSİM: OLGU SUNUMU

Baş Boyun Cerrahisi

Başvuru: 07.02.2024

Kabul: 17.05.2024

Yayın: 17.05.2024

Abdulahap Akyiğit¹, Orkun Eroğlu¹, Güldane Altunoğlu¹, Turgut Karlıdağ¹, İrfan Kaygusuz¹

¹ Fırat Üniversitesi Tıp Fakültesi

Özet

BAŞ ve BOYUNDA NADİR İZLENEN YABANCI CİSİM: OLGU SUNUMU

Baş ve boyunda izlenen yabancı cisimler şekil, boyut ve bileşim bakımından büyük farklılıklar gösterirler. Basit bir müdahale ile çıkarılabilecek yabancı cisimler veya acil cerrahi müdahale ile çıkarılması gereken yabancı cisimler karşımıza çıkabilir. Biz bu vakada infraorbital bölgeden girerek, maksiller sinüs tavanı, nazofarenks, orofarenks ve hipofarenksi geçerek boyuna ulaşan yabancı cisim vakasını bildirdik. Hastaya maksillofasial ve boyun bilgisayarlı tomografi görüntülemesi yapıldı ve vasküler yapılarda hasar olmadığı görüldü. Hastanın genel anestezi altında yabancı cisimi çıkarılarak orbita tabanı septal kartilaj ile rekonstrükte edildi.

Anahtar kelimeler: baş ve boyun, yabancı cisim

Abstract

A RARE FOREIGN BODY IN THE HEAD AND NECK: A CASE REPORT

Foreign bodies observed in the head and neck vary greatly in shape, size and composition. We may encounter foreign bodies that can be removed with a simple intervention or foreign bodies that need to be removed with urgent surgical intervention. We in this case we reported a case of a foreign body entering the neck from the infraorbital region, passing through the roof of the maxillary sinus, nasopharynx, oropharynx and hypopharynx. The patient underwent maxillofacial and neck computed tomography imaging and it was observed that there was no damage to the vascular structures. Under general anesthesia, the patient's foreign body was removed and the orbital floor was with septal cartilage was reconstructed.

Keywords: head and neck, foreign body

Giriş

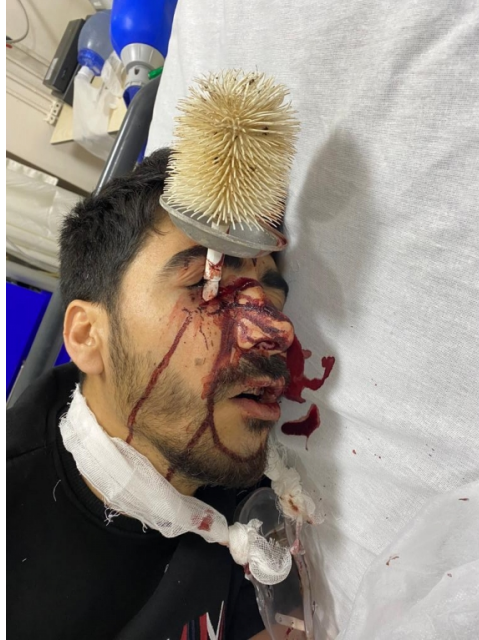
Kulak burun boğaz uzmanlarına kulak, burun veya boğazda bulunan yabancı cisimler sıklıkla danışılmaktadır [1]. Yabancı cisimler şekil, boyut ve bileşim bakımından büyük farklılıklar gösterirler. Bu yabancı cisimler hastalarda asemptomatikten, yaşamı tehdit edebilecek boyutta semptomlara neden olabilirler [2].

Baş ve boyun, vasküler ve sinir yapılarını, solunum ve sindirim sistemini, ayrıca işitsel ve görsel sistemler dahil olmak üzere hassas organ sistemlerini içeren karmaşık anatomik bölgedir. Baş ve boyun, özellikle de yüz genellikle dış ortama maruz kalır. Bu nedenle, bu bölgelerdeki yaralanmalar yaygındır ve diğer [genellikle giysili] vücut bölgelerine kıyasla daha yüksek bir yabancı cisim kontaminasyonu riski taşır. Ahşap, metal ve cam en yaygın olarak karşılaşılan yabancı cisimlerdir [3]. Yabancı cisim deri, orbita, ağız, burun veya dış kulak yolundan baş ve boyuna girebilir. Orbita ve paranasal sinüslerden, baş ve boyundaki derin boşluklara ulaşabilirler. Literatürde yabancı cisimleri içeren çok çeşitli kazara, iyatrojenik veya saldırıyla ilgili olaylar bildirilmiştir [4-7].

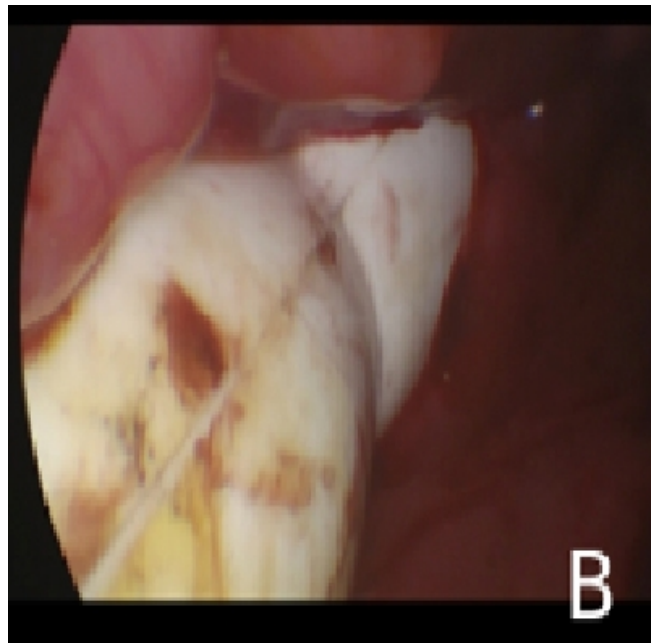
Olgu Sunumu

31 yaşında erkek hasta tuvalet temizliği sırasında hapsirme sonrası dengesini kaybetmiş ve tuvalet fırçası üzerine

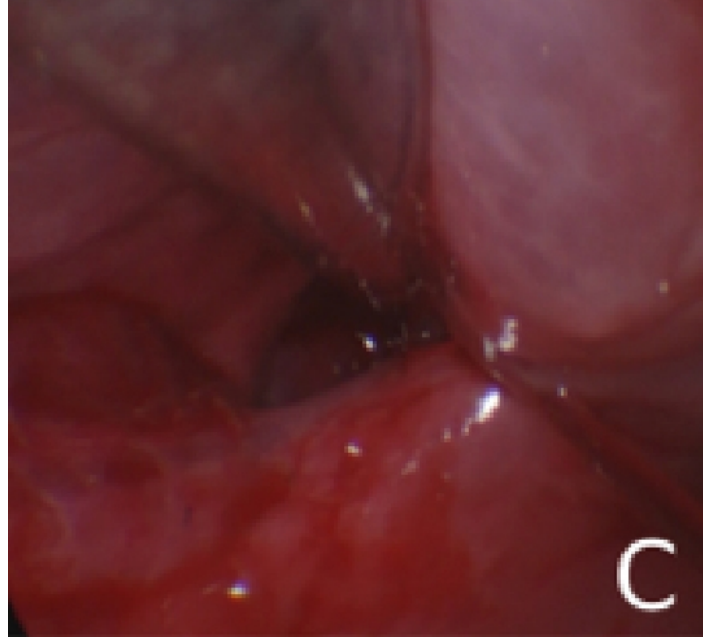
düřmüř. Hasta Fırat Üniversitesi Hastanesi Acil servisine getirilmiř. Kulak burun boğaz bölümüne konsültasyonu yapılan hastanın ilk deęerlendirilmesinde bilinci açık, oryante ve hemodinamik olarak stabildi. Hastanın saę göz altından fırça sapının girerek, nazofarenksten orofarenkse doęru ilerledięi ve hipofarenks mukozasını ve konstriktör kası geçerek boyun sol taraftan cilt altına ilerledięi görüldü(Şekil 1).



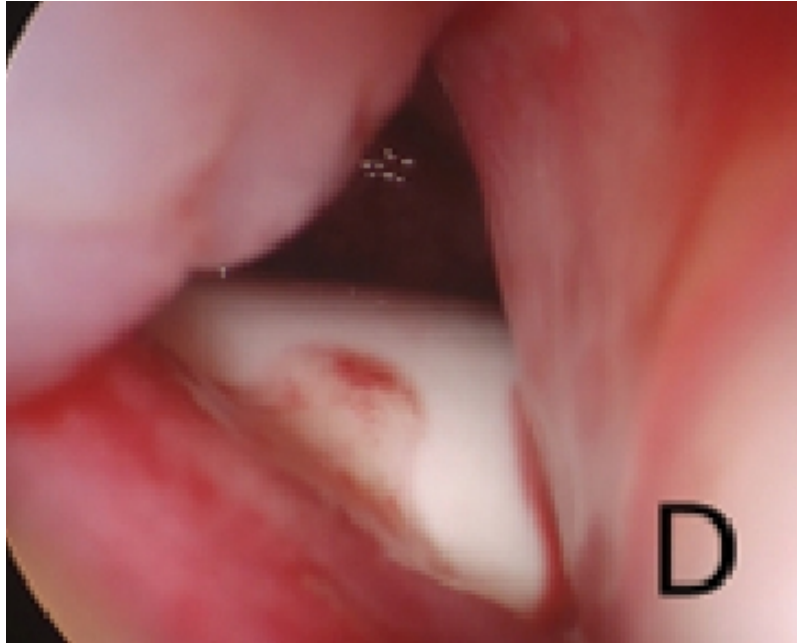Şekil 1A : Hastanın başvuru anı



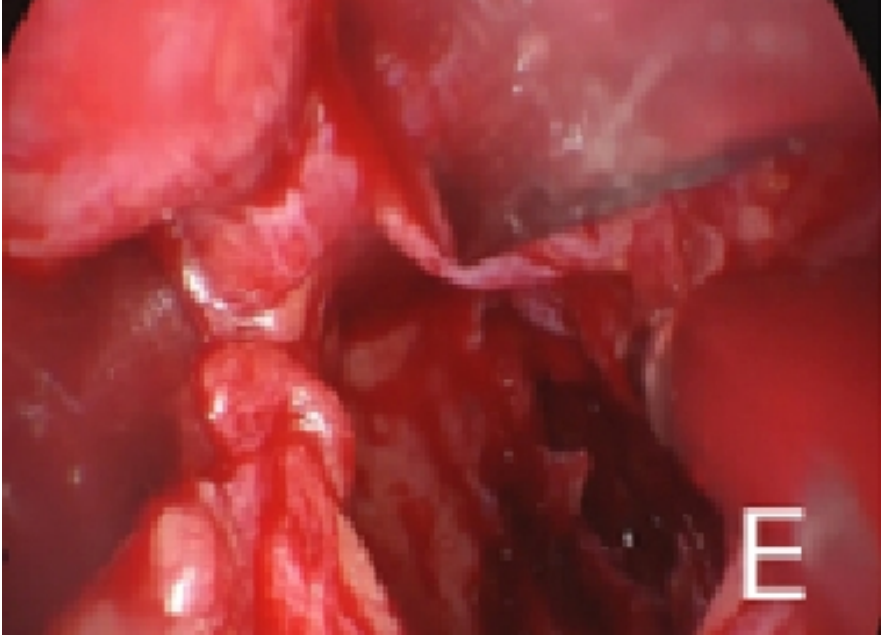
Şekil 1B : Operasyon sırasındaki hipofarenkste yabancı cisim



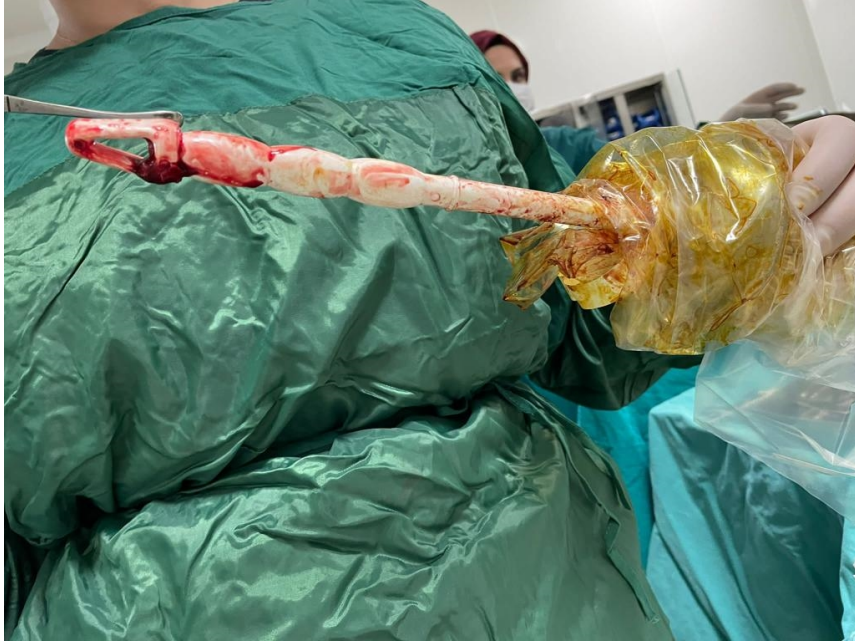Şekil 1C : Operasyon sırası hipofarenkstekki defekt



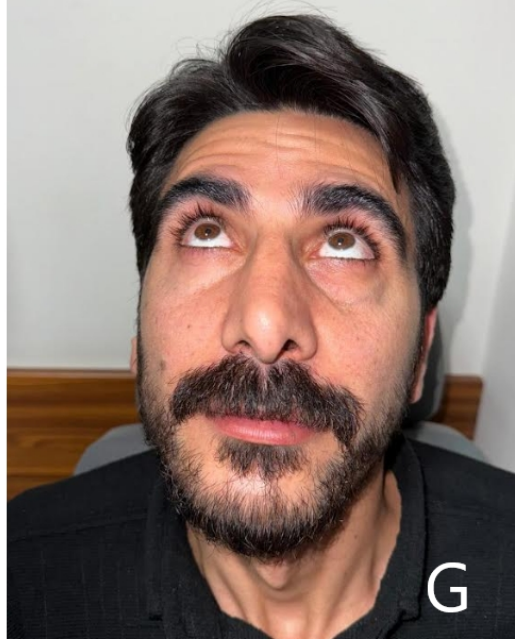Şekil 1D : Operasyon sırası nazofarenkste yabancı cisim



Şekil 1E : Operasyon sırası cismin giriş deliğinden maksiller sinüs ve nazofarenksin görünümü

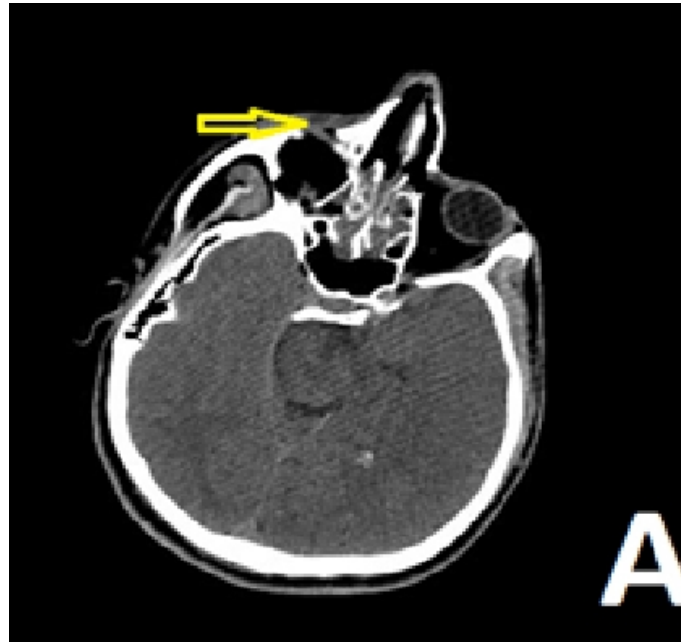


Şekil 1F :Yabancı cisim

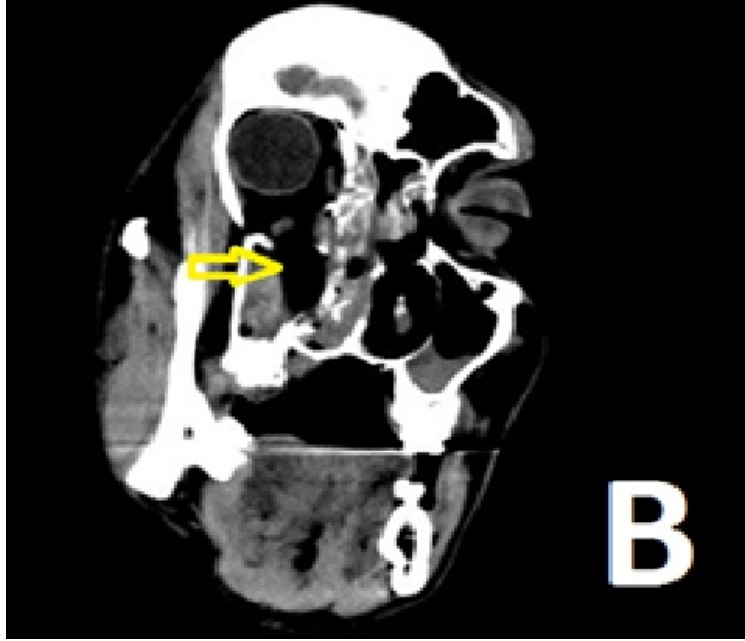

Şekil 1G : Hastanın 2. yıl kontrolünde yukarı bakışta kısıtlılık yok

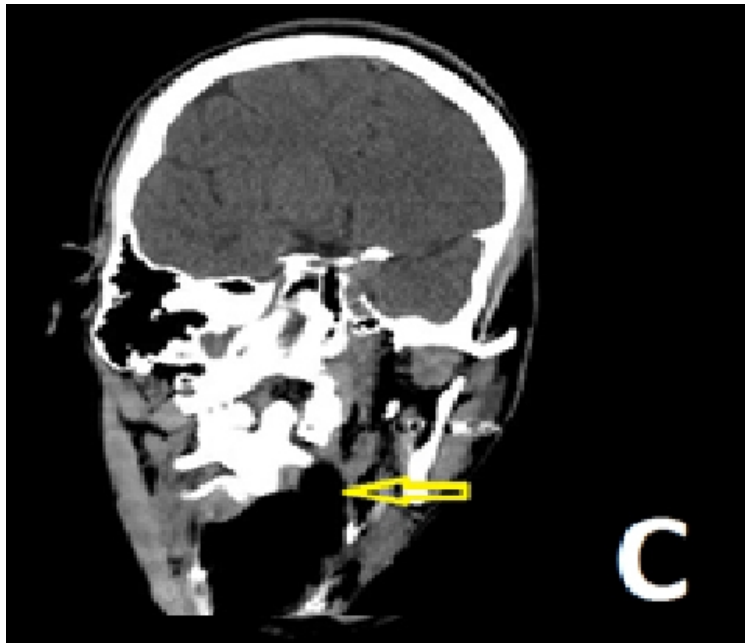
Yabancı cisim, boyunda palpasyonla hissedilebilmekle birlikte boyundan cilt çıkışı olmamıştı. Hastanın ağız içi muayenesinde yabancı cismin sap kısmının orofarenkste izlendiği, postnazal kan bulaşımının olduğu fakat aktif kanamanın olmadığı görüldü. Hastanın yapılan acil maksillofasiyal ve boyun bilgisayarlı tomografi incelemesinde sağ orbitadan, sağ maksiller sinüsü geçerek orofarenkste ve buradanda sol hipofarenkste lateral farengeal duvarı geçerek boyun III. bölge düzeyine uzanan yaklaşık 22 cm uzunluğunda tübüler yabancı cisme ait görünüm izlendi. Bu yabancı cismin sağ orbita giriş yerinden derinleşip boyun bölgesine doğru ilerlediği ve sola doğru açıldığı görüldü. Yabancı cismin boyundaki büyük vasküler yapılara uzanmadığı ve destrüksiyona neden olmadığı izlendi (Şekil 2).



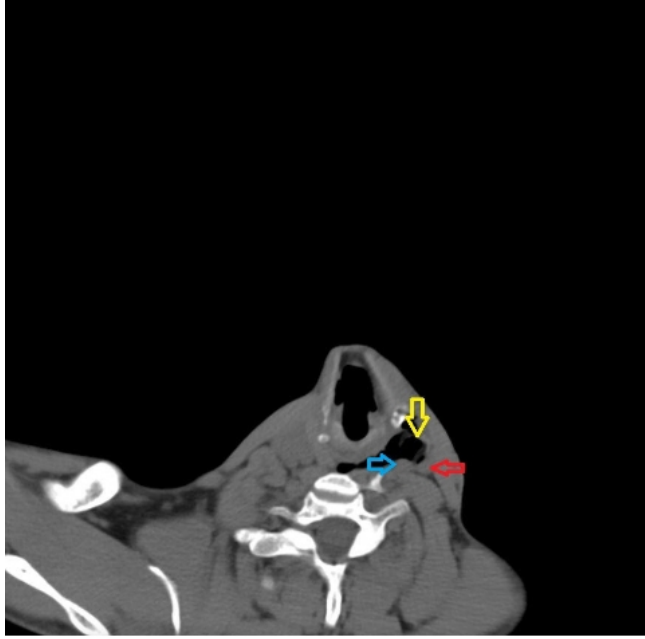
Şekil 2A : Hastanın maksillofasiyal ve boyun bilgisayarlı tomografi görüntüsü.A:Aksiyel kesit sarı ok yabancı cisim



Şekil 2B : Hastanın maksillofasiyal ve boyun bilgisayarlı tomografi görüntüsü.B:Koronal kesit sarı ok yabancı cisim



Şekil 2C : Hastanın maksillofasiyal ve boyun bilgisayarlı tomografi görüntüsü C:Koronal kesit sarı ok yabancı cisim



Şekil 2D : juguler venin, kırmızı ok internal karotis arterinin görünümü)

Hasta, anlık acil olarak operasyona alındı. Öncelikle fırçanın başına steril naylon geçirildi. Hasta entübe edilerek hava yolu güvenliği sağlandı. Laringoskop ile bakıldığında fırça sapının sol hipofarenks girişi görüldü. Aspiratör ile giriş deliği irrite edilerek aktif kanama odağı olmadığı görüldü. Daha sonra fırça yavaşça geri çekildi. Bu sırada boyunda büyük vasküler yapı hasarı olabileceğinden boyundan yaklaşım için bir ekip hazır bekledi. Hipofarenksten, orofarenksten ve nazofarenksten fırça sapı çıkarıldı. Orbita tabanının destrükte olduğu görüldü. Göz hasarı oluşmaması için fırça sapı kontrollü bir şekilde çevre yapılarla ilişkisi azaltılarak tamamen çıkarıldı. Hipofarenksteki defekt sütüre edildi. Göz hekimi tarafından acil olarak hasta değerlendirildi ve acil müdahale düşünülmedi. Orbita tabanındaki defekt için septumdan septal kartilaj alındı ve orbita tabanına konuldu. Yabancı cismin infraorbital bölge giriş deliği sütüre edildi.

Hastanın 6. ay kontrolünde yukarı bakışta diplopi şikayetinin azaldığı görüldü. 2.yıl kontrolünde ise bu şikayetinin olmadığı görüldü.

Tartışma

Görüntüleme modaliteleri ve cerrahi yöntemlerdeki gelişmelere rağmen, yabancı cisimlerin hayati yapılara potansiyel yakınlıkları ve bu yabancı cisimlere erişimdeki zorluklar nedeniyle, yabancı cisimlerin tutulduğu baş ve boyundaki penetran yaralanmaları yönetmek potansiyel olarak zordur. İlk değerlendirme her zaman Petrone ve arkadaşlarının "zor belirtiler" olarak adlandırdıkları ve acil cerrahi müdahale gerektiren damar sistemi veya solunum-sindirim yapıları ile ilgili değerlendirmeyi içermelidir. Hemodinamik instabilite ve acil boyun eksplorasyonu endikasyonları ekarte edildikten sonra, disfaji, hemoptizi, subkutan veya mediastinal amfizem veya fokal nörolojik defisitler dahil olmak üzere boyun yaralanmasının diğer belirtilerini incelemek zorunludur [8]. Vakamızda öncelikle entübasyon yapılarak havayolu sağlama alındıktan sonra operasyon sırasında endoskopik muayenede aktif kanama olmaması nedeniyle kontrollü bir şekilde yabancı cisim önce hipofarenksten sonra ise nazofarenks ve maksiller sinüsten çıkarıldı.

Yabancı cismin tam yerinin tespiti, komplikasyonsuz çıkarma için esastır. Hem bilgisayarlı tomografi hem de magnetik rezonans görüntüleme yöntemleri, boyun yumuşak dokularında yabancı bir cismin varlığını saptamak için yararlı teknikler olarak tanımlanmıştır [9]. Biz bu vakamızda operasyon öncesi yapılan bilgisayarlı tomografide vasküler yapılarda herhangi bir hasar tespit etmedik ve bunun üzerine yabancı cismin seyrini takip ederek cerrahi yaklaşımı planladık. Bu vakada olduğu gibi yapılan görüntülemeler değerlendirilip önemli vasküler yapıların zarar görmediğinden emin olduğunda yabancı cisim güvenli bir şekilde çıkarılabilir.

Objenin tipi, boyutu ve hayati yapılara anatomik yakınlığı, cerrahi sırasında yabancı cisim çıkarılmasındaki olası komplikasyonları belirler. Hayati organlara komşu olan yabancı cisimler masif kanamaya, hava yolu obstrüksiyonuna ve boğulmaya neden olabilirler. Baş ve boyun vasküler yapılardan zengin bölgelerdir. Tutulan yabancı cisimler cilt ve fasya düzlemi çevresinde, vasküler yapılarda hasarla bazı komplikasyonlara neden olabilirler [10]. Masif kanama, doku hematomu, yer değiştirmiş dokunun sıkışması, solunum yolları sekresyonların salgılanması ve diğer komplikasyonlar şok oluşumuna neden olabilir [11].

Boyun yaralanmalarında, II. ve III. bölgeler en sık etkilenen boyun bölgeleridir. Bu bölgedeki yaralanmalar hayati yapıların bulunması nedeni ile yönetimi zor olan yaralanmalardır. Potansiyel yaralanmalar arasında karotis arter, vertebral arter, juguler ven, özefagus, larinks, trakea, tiroid bezi, torasik duktus ve bu bölgede bulunan çeşitli sinirlerin yaralanmaları yer almaktadır [12]. Olgumuzda yabancı cisim sağ infraorbital alandan giriş yapmakla birlikte, sol hipofarinksten boyun sol III. bölgeye doğru ilerlemesine rağmen herhangi bir vasküler veya diğer organ yaralanmasına neden olmamıştı.

Penetran boyun yaralanması olan hastaların kliniği hızla kötüleşebilir. Bu hastalar en yakın travma merkezine nakledilmelidir. Penetre olan yabancı cisimler sahada kaldırılmamalıdır. Penetran boyun travmasının tedavisine sistematik bir yaklaşım kritik öneme sahiptir. İlk değerlendirme ileri travma yaşam desteği ilkelerine uygun olarak resüsitasyonu içerir [13,14]. Başlangıçta solunum-sindirim sisteminde [oral, faringeal, laringeal veya trakeal] hasar olup olmadığına dair dikkatli bir klinik muayene yapılmalıdır [15]. Büyük travma merkezlerinde yapılan çeşitli çalışmalar hava yolu tehdit altında ancak anatomik yapılar korunuyorsa, hızlı sıralı entübasyonun yapılmasını önermişlerdir [16]. Trakeotomi endikasyonları arasında masif üst hava yolu distorsiyonu, masif orta yüz travması ve ağır kanama, ödem veya anatomik bozulma nedeniyle glottisin görüntülenememesi yer alır [17].

Penetran boyun yaralanmasından kaynaklanan bir damar yaralanmasından şüpheleniliyorsa, bir damar cerrahından konsültasyon istenmelidir. Alt boyun bölge yaralanmaları ayrıca bir kardiyotorasik cerrahın müdahalesini de gerektirebilir; çünkü tedavi, damar yapılarına proksimal erişim sağlamak için sternotomi veya torakotomi gerektirebilir [13]. Boyun eksplorasyonu sırasında ana veya internal karotid arter yaralanması tespit edildiğinde, literatürdeki fikir birliği, arter onarımının hasta sonuçlarının arter ligasyonundan daha üstün olduğunu ileri sürmektedir. Karotis arter onarımında farklı yöntemler mevcuttur ve genellikle yaralanmanın yeri ve boyutuna bağlıdır. En yaygın iki teknik, 6-0 polipropilen sütür ile transvers arteriorafi ve 6-0 polipropilen sütür ile ven veya ince duvarlı politetrafloroetilen [PTFE] yama anjiyoplastisini içerir [18]. İzole juguler venöz yaralanmalar genellikle zararsızdır, çünkü düşük basınçlı venöz sistem genellikle majör kanama olmadan tamponlanır veya oklüze olur [19].

Yüz travmaları, orbita bölgesine yabancı cisimlerin girmesine neden olabilir [20]. Tutulan bu yabancı cisimlerin çoğu, fonksiyonel bozukluklara, enfeksiyona, ağrıya, göz hareket kısıtlılığına, görme azalmasına veya körlüğe yol açabilir [21,22]. Orbita delici travmaları, inferior rektus kası yırtılmasına neden olabilir [23]. Bu hastalarda genellikle ekstraoküler kas fonksiyonunda bozulma görülür ve fizik muayenede inferior rektus kası yırtılmasına bağlı yukarı bakışta kısıtlılık saptanabilir [24]. Vakamızda yabancı cisim orbita tabanından maksiller sinüse doğru ilerlediği görüldü. Yabancı cismin orbita tabanına yapmış olduğu hasardan dolayı septal kartilaj alınarak tekrar rekonstrüksiyonu yapıldı. Hasta operasyon sırasında göz hekimleri tarafından değerlendirilerek önerilerde bulunuldu. Hastanın 6. ay kontrolünde yukarı bakışta diplopi şikayetinin azaldığı ve 2.yıl kontrolünde ise bu şikayetinin olmadığı görüldü.

Bu olguda ilginç olan yabancı cismin plastik yapıda ve giriş kısmının keskin olmamasına rağmen, baş ve boyunda uzun bir yol katederek bir çok anatomik yapıda travmaya sebep olmakla birlikte, hayatı tehdit edebilecek veya yaşam kalitesini etkileyebilecek bir komplikasyona yol açmamıştı.

Sonuç

Sonuç olarak, gömülü yabancı cisimlerin çıkarılması için cerrahi yaklaşıma karar vermede ameliyat öncesi görüntüleme çok önemlidir. Özellikle yabancı cisim ile büyük vasküler yapıların ilişkisini değerlendirmek gerekir. Operasyon sırasında endoskop kullanılması ise cerrahi güvenliği artırarak komplikasyon riskini azaltır.

Kaynaklar

1. Onyeagwara N, Okhahku A, Emokpaire E, Ogisi F. Dynamics in the trend of foreign bodies in ENT practice in Nigeria: Any change. *Internet J Otorhinolaryngol.* 2012;14(2).
2. Mishra P, Bhakta P, Kumar S, Al Abri R, Burad J. Sudden near-fatal tracheal aspiration of an undiagnosed nasal foreign body in a small child. *Emerg Med Australas.* 2011 Dec;23(6):776-8.
3. Levine MR, Gorman SM, Young CF, Courtney DM. Clinical characteristics and management of wound foreign bodies in the ED. *Am J Emerg Med.* 2008 ;26(8):918-22.
4. Bartholomew BJ, Poole C, Tayag EC. Unusual transoral penetrating injury of the foramen magnum: case report. *Neurosurgery.* 2003;53(4):989-91.
5. Huang YC, Lah K, Mitchell D. Rare 'kettle of fish' in the management of foreign body ingestion: 834 fish hooks. *ANZ J Surg.* 2020 ;90(10):2122-3.
6. Johari HH, Khaw BL, Yusof Z, Mohamad I. Migrating fish bone piercing the common carotid artery, thyroid gland and causing deep neck abscess. *World J Clin Cases.* 2016 ;4(11):375-379.
7. Lima MM, Moreira CA, da Silva VC, de Freitas MR. 34 self-inflicted foreign bodies in the maxillary sinus. *Braz J Otorhinolaryngol.* 2008 ;74(6):948.
8. Chen J, Kang Y, Deng D, Shen T, Yan J. Isolated Total Rupture of Extraocular Muscles. *Medicine (Baltimore).* 2015; 94.
9. Cobb AR, Jeelani NO, Ayliffe PR. Orbital fractures in children. *Br J Oral Maxillofac Surg* 2013;51:41–46
10. Petrone P, Verde JM, Asensio JA. Management of penetrating neck injuries. In: *Trauma Surgery: Volume 1, Trauma Management Trauma Critical Care, Orthopaedic Trauma and Neuro-Trauma.* Milan: Springer; 2014:150-164.
11. Shankar L, Khan A, Cheung G. *Head and Neck Imaging.* 1st edition. New York: McGraw-Hill; 1998: 15-36.
12. Fei J, Yu HJ, Liu GD, et al. Foreign body embolus to ophthalmic artery following penetrating trauma of the neck. *Chin Med J (Engl)* 2011; 124:790–2.
13. Jia L, Xiao-ping J, Xiao-guo Z, et al. Diagnosis and removal of metallic foreign bodies in carotid triangle. *J Oral Maxillofac Surg* 2011; 21:192–4.
14. Kim MK, Buckman R, Szeremeta W. Penetrating neck trauma in children: an urban hospital's experience. *Otolaryngol Head Neck Surg.* 2000; 123: 439–443.
15. Siau RT, Moore A, Ahmed T, Lee MS, Tostevin P. Management of penetrating neck injuries at a London trauma centre. *Eur Arch Otorhinolaryngol.* 2013; 270: 2123-8.
16. Burgess CA, Dale OT, Almeyda R, Corbridge RJ. An evidence based review of the assessment and management of penetrating neck trauma. *Clin Otolaryngol.* 2012; 37: 44-52.
17. Osborn TM, Bell RB, Qaisi W, Long WB. Computed tomographic angiography as an aid to clinical decision making in the selective management of penetrating injuries to the neck: a reduction in the need for

- operative exploration. *J Trauma*. 2008; 64: 1466-71.
18. Youssef N, Raymer KE. Airway management of an open penetrating neck injury. *CJEM*. 2015; 17: 89-93.
 19. Tallon JM, Ahmed JM, Sealy B. Airway management in penetrating neck trauma at a Canadian tertiary trauma centre. *CJEM*. 2007; 9: 101-4.
 20. Feliciano DV. Management of penetrating injuries to carotid artery. *World J Surg*. 2001; 25: 1028-35.
 21. Kumar SR, Weaver FA, Yellin AE. Cervical vascular injuries: carotid and jugular venous injuries. *Surg Clin North Am*. 2001; 81: 1331-44.
 22. Türkçüoğlu P, Aydoğan S. Intracranial foreign body in a globe-perforating injury. *Can J Ophthalmol* 2006;41:504–505.
 23. Cho WK, Ko AC, Eatamadi H, et al. Orbital and orbitocranial trauma from pencil fragments: role of timely diagnosis and management. *Am J Ophthalmol* 2017;180:46–54.
 24. Wu W, Lu SY, Liu CY, et al. Image-guided endoscopic combined with deep lateral orbitotomy removal of a small foreign body at the deep lateral orbital apex. *J Craniofac Surg* 2015;26:791–3.