

YUMUŞAK DAMAK YERLEŞİMLİ PERİFERİK T HÜCRELİ LENFOMA

PERIPHERAL T-CELL LYMPHOMA LOCATED IN THE SOFT PALATE

Baş Boyun Cerrahisi

Başvuru: 28.11.2015

Kabul: 08.01.2016

Yayın: 08.01.2016

Murat Eğrilmez¹, Uğur Dokuzlar¹, İsmail İltter Denizoglu¹, Serkan Ocakçı¹, Erkan Şahin¹¹ İzmir Üniversitesi Tıp Fakültesi**Özet**

Günlük KBB Hastalıkları pratiğinde sık karşılaşılan bir yakınma veya bulgunun, çok daha ciddi bir hastalığın habercisi olduğu, yoğun poliklinik şartlarında gözden kaçabilir. Bu olgu sunumunda tedaviye yanıt vermeyen burun tıkanıklığı ve horlama yakınmalarıyla başvuran ve punch biyopsi ile yumuşak damak yerleşimli periferik T hücreli lenfoma tanısı konan 48 yaşında kadın hasta sunulmaktadır. Periferik T hücreli lenfomalar, T hücreli non-Hodgkin lenfomaların içinde yer alan ve kötü prognoza sahip heterojen bir hastalık grubudur. Nadir görülürler ve tedavi edilmezlerse sağkalım süreleri aylarla sınırlıdır. Bu nedenle rutin KBB pratiğinde, özellikle tedaviye dirençli olgularda, altta daha ciddi bir hastalığın olabileceği akla getirilmeli, muayene ve tetkik aşamaları dikkatli ve hızlı şekilde tekrar gözden geçirilmelidir. Bu olgu sunumu, tedaviye beklediğimiz yanıtı alamadığımız hastalarımızda, tanının tekrar gözden geçirilmesinin ve tanı aşamalarının hızlı bir şekilde yürütülmesinin gerekliliğini vurgulamak amacıyla yapılmıştır.

Anahtar kelimeler: Yumuşak Damak, Periferik T Hücreli Lenfoma

Abstract

Common complaints or findings that are encountered in ENT daily practice might be associated with more serious diseases. In this case report, we present a 48-year old female patient presenting with symptoms of nasal obstruction and snoring that do not respond to previous treatments. The patient was diagnosed peripheral T cell lymphoma in soft palate with punch biopsy. Peripheral T cell lymphomas are a heterogeneous group of clinically aggressive diseases associated with poor prognosis. Therefore, it should be aware of a more serious underlying disease in treatment-resistant cases. The aim of this case report is to emphasize the necessity of re-evaluation of the diagnosis, especially in treatment-resistant cases.

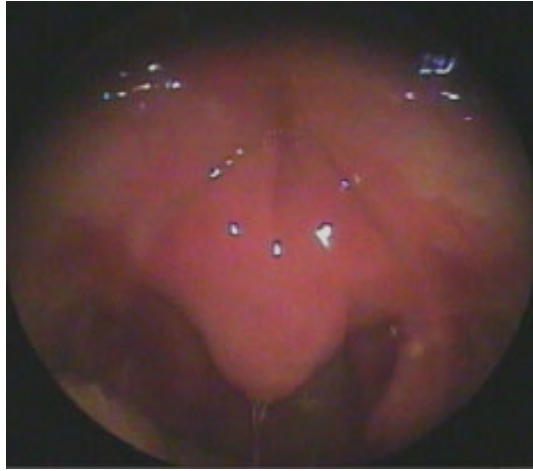Keywords: Soft Palate, Peripheral T-Cell Lymphoma

Giriş

Periferik T hücreli lenfomalar (PTCL' lar), T hücreli non-Hodgkin lenfomalar (NHL' lar) içinde yer alan, klinik olarak agresif seyirli, kötü prognozlu bir hastalık grubudur [1,2]. Erken evrede yakalanması ve tanı-tedavi aşamalarının hızlı bir şekilde ilerletilmesi, kötü prognozlu bir hastalığın iyi bir klinik seyir göstermesinde oldukça önemlidir. Günlük yoğun poliklinik şartlarında sık karşılaşılan yakınmalarla gelen ve özellikle tedaviye yanıt vermeyen hastalarda, altta ciddi bir hastalık olabileceği de akılda tutulmalıdır.

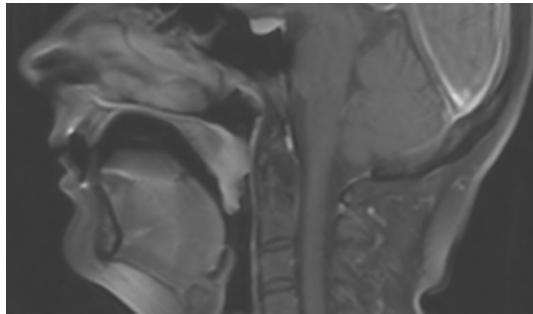
Olgu Sunumu

48 yaşında kadın hasta yaklaşık yedi aydır burun tıkanıklığı, horlama, hırıltılı solunum ve son zamanlarda artan yutma zorluğu yakınması ile başvurdu. Başvurusu öncesi dış merkezlerde verilen antibiyoterapi ve antialerjik tedaviden fayda görmemişti. Hastanın muayenesinde oral kavite normaldi, yumuşak damak mukozası hiperemik, uvula elonge ve ödemliydi (Şekil 1).



Şekil 1 : Tedavi öncesi yumuşak damak ve uvula görüntüsü

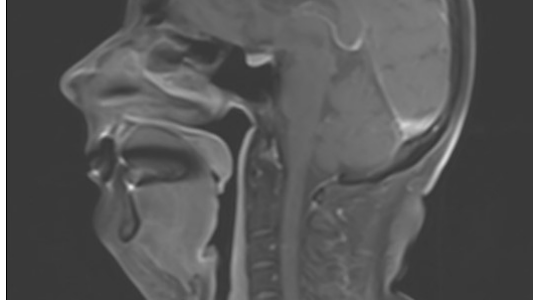
Nazal mukoza soluk, her iki nazal kavitede mukopürülan sekresyon mevcuttu. Nazal kavite aspirasyonu sonrası yapılan fleksibl fiberoptik nazofarengoskopide nazofarenks normal, yumuşak damak posterior yüzü ödemli ve hiperemikti, mukozal düzensizlik mevcuttu, larengeal yapılar normaldi. Otoskopik muayene bilateral normaldi. Paranasal sinüs bilgisayarlı tomografisinde paranasal sinüs havalanmaları normal, nazal kavitede sekresyon mevcut, yumuşak damakta ödem saptanmıştı. Hastadan alerji ve immünsüpresyon açısından değerlendirilmesi amacıyla Alerji-İmmunoloji ve Enfeksiyon Hastalıkları konsültasyonları ile yumuşak damaktaki ödem nedeniyle Maksillofasiyal bölge için manyetik rezonans görüntüleme (MRG) istendi. Alerji-İmmunoloji ve Enfeksiyon Hastalıkları tarafından yapılan değerlendirmelerde özellik saptanmadı. MRG sonucunda yumuşak damakta yaklaşık 25 mm'lik kontrast tutulumu gösteren alan tespit edildi (Şekil 2).



Şekil 2 : Tedavi öncesi Manyetik Rezonans Görüntüleme sagittal kesitte, yumuşak damak ve uvuladaki yaygın kontrast tutulumu

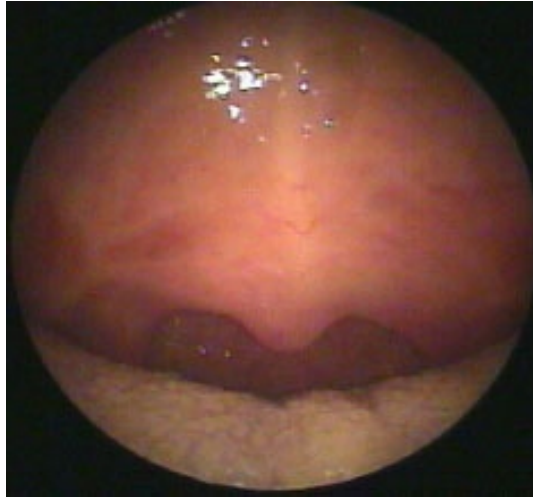Tedaviye dirençli olması ve etyolojisini açıklayacak bir bulgu saptanamaması nedeniyle yumuşak damak posterior yüzündeki lezyondan biyopsi yapılması planlandı.

Hastaya genel anestezi altında yumuşak damak posterior yüzünden punch biyopsi yapıldı. Biyopsi sırasında yumuşak damak posterior yüz mukozasının sert, frajil, kanamalı olduğu görüldü. Biyopsi materyali patoloji sonucu; periferik T hücreli lenfoma olarak geldi. Hasta Hematoloji kliniğine refere edildi. Hematoloji kliniğinde yapılan tetkikler sonucunda düşük Uluslararası Prognoz İndeksi skorlu ve evre IE olarak değerlendirildi. 21 günde bir olacak şekilde 6 kür CHOP (siklofosamid, doksorubisin, vinkristin, prednizon) kemoterapisi verildi. Tedavi sonu çekilen Pozitron Emisyon Tomografi ile tam yanıtı olduğu görüldü. 3600 cGy tutulu alan radyoterapisi uygulandı. Konsolidasyon amaçlı önerilen otolog periferik hematopoetik kök hücre naklini kabul etmedi. Hastanın tedavi sonrası 3. ayda çekilen MRG' sinde yumuşak damakta düzelme tespit edildi (Şekil 3).



Şekil 3 : Tedavi sonrası Manyetik Rezonans Görüntüleme sagittal kesitte, yumuşak damak ve uvula görüntüsü

Ayrıca tedavi sonrası 14. ayında yapılan muayene ve hematolojik tetkiklerinde nüks bulgusu saptanmadı (Şekil 4).



Şekil 4 : Tedavi sonrası yumuşak damak ve uvula görüntüsü

Tartışma ve Sonuç

Burun tıkanıklığı ve horlama yakınmaları günlük KBB pratiğinde sık karşılaşılan yakınmalardandır. Her ne kadar enfeksiyonlar ve alerjik durumlar bu yakınmaların en sık nedeni olsa da, özellikle yoğun tempo ile çalışma nedeniyle zaman zaman altta yatan neden araştırılmamakta ve en sık sebeplere yönelik tedaviler verilmektedir. Tedaviye beklediğimiz yanıtı alamadığımız olgularımızda tanının tekrar gözden geçirilmesi, mutlaka akılda tutulması gereken bir durumdur. Bu olgu sunumunda belirttiğimiz NHL gibi hayati öneme sahip bir hastalık, günlük poliklinik pratiğinde sık karşılaştığımız burun tıkanıklığı ve horlama gibi yakınmalarla kendini gösterebilir. Tanı sürecinin hızlı ilerletilmesi ile NHL tanısının erken evrede konması ve sonrasında tedavi protokolünün kısa süre içerisinde başlatılması, hastamızda olduğu gibi aslında kötü prognoza sahip ve NHL' nın bir alt türü olan PTCL' nın başarı ile remisyona ulaşmasında büyük rol oynamıştır.

Periferik T hücreli lenfomalar, erişkinlerde NHL' ların %15'ini oluştururlar. En sık görülen PTCL' lar; Periferik T Hücreli Lenfoma Başka Yerde Sınıflandırılmamış (PTCL-NOS), Angioimmunoblastik T Hücreli Lenfoma ve Anaplastik Lenfoma Kinaz-negatif Anaplastik Büyük Hücreli Lenfoma' lardır [2]. Periferik T hücreli lenfomaların %30'u ve NHL' ların %6'sı PTCL-NOS alt tipindedir ve bu alt tip Batı ülkelerinde en sık görülen tiptir [3]. Sunduğumuz olgu PTCL-NOS alt tipindedir.

Periferik T Hücreli Lenfoma Başka Yerde Sınıflandırılmamış tipte olan çoğu hasta yaygın lenfadenopati ile tanı

alır ve ektranodal hastalık birlikte görülebilir. %38 hastada tek başına lenf nodu, %49 hastada lenf nodu ve dışı hastalık, %13 hastada sadece lenf nodu dışı tutulum tanıda saptanabilir [4]. Ekstranodal tutulum en sık deri ve gastrointestinal sistemde gözlenir [3]. Olgumuzda tanı sırasında sadece yumuşak damak tutulumu mevcuttu.

Hastaların %17'sinde hepatomegali ve %24'ünde splenomegali bulunur. %43 hasta evre IV hastalık ile tanı alır. Tanıda kemik iliği tutulumu hastaların %21'inde görülür. Lenfoma hücreleri dolaşımında görülebilir ama lösemik tablo nadirdir [4]. Olgumuzda yapılan kemik iliği biyopsisinde tutulum tespit edilmemiştir.

Periferik T hücreli lenfoma, tedavi edilmezse sağkalım aylar ile sınırlıdır. Kombinasyon kemoterapisi ile beş yıllık sağkalım hastanın Uluslararası Prognoz İndeksine göre değişir. Düşük skorlu hastalarda sağkalım %49-74 arası iken, yüksek skorlu hastalarda sağkalım %6-21 oranına iner [5]. CHOP, remisyon induksiyonu amaçlı verilen kombinasyon kemoterapisi olarak en sık uygulanan rejimdir. Tüm yanıt oranları %50-70'dir [5]. Daha agresif induksiyon rejimlerini yanıt oranlarında artışa yol açmazken; toksisite artışına neden olmuştur [6]. Tek başına induksiyon kemoterapisi verilmesi ile nüksler sık görüldüğü ve tüm sağkalım kısa olduğu için konsolidasyon tedavileri uygulanmaktadır. Lokalize evre I ve II hastalıkta kemoterapi ile tam remisyon elde edildiğinde radyoterapi verilebilir. Radyoterapi sonrası bu hastalara olog kök hücre nakli destekli yüksek doz kemoterapi önerilmektedir. Tanıda yaygın hastalığı olanlara radyoterapi yapılmaksızın olog kök hücre nakli destekli yüksek doz kemoterapi uygulanabilir [7]. Hastamız düşük Uluslararası Prognoz İndeksi skorlu ve evre IE olarak değerlendirilmiş ve 21 günde bir olacak şekilde, 6 kür CHOP kemoterapisi verilmiştir. Konsolidasyon amaçlı tutulu alan radyoterapisi uygulanan hasta, önerilen olog periferik hematopoetik kök hücre naklini kabul etmemiştir.

Sonuç olarak; günlük yoğun KBB Hastalıkları pratiği içinde sık karşılaştığımız yakınmalar, özellikle daha önceki tedavilerden fayda görmemiş hastalarla karşımıza çıkıyor ise üzerinde tekrar düşünmemiz gereken şikayetler olarak değerlendirilmelidir. Altta yatan hayati öneme sahip çok daha ciddi bir hastalığın tanı ve tedavisi, dikkatli bir muayene, hızlı bir şekilde yürütülen tetkik aşaması ve klinikler arası uyumu zorunlu kılmaktadır.

Kaynaklar

1. Foss FM, et al. Peripheral T-cell lymphoma. Blood 2011; 117: 6756-67.
2. Moskowitz AJ, Lunning MA, Horwitz SM. How I treat the peripheral T-cell lymphomas. Blood 2014; 123: 2636-44.
3. Swerdlow SH, Campo E, Harris NL, et al. (Eds). World Health Organization Classification of Tumours of Haematopoietic and Lymphoid Tissues. 4th ed. IARC Press, Lyon 2008.
4. Weisenburger DD, et al. Peripheral T-cell lymphoma, not otherwise specified: a report of 340 cases from the International Peripheral T-cell Lymphoma Project. Blood 2011; 117: 3402-08.
5. Sonnen R, et al. The International Prognostic Index determines the outcome of patients with nodal mature T-cell lymphomas. Br J Haematol 2005; 129: 366-72.
6. Escalón MP, et al. Prognostic factors and treatment of patients with T-cell non-Hodgkin lymphoma: the M. D. Anderson Cancer Center experience. Cancer 2005; 103: 2091-8.
7. Smith SM, et al. Hematopoietic cell transplantation for systemic mature T-cell non-Hodgkin lymphoma. J Clin Oncol 2013; 31: 3100-9.

Sunum Bilgisi

Bu olgu sunumu, 37. Türk Ulusal Kulak Burun Boğaz ve Baş Boyun Cerrahisi Kongresi, 28 Ekim-01 Kasım 2015, Antalya-Türkiye' de poster olarak sunulmuştur.

