

MAKSİLLER ODONTOJENİK MİKSOMA OLGUSU

A CASE REPORT OF MAXILLARY ODONTOGENIC MYXOMA

Rinoloji

Başvuru: 24.01.2016

Kabul: 30.05.2016

Yayın: 30.05.2016

Aykut Bozan¹, Ayşe Polat², Hasan Zafer Hırçın³, Hayrettin Cengiz Alpay³¹ Medical Park Tarsus Hastanesi² Mersin Patoloji Laboratuvarı³ İstanbul Kemerburgaz Üniversitesi Tıp Fakültesi**Özet**

Odontojenik miksoma çenede nadir görülen benign neoplazmdır. Mezenkimal orjinli olan miksomalar en sık 20-30 yaşlarında ortaya çıkmaktadır. Klinik olarak yavaş büyüyen, lokal dekstrüksiyona yol açan ağrısız lezyonlardır. Yüzde asimetri yapabilen myxomaların ayırıcı tanısında fibröz displazi, ameloblastoma, santral dev hücreli granulom, dentigenöz kist düşünülmelidir. Tedavisi geniş cerrahi eksizyondur. Bu makalede 13 yaşına kız hastada sol maksiler alveolar kemik ve maksiler sinüsü içine alan, cerrahi eksizyonu yapılan ve 9 aylık takibinde nüks izlenmeyen odontogenik miksoma tümörü sunulmuştur.

Anahtar kelimeler: Miksoma, Odontojenik miksoma Odontojenik tümör

Abstract

Odontogenic myxoma is a relatively rare tumour of jaws. It is thought to be of mesenchymal origin. Odontogenic myxomas most frequently occur in the second or third decade of life. Clinically they grow slowly, they are painless lesions which cause local destruction. These lesions may cause asymmetry in maxillofacial region. The differential diagnosis must be made with fibrous displasia, central giant cell granuloma, dentigerous cyst, ameloblastoma. The treatment of odontogenic myxoma is en-bloc surgical resection. In this article an odontogenic myxoma which involved the left maksillar alveolar bone and maxillar sinuses and the treatment which has been maintained with excision and 9 months followig up of not seeing any recurrence was reported in a 13 years female patient.

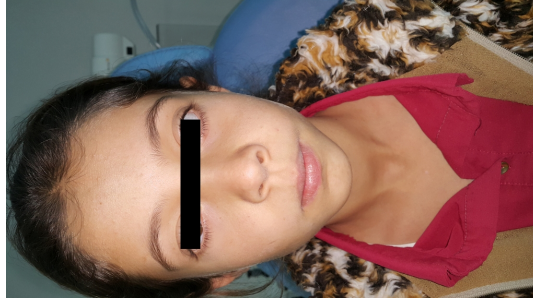Keywords: Myxoma, Odontogenic Myaxoma Odontogenic tumor

Giriş

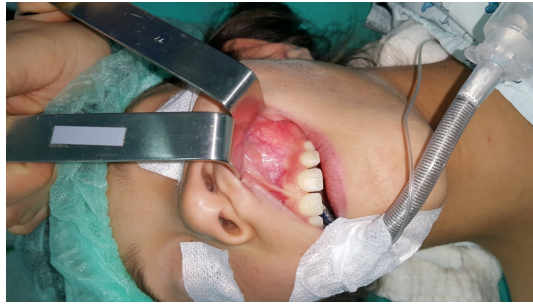Odontojenik miksomalar metastaz yapmayan, kapsülsüz, primitif mezenkimden köken alan benign tümörlerdir [1,2]. Genellikle 2 ile 4. Dekadlar arasında görülmektedir. Kadınlarda daha sık izlenirken 10 yaş altında ve 50 yaş üstünde nadir görülür [3]. Odontojenik maksiller miksoma ilk olarak 1947 yılında Thoma ve Goldman tarafından tanımlanmıştır. Yavaş büyüyen, mandibuler miksomaya oranla daha agresif davranan ve maxiller sinüs içerisine yayılan tümörlerdir [4]. Bu çalışmamızda maksiller sinüsü nadiren tutan odontojenik miksoma olgusunu literatür eşliğinde sunduk.

Olgu Sunumu

13 yaşında kız olgu ailesinin 1 aydır fark ettiği sol üst çenede şişlik şikayeti ile kliniğimize başvurdu. Yapılan muayenesinde inspeksiyonda sol ön üst çene bölgesinde asimetri oluşturan(Şekil 1), horizontal olarak sol ön üst kesici dişlerin gingivasi süperior hizasından sol üst molar diş gingivasi süperior hizasına uzanan, oral vestibül sulkusu dolduran düzgün yüzeyli yaklaşık 4x3 cm kitle izlendi (Şekil 2).

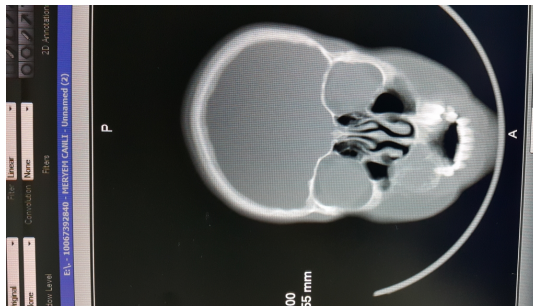


Şekil 1 : Hastanın inspeksiyonunda sol üst çenede asimetri göze çarpmakta.

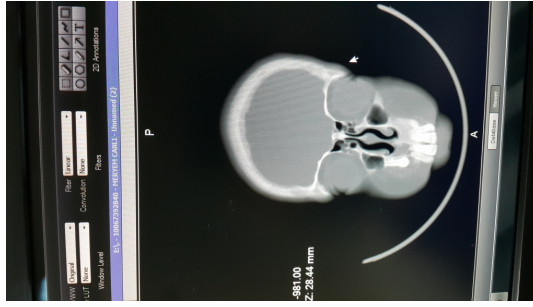


Şekil 2 : Hastanın muayenesinde sol ön üst kesici dişlerin gingivasi süperior hizasından sol üst molar diş gingivasi süperior hizasına uzanan, fossa kanınayı içerisine alan bölgede düzgün yüzeyli yaklaşık 4x3 cm kitle izlendi.

Çekilen paranazal BT de solda maksiller kemik anterior yüzünde maksiler kemiğin alveolar ark bölgesini erode edip maksiller sinüs anterior, inferior ve lateral yüzüne ilerlemiş, anterior maksiler sinüs duvarında dekstrüksiyon oluşturmuş yumuşak doku kitlesi (Şekil 3A) ve kitlenin içerisinde ektopik diş dokusu ile uyumlu dansite artışı izlendi. (Şekil 3B)

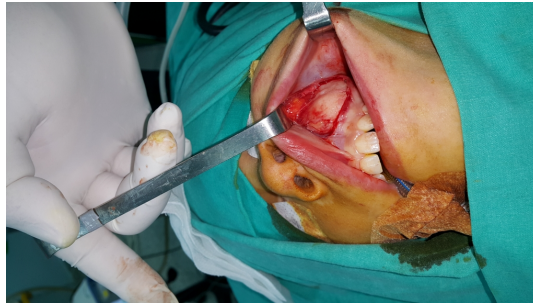

Şekil 3A : Çekilen paranazal BT de solda maksiller kemik anterior yüzünde maksiler kemiğin alveolar ark bölgesinden maksiler sinüs anterior, inferior ve lateral yüzüne ilerlemiş, anterior maksiler sinüs duvarında dekstrüksiyon oluşturmuş yumuşak doku kitlesi

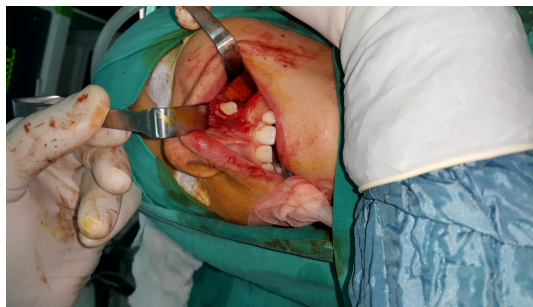

Şekil 3B : Çekilen paranasal BT de kitlenin içerisinde ektopik diş dokusu ile uyumlu dansite artışı izlendi.

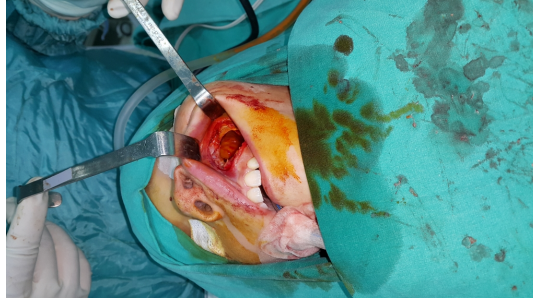Hasta genel anestezi altında operasyona alındı. Solda fossa kanina bölgesine 2 cmlik insizyon yapıldı. Kitlenin zayıf kemik ön duvarı kaldırıldı. Sol maksiler sinüs içerisine uzanan tümöral kitle paranasal tomografide izlenen diş dokusu ile birlikte total çıkarıldı.(Şekil 4,5) Kitlenin çıkarıldığı kavite kemik kenarları elmas tur ile turlandı. Peroperatif maksiller sinüs inferior, lateral, posterior ve süperior duvarında defekt oluşmadı. Tümörün postoperatif histopatolojik incelemesinde mikroskopik tanı miksuma idi ve malignite izlenmedi. (Şekil 6 ve 7) Postoperatif dönemde oroantral fistül veya herhangi komplikasyon gelişmedi. Hasta postoperatif 9. ayda olup, klinik izleminde nüks bulgusu izlenmemiştir.



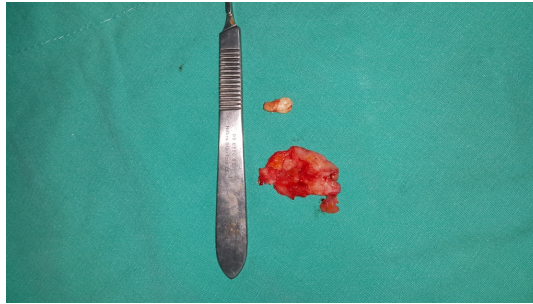Şekil 4A : Kitlenin zayıf kemik ön duvarı ve kitle ile birlikte bulunan diş dokusu izlenmekte.



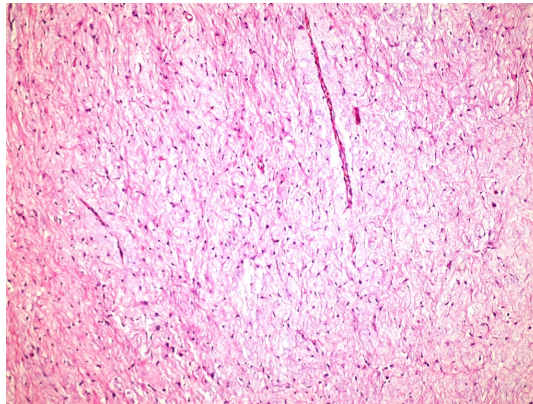
Şekil 4B : Kitlenin zayıf kemik ön duvarı ve kitle ile birlikte bulunan diş dokusu izlenmekte



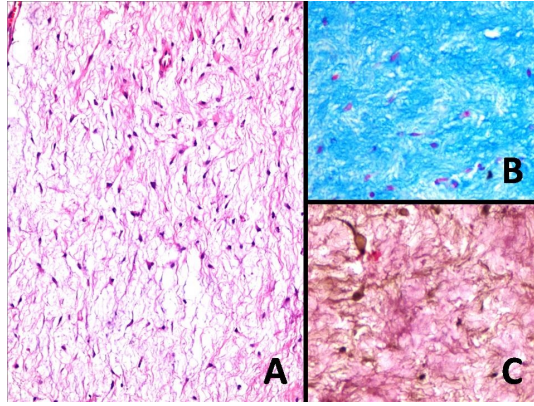
Şekil 5A : Kitle maksiller sinüsten tamamen çıkarıldıktan sonraki sinüs içi görünümü ve anormal yerleşimli diş ile birlikte çıkarılan kitle.



Şekil 5B : Kitle maksiller sinüsten tamamen çıkarıldıktan sonraki sinüs içi görünümü ve anormal yerleşimli diş ile birlikte çıkarılan kitle.



Şekil 6 : Hiposellüler mikzoid bir zeminde ince duvarlı damar yapıları ile atipi ve mitoz içermeyen uniform iğsi ve yıldızsı tümör hücreleri izlenmekte.



Şekil 7 : Tümörün daha yakından görünümü (A). Alcian blue (pH 2.5) histokimyasal boyası ile mikzoid zeminde mavi renkte boyanma (B). Mucicarmine histokimyasal boyası ile mikzoid zeminde pembe-kırmızı renkte boyanma (C).

Tartışma ve Sonuç

Miksomalara cilt, subkutanöz doku, kalp, baş ve boyun gibi vücudun birçok bölgesinde gelişebilmektedir [5] Baş ve boyunda gelişen miksomalara fasyal kemiklerden (osteojenik/odontojenik) veya fasyal yumuşak dokulardan köken alırlar [6] Odontojenik orjinli miksomalara en sık görülenidir.

Odontojenik miksomalara sıklıkla maksillanın alveolar ark'ta görülmesi, eksik veya çıkmamış dişlerle ilişkisi ve tümörde odontojenik epitel varlığı bu tümörün odontojenik kaynaklı olduğunu göstermektedir [7].

Odontojenik myxomalara tüm odontojenik tümörlerin %3-6'sını oluşturur [8]. Mandibuler miksomalara (%66.4), maksiller miksomalardan (%33.6) daha sık görülmektedir. Posterior mandibula ve maksillanın premolar-molar bölgesi en sık yerleşim yeridir [9]. Maksiller tutulumunda ise daha fazla kemik destruksiyonu oluşturmakta ve tümör maksiller sinüse ilerleyebilmektedir. Bizim olgumuzda tümör maksiller bölgeyi tutmuş ve maksiller sinüse yayılmıştı.

Miksomalara en iyi bilgisayarlı tomografi (BT) ile değerlendirilebilirler. BT bulgularında kemikte kortikal genişleme, kortikal kemik kefeği görülebilir. Hiperdens ya da hipodens görünüm tümörün kalsifikasyon miktarına bağlıdır [8]

Odontojenik miksomalara klinik olarak yavaş büyürler ve çoğu asemptomatiktir. Bu nedenle tedavi öncesinde büyük boyutlara ulaşabilmektedirler [3].

Miksomalara genellikle ağrısız kitle olarak karşımıza çıkarlar. Fakat diş kaybı, ağrı, parestezi, burun tıkanıklığı, ekzoftalmus gibi semptom ve bulgulara yol açan birçok miksoma vakası rapor edilmiştir [4].

Maksiller odontojenik miksomalara ayırıcı tanısında kist, fibroma, ameloblastoma, dev hücreli granülom, dentijinöz kist, anevrizmal kemik kisti, fibröz displazi, osteosarkom, fibrosarkomlar düşünülmelidir [10].

Odontojenik miksomalara histolojik olarak olarak nörojenik sarkom, rabdomyosarkom, nörofibrom gibi tümörlerle benzerlik gösterir [11]. Bu tümörlerden ayırımının yapılması önemlidir.

Maksiller miksoma tedavisi cerrahi eksizyondur. Tümör kemoterapiye rezistansdır ve radyoterapiye zayıf cevap

verir [12]. Yetersiz cerrahi rezeksiyon nükslerin en sık nedenidir [13]. Ayrıca lokal infiltratif özelliği nedeniyle cerrahi eksizyon sonrasında tümör %10-33 rekürrens gösterir [14]. Bizim olgumuzda geniş cerrahi rezeksiyon yapıldı. Cerrahi sınırdaki kemik alanlar elmas tur ile turlandı. Olgumuz postoperatif 9. ayda olup, klinik izleminde nüks bulgusu izlenmemiştir.

SONUÇ: Maksiller odontojenik miksomaların lokal infiltratif doğası ve yüksek rekürrens oranı, bu tümörlerin çıkarılmasında agresif yaklaşımı haklı çıkarmaktadır. Miksomaların diğer malign tümörlerden ayrımı için klinik, radyolojik ve histopatolojik değerlendirmenin bir bütün halinde yapılması önem arz etmektedir.

Kaynaklar

1. Halfpenny W, Verey A, Bardsley V. Myxoma of the mandibular condyle. A case report and review of the literature. *Oral Surg Oral Med Oral Pathol Oral Radiol Endod.* 2000; 90:348–53.
2. Mata MG, Taylor MA, Bregni CR et al. Odontogenic myxoma: Clinicopathological, immunohistochemical and ultrastructural findings of a multicentric series. *Oral Oncology* 2008; 44:601-7
3. Sasidhar Singaraju, Sangeetha P Wanjari, Rajkumar N Parwani. Odontogenic myxoma of maxilla: A report of a rare case and review of the literature. *J Oral Maxillofac Pathol.* 2010 Jan-Jun; 14(1): 19-23.
4. Brannon RB. Central odontogenic Fibroma, myxoma (odontogenic myxoma, fibromyxoma), and central odontogenic granular cell tumor. *Oral Maxillofac Surg Clin North Am.* 2004;16:359-74.
5. Reddy SP, Naag A, Kashyap B. Odontogenic myxoma: Report of two cases. *Natl J Maxillofac Surg* 2010;1(2): 183-6
6. Regezi JA, Kerr DA, Courtney RM. Odontogenic tumors: Analysis of 706 cases. *J Oral Surg.* 1978; 36:771-8.
7. Kramer IRH, Pindborg JJ, Shear M. 2 nd ed. Berlin: Springer; 1992. Histological Typing of Odontogenic Tumor;p. 23.
8. Vijayabanu B, Sreeja C, Bharath N, Aesha I, Kannan VS, Devi M. Odontogenic myxoma of maxilla: A rare presentation in elderly female. 2015 Aug;7:S759-62; DOI: 10.4103/0975-7406.163550.
9. Simon EN, Merckx MA, Vuhahula E, Ngassapa D, Stoelinga PJ. Odontogenic myxoma: A clinicopathological study of 33 cases. *Int J Oral Maxillofac Surg.* 2004;33:333-7.
10. Şimşek B., Ataç M.S., Uğar DA. Odontojenik miksoma olgu sunumu. *Gazi Ü. Diş Hek. Dergisi* 2003; 20:49-52
11. Kim J, Ellis GL. Dental follicular tissue: Misinterpretation as odontogenic tumors. *J Oral Maxillofac Surg.* 1993;51:762-7.
12. Bayram Veyseller, Fadullah Aksoy, Fatma Gülüm İvgin Bayraktar ve ark. Maksiller Odontojenik Miksoma Olgusu. *Haseki Tıp Bülteni, Nisan-Mayıs-Haziran* 2009; 47:2:43-45
13. Bryan G. Wachter, Mark J. Steinberg, David H. Darrow, Jonathan D. McGinn, Albert H. Park. Odontogenic myxoma of the maxilla: a report of two pediatric cases. *International Journal of Pediatric Otorhinolaryngology* April 2003; 67(4): 389-393.
14. Lo Muzio L, Nocini P, Favia G, Procaccini M, Mignogna MD. Odontogenic myxoma of the jaws: A clinical, radiologic, immunohistochemical and ultrastructural study. *Oral Surg Oral Med Oral Pathol Oral Radiol Endod.* 1996;82:426-33.