

# LARENKS KARSİNOMUNU TAKLİT EDEN HİPERPLASTİK KANDİDİYAZİS

HYPERPLASTIC CANDIDIASIS MIMICKING LARYNX  
 CARCINOMA  
 Laringoloji

Başvuru: 07.09.2016  
 Kabul: 22.09.2016  
 Yayın: 22.09.2016

Tolga Kandoğan<sup>1</sup>, Suphi Bulğurcu<sup>2</sup>, Ülkü Küçük<sup>3</sup>

<sup>1</sup> İzmir Bozyaka Eğitim ve Araştırma Hastanesi

<sup>2</sup> Başkale Devlet Hastanesi

<sup>3</sup> Tepecik Eğitim ve Araştırma Hastanesi

## Özet

Kandida türleri, sağlıklı bireylerin mukozalarında mevcuttur ve genelde psödomembranöz ve atrofik formda izlenmektedir. Ancak larenks mukozasında hiperplastik kandidiyazis formu nadir görülmekte olup buna immün yetmezlik ve uzun süreli antibiyotik kullanımı gibi birçok predispozan faktör neden olmaktadır. Kandidiyazisin bu formunda daha az hif içerdiğinden klinik muayenede karsinom ile karışabilmektedir. Larenks karsinomu şüphesi nedeniyle biyopsi alınan bu olguda, hiperplastik larenks kandidiyazis saptadık. Ardından, 2 hafta uygulanan peroral antimikotik tedavisi ile lezyonların tamamen gerilediği izledik. Bu çalışmada larenkste hiperplastik kandidiyazis saptanan olgunun klinik ve histopatolojik bulgularını literatür eşliğinde sunduk.

**Anahtar kelimeler:** Hiperplastik, Kandidiyazis Larenks

## Abstract

Candidiasis species are present in the mucosa of healthy individuals and they are commonly observed in pseudomembranous and atrophic forms. However, hyperplastic candidiasis form is rarely present in the laryngeal mucosa. Conditions such as immune deficiency and prolonged antibiotics use are its predisposing factors. Because this type of candidiasis contains less fungal hyphae, it may be confused with carcinoma in physical examination. In the case in our clinic, we identified hyperplastic candidiasis in the biopsies taken to analyse suspected laryngeal carcinoma. Then, we observed that lesions had regressed completely due to 2 weeks peroral antifungal treatment. In this study, we present a case of hyperplastic laryngeal candidiasis with the clinical and histopathological findings with current literature.

**Keywords:** Candidiasis, Hyperplastic Larynx

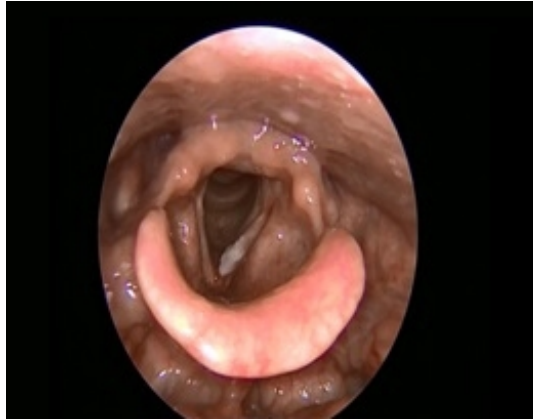## Giriş

Solunum sisteminin mikotik enfeksiyonları sık olmasına rağmen, izole larenksin mikotik enfeksiyonları literatürde nadirdir. Larenksin mikotik lezyonları immünsupresif bireylerde daha sık olmasına rağmen literatürdeki olguların çoğu bağışıklık sistemi normal bireylerden oluşmaktadır. Larengeal mukozadaki bariyerde, sigara içimi, inhale steroid kullanımı veya gastroözefagial reflü gibi etkenlerden oluşacak hasarda larengeal kandidiyazis oluşumuna sebep olabilir. Endoskopik bakıda saptanan beyaz plak veya vejetatif kitle görünümü larenks karsinomu ile karışabilmektedir [1]. Bu çalışmada larengeal hiperplastik kandidiyazis saptanan olgunun klinik özellikleri, histopatolojik bulguları ve tedavisinin tartışılması amaçlandı.

## Olgu Sunumu

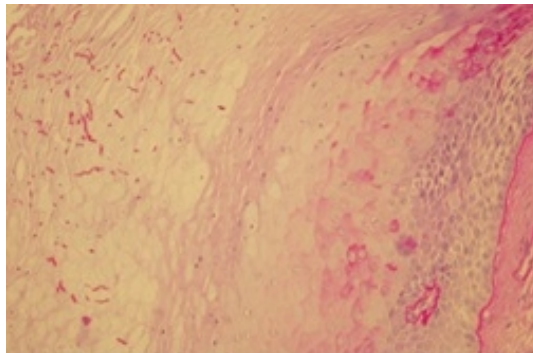
Elli iki yaşında erkek olgu yaklaşık 3 aydır süren ses kısıklığı şikayeti ile kliniğimize başvurdu. Olgunun 20 yıldır temizlik görevlisi olarak çalıştığı ve ortalama 22 paket/yıl sigara içicisi olduğu saptandı. Sistemik hastalıkları sorguladığında kronik obstrüktif akciğer hastalığı olduğu ancak düzenli tedavi almadığını belirtti. Kulak burun

boğaz muayenesinde 70 derece rijit endoskopi ile yapılan larenks muayenesinde sol vokal kord üzerinde ön komissürü tutmayan lökoplazik kitle mevcuttu (Şekil 1).



**Şekil 1** : Endoskopik larenks bakıda sol vokal kordta izlenen lökoplazik lezyon

Palpasyonla boyunda lenfadenopati saptanmadı. Endoskopik larenks görüntü ile larenks karsinomu dışlanamadığından histopatolojik örnekleme amaçlı genel anestezi altında mikroskopi eşliğinde süspansiyon larengoskopisi planlandı. Lezyondan alınan biyopsi örneklerinden hazırlanan preparatlar hematoxilen-eozin (HE) ile değerlendirildiğinde hiperplastik çok katlı yassı epitelyum, periyodik asit schiff (PAS) ile değerlendirildiğinde keratin tabakası içerisinde epitele dik, kandida hif yapıları izlendi (Şekil 2).



**Şekil 2** : PAS histokimyasal boyamada, keratin tabakası içerisinde epitele dik, kandida hif yapıları (PASx400)

Patoloji kliniği tarafından olguya hiperplastik kandidiyazis tanısı konuldu. Patoloji sonuçları Enfeksiyon Hastalıkları birimi ile değerlendirildikten sonra hastaya 2 hafta, günde 4 kez 5 ml 400.000 ünite nistatin, peroral süspansiyon formda uygulandı. Endoskopik larenks bakısında lezyonun tamamen regresyona uğradığı görüldü. Tedavi sonrası ortalama 1 yıl geçen olgunun takipleri sorunsuz izlenmektedir.

## Tartışma ve Sonuç

Larenksin mikotik enfeksiyonları genelde immünespresiflerde görülmesine rağmen immün sistemi normal olanlarda da görülmektedir [2]. Mukozal bariyerlerdeki değişiklikler de larenks kandidiyazis oluşumunda etken olmaktadır. Mukozadaki bu hasar, sigara içimi, antibiyotik kullanımı, inhale steroid kullanımı, travma ve radyoterapi gibi sebeplerden olabilmektedir [3]. Kliniğimize başvuran bu olguda sigara kullanım öyküsü harici

mukozal bariyer hasarı yapabilecek etken bulunamadı. Literatürde larengeal kandidiyazis olgularında ses kısıklığı haricinde disfaji, odinofaji, stridor gibi bulgular da saptanmıştır [4]. Larengeal kandidiyazisin endoskopik larenks görüntüsünde ödem, eritem, ülser, lökoplazi ve pseudomembran formları izlenebilir [5]. Bazı olgularda bu lezyonlar larenksin squamöz hücreli karsinomu ve larenks papillomu ile karışabilmektedir [2,6]. Bu olguda olduğu gibi endoskopik larenks bakısında larenks karsinomu şüphesi olan olgularda kesin tanı koymak için mutlaka histopatolojik değerlendirme yapmak gerekmektedir. Alınan biyopsiden hazırlanan preparatlar hematoksilen-eozin ve periyodik asit schiff ile boyandığında zayıf lekeli mayalar, yalancı ve gerçek hifler olarak görülmektedir. Maya benzeri hücreler oval veya küre şeklinde, hifler ise ince ve septalı görünümde izlenmektedir [7]. Kronik hiperplastik kandidiyazisin literatürde epitelyal displazi ve karsinom ile ilişkili olduğunu belirten yayınlar mevcuttur ancak bunların çoğu oral hiperplastik kandidiyazisin sunulduğu yayınlardır [8]. Bizim olgumuzda ve literatürde larenks karsinomuna sebep olan hiperplastik kandidiyazis izlenmemektedir. Hiperplastik kandidiyazis tanısı konulduktan sonra tedavi olarak mantar oluşumuna sebep olabilecek faktörler ortadan kaldırılır ve antifungal tedavi başlanır. Tedavi süresi, bizim olgumuzda da olduğu gibi genelde iki hafta yeterli olmaktadır [9]. Sigara kullanımını bırakan olgunun tedavi sonrası 1. yılında patolojik bulgu izlenmemektedir.

Hiperplastik kandidiyazis, larengeal mukoza hasarı ile birlikte hem immünsupresif hem de immün sistemi normal olan hastalarda oluşabilen ve klinik muayene ile kolaylıkla larengeal karsinom ile karışabilen nadir bir enfeksiyondür. Medikal tedavi ile tamamen düzelmekte olup her zaman ayırıcı tanıda yer alması gerekmektedir.

## Kaynaklar

1. Saraydaroglu O, Coskun H, Elezoglu B. An interesting entity mimicking malignancy: Laryngeal candidiasis. J Int Med Res. 2010;38:2146-52
2. Makitie AA, Back L, Aaltonen LM, Leivo I, Valtonen M. Fungal infection of the epiglottis simulating a clinical malignancy. Arch Otolaryngol Head Neck Surg 2003; 129:124-6.
3. Sitheeque MA, Samaranayake LP. Chronic hyperplastic candidosis/candidiasis (candidal leukoplakia) Crit Rev Oral Biol Med. 2003;14:253-67.
4. Ganesan S, Harar RP, Dawkins RS, Prior AJ. Invasive laryngeal candidiasis: a cause of stridor in the previously irradiated patient. J Laryngol Otol 1998;112:575-8.
5. DelGaudio JM. Steroid inhaler laryngitis: dysphonia caused by inhaled fluticasone therapy. Arch Otolaryngol Head Neck Surg 2002;128:677-81.
6. Lorenz KJ, Wallner F, Maier H. Exophytic papillomatous space-occupying lesions of the larynx as a rare manifestation of candidiasis. Diagnostic and therapeutic consequences. HNO 1998;46:266-9
7. Pabuçcuoglu U, Tuncer C, Sengiz S. Histopathology of candidal hyperplastic lesions of the larynx. Pathol Res Pract 2002;198:675-8.
8. Farah CS, Ashman RB, Challacombe SJ. Oral candidosis. Clin Dermatol 2000;18: 553-62.
9. Shibata T, Yamashita D, Hasegawa S, Saito M, Otsuki N, Hashikawa K, et al. Oral candidiasis mimicking tongue cancer. Auris Nasus Larynx. 2011;38:418-20.

## Sunum Bilgisi

37. Ulusal KBB Kongresi 28 Ekim-1 Kasım 2015 Antalya'da sunulmuştur