

DEV WARTHİN TÜMÖRÜ

GIANT WARTHIN TUMOUR

Baş Boyun Cerrahisi

Başvuru: 31.10.2017

Kabul: 30.01.2018

Yayın: 30.01.2018

Mehmet Behram Çam¹, Deniz Özlem Topdağ², Murat Topdağ¹, Emre Üstündağ³

¹ Acıbadem Kocaeli Hastanesi

² İzmit Seka Devlet Hastanesi

³ Acıbadem Kozayatağı Hastanesi

Özet

Warthin tümörü büyük ölçüde parotis bezinde görülen en sık ikinci benign tükürük bezi tümörüdür. Bu olguda 10 yıllık öyküde çok büyük boyutlara ulaşmış bir Warthin tümörü cerrahi sonuçları ile birlikte sunulmuştur.

Anahtar kelimeler: Warthin tümörü, Parotidektomi

Abstract

Warthin tumor is almost located in parotid gland and it is the second most common benign salivary tumor. In this report, a Warthin tumor case which has become extremely large size is presented with surgical results.

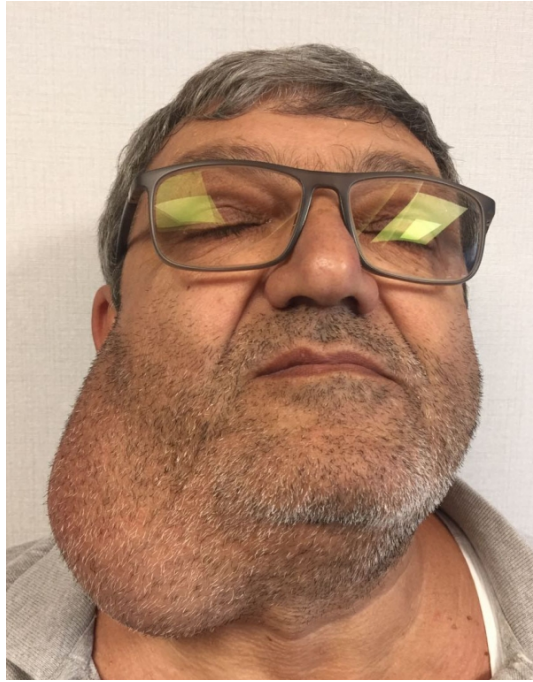Keywords: Warthin tumour, parotidectomy

Giriş

Warthin tümörü en sık görülen ikinci benign tükürük bezi tümörüdür. Büyük çoğunlukla parotis bezinde oluşan bu tümörler, hemen her zaman 30 yaş üzeri, sigara içen erkeklerde görülür. Histopatolojisindeki lenfoid özelliklerden dolayı papiller kistadenoma lenfomatosum ismi de verilmiştir. Reaktif lenfoid hiperplazinin bir türü olduğu düşünülmektedir. Yavaş büyüyen bu tümörler %20 multifokal ve %5 bilateral olma eğilimi gösterirler (1,2). Bu yazıda çok büyük boyutlara ulaşmış bir Warthin tümörü olgusu sunulmaktadır.

Olgu Sunumu

58 yaşında erkek hasta 10 yıldır boyun sağ tarafında bulunan ve giderek büyüyen kitle ile başvurdu. Fizik muayenede sağ parotis inferiorundan başlayan tüm submandibuler alanı dolduran ve level 3'e uzanan, yaklaşık büyüklüğü 14x12 cm olarak ölçülen, yarı mobil ve sert karakterde kitle mevcuttu (Şekil 1).



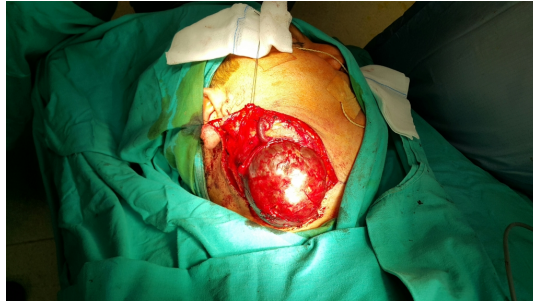Şekil 1 : Hastanın preop fotoğrafı

Diğer kulak burun boğaz ve baş boyun muayenesinde özellik saptanmadı. Yapılan ince iğne aspirasyon biyopsisi Warthin tümörü ile uyumlu rapor edildi.

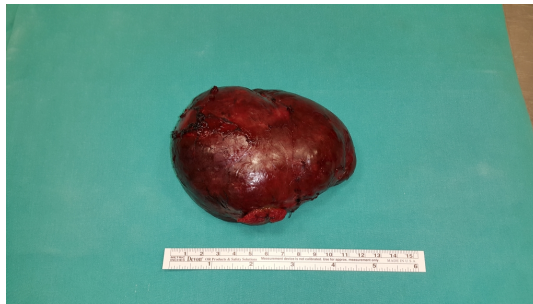Hasta 15 yıl önce akut miyokard enfarktüsü sonrasında koroner by-pass geçirmişti. Preop kardiyolojik değerlendirmede EF %28 olarak ölçüldü ve operasyon orta riskli olarak değerlendirildi. Hasta, antikoagülan, antihipertansif ve antiaritmik ilaçlar kullanıyordu. Antikoagülan varfarin operasyondan dört gün önce kesildi.

İntraoperatif anestezide kardiyak riskten dolayı hastanın aldığı ve çıkardığı takip edildi, bradikardiden ve vazodilatasyondan kaçınıldı, tüm vital parametrelerin stabil seyretmesi sağlandı.

Genel anestezi altında fasiyal sinir monitörü bağlanarak operasyona başlandı. Parotidektomi insizyonu yapıldı ve ciltaltı diseksiyonundan sonra kitle üzerine düşüldü. Kitle alttaki parotis dokusundan keskin ve künt diseksiyonla ayrıldı ve eksize edildi (Şekil 2.). Kitle yumuşak kıvamdaydı, çevre dokulara yapışık değildi. Kitle büyüklüğünden dolayı diseksiyonda zorlanıldı. Diseksiyon sırasında fasiyal sinir stimülatörü (Medtronic response 3.0) 1 mA akımda kullanıldı. Operasyon sırasında sinir monitöründen fasiyal sinire ait bir uyarım kaydedilmedi ve fasiyal sinir dalları ekspose olmadı. Kitle 13x9,5x6,5 cm boyutlarında ve 345 gr ağırlığındaydı (Şekil 3). Operasyon 170 dakika sürdü.



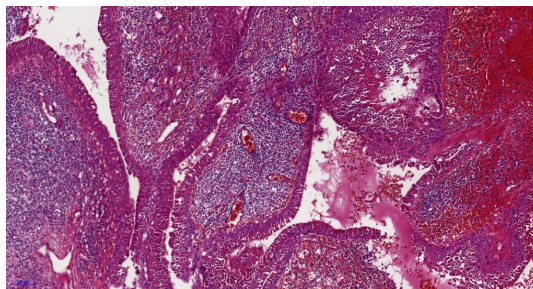
Şekil 2 : Tümörün peroperatif görüntüsü



Şekil 3 : Spesimen görüntüsü

Postoperatif hastada tüm fasiyal bulgular intakttı. Dren postoperatif ikinci günde çekildi ve 3 gün boyunca baskılı pansuman yapıldı. Erken postoperatif komplikasyon gözlenmedi. Patolojik değerlendirmede lenfoid germinal merkezlerin bulunduğu stroma ile kistik boşluklar arasında papiller uzantılar görüldü ve Warthin tümörü olarak rapor edildi (Şekil 4).

Takibinin 6. ayında hastada operasyona ait herhangi bir sorun gözlenmedi (Şekil 5).



Şekil 4 : Mikroskopik patoloji kesiti (x40) (H&E)



Şekil 5 : Hastanın postop 6. ay fotoğrafı

Tartışma ve Sonuç

Warthin tümörünün benign tükruk bezi tümörleri içindeki görülme sıklığı yapılan iki farklı çalışmada %24 ve %38,9 olarak rapor edilmiştir [2,3] yavaş büyüyen bir tümördür. Sigara ile direkt ilişkisi ispatlanmış olan tek benign tümördür. Histopatolojisinde lenfoid elemanların dominansı, multifokal nedeniyle gerçek tümör mü yoksa bir tür reaktif lenfoid hiperplazi mi tartışması yapılmıştır [4].

Warthin tümörlerinin teşhisinde ince iğne aspirasyon biyopsisi (İİAB) oldukça duyarlıdır. Veder ve ark.'larının yaptığı 133 İİAB sonucu Warthin tümörü olarak rapor edilen olguların patolojik incelemelerinde 127 (%95,5) kesin Warthin tanısı konulmuş. 3 vaka benign, 3 vaka da malign olarak rapor edilmiştir. Literatürde 204 vakalık başka bir seride 11 hastada (%5,4) Warthin tümörü atlanmıştır [5].

Sunulan vaka kardiyak problemleri ve hastanın endişesi nedeniyle 10 yıl boyunca tedavi alamamış ve bu boyutlara ulaşmış bir vakadır. Tümörde herhangi bir malign transformasyon ya da fasiyal paralizi görülmemiştir. Fasiyal paralizinin görülmemesinin bir nedeni de bu tümörün yerleşimidir. Parotis bezinin alt yüseyel kısmından kaynaklanmış ve dışa aşağı doğru büyümüştür.

Literatürde bu denli büyük 15 yıllık öyküsü bulunan bir vaka da Fernandez-Barriales ve ark.'ları tarafından sunulmuştur [6]. Boyutları 11,5x6,9x4,8 olarak rapor edilmiştir.

Warthin tümörü cerrahisinde süperfisyel parotidektomi genellikle uygulanan operasyon metodudur. Nadir vakalarda total parotidektomi yapılır. Son yıllarda fasiyal sinir monitorizasyonundaki gelişmeler ve başarılar nedeniyle parsiyel süperfisyel parotidektomi sıklığı artmıştır. Klinik olarak süperfisyel parotidektomi yerine parsiyel parotidektomi yaklaşımı uygulamamızdaki neden cerrahi süreyi kısaltmak, daha az fasiyal pareziye sebep olmak ve Frey sendromu, sialosel gibi komplikasyonları azaltmaktır [7]. Bu vakada kitle etrafında diseksiyon yapılırken sinir stimülatörü sürekli kullanılmış ve tüm alanlarda sinir aktivasyonu görülmemiştir. Fasiyal trunkusa uzaklık nedeniyle böyle büyük bir tümör vakasında bu yöntem denenmiş ve başarılı olunmuştur.

Kaynaklar

1. Witt RL, K.J. LEE's Essential Otolaryngology Head and Neck Surgery. 10th edition. McGraw Hill. 2012. p 498
2. Patel DK, Morton RP. Demographics of benign parotid tumours: Warthin's tumour versus other benign salivary tumours. Acta Otolaryngol. 2016;136(81):83-6
3. Luers JC, Guntinas-Lichius O, Klussmann JP, K usgen C, Beutner D, Grosheva M. The incidence of Warthin tumours and pleomorphic adenomas in the parotid gland over a 25-year period. Clin Otolaryngol. 2016 Dec;41(6):793-797
4. Kuzenko YV, Romanuk AM, Dyachenko OO, Hudymenko O. Pathogenesis of Warthin's tumors. Interv Med Appl Sci. 2016 Jun 1;8(2):41-48
5. Veder LL, Kerrebijn JD, Smedts FM, den Bakker MA. Diagnostic accuracy of fine-needle aspiration cytology in Warthin tumours. Head Neck. 2010 Dec;32(12):1635-40
6. Fernandez-Barriales M, Garcia-Reija MF, Saiz-Bustillo RC. Giant Warthin tumour. Acta Otorinolaryngol Esp. 2011 Nov-Dec;(62):477-8
7. Lee DH, Yoon TM, Lee JK, Lim SC. Extracapsular dissection for Warthin tumor in the tail of parotid gland. Acta otolaryngol.2017 Sep;137(9):1007-1009