

# ENDODONTİK TEDAVİ SONRASI MAKSİLLER SİNÜSTE YABANCI CİSİM: İKİ OLGU SUNUMU

FOREIGN BODY IN MAXILLARY SINUS AFTER ENDODONTIC  
TREATMENT: TWO CASE REPORTS  
Baş Boyun Cerrahisi

Başvuru: 29.11.2018  
Kabul: 31.12.2018  
Yayın: 31.12.2018

Ahmet Altan<sup>1</sup>, Sefa Çolak<sup>1</sup>, Nihat Akbulut<sup>1</sup>

<sup>1</sup> Tokat Gaziosmanpaşa Üniversitesi Diş hekimliği Fakültesi

## Özet

**Giriş:** Maksilla posterior bölgedeki dişler bazen maksiller sinüsle ilişkili olabilir. Bu bölgedeki dişlere kök kanal tedavisi yapılırken endodontik materyallerin maksiller sinüs içerisine kaçması gibi komplikasyonlar gelişebilir. Bu olgu sunumunda kök kanal tedavisi sonrasında kliniğimize başvuran hastalarda gözlenen maksiller sinüse kaçan endodontik materyallerin varlığı sunulmuştur. **Olgu Sunumu:** Bu olgu sunumunda iki farklı hastanın birinde endodontik tedavi sonrası maksiller sinüse kaçan kök kanal dolgu patı, diğerinde ise endodontik tedavi sonrası maksiller sinüse deplase olmuş kanal dolgu materyali olan gutta perka rapor edilmiştir. Maksiller sinüse kaçan kök kanal dolgu patının ve kanal dolgu materyalinin cerrahi tekniklerle bölgeden uzaklaştırılması anlatılmıştır. **Sonuç:** Maksiller sinüs içerisindeki yabancı cisim varlığı bakteriyel yada fungal enfeksiyon, ağrı, şişlik yada kistik lezyonlara neden olabilir. Benzer semptomlar ve şikâyetlerle karşılaşılması için yabancı cisimlerin tespit edilmesi ve hızlı bir şekilde çıkarılması önemlidir.

**Anahtar kelimeler:** Maksiller sinüs, maksiller sinüzit  
Kök kanal tedavisi

## Abstract

**Introduction:** Teeth in the maxilla posterior region may sometimes be associated with the maxillary sinus. While root canal treatment is applied to the teeth in this region, complications such as endodontic materials escaping into the maxillary sinus may develop. In this case report, we presented two patients who had escaped endodontic material to maxillary sinus during root canal treatment. **Case Report:** In this case report, one patient had root canal filler escaping to the maxillary sinus after endodontic treatment, in the other patient had been dislocated root canal filling material to the maxillary sinus after endodontic treatment. The removal of the canal filler and root canal filling material from the region by surgical techniques are described. **Results:** The presence of foreign bodies in the maxillary sinus may cause bacterial or fungal infection, pain, swelling or cystic lesions. In order to avoid similar symptoms and complaints, it is important to detect and remove foreign bodies quickly.

**Keywords:** Maxillary Sinus, Maxillary Sinusitis Root Canal Therapy

## Giriş

Maksiller sinüs, anatomik varyasyonlar gösterse de genelde premolar ve molar dişlerin kökleri ile yakın komşuluk göstermektedir. Bazı durumlarda sinüs tabanı ile yakın ilişkide olan dişlerle, maksiller sinüs arasında sadece ince bir kortikal tabaka ya da sadece sinüs mukozası yer almaktadır[1]. Maksiller sinüste en sık rastlanan yabancı cisimler genelde premolar ve molar dişlerin çekimleri esnasında kırılan köklerdir[2]. Kalmış diş köklerinin dışında maksiller sinüste endodontik tedavi materyalleri, kanal dolgu maddeleri, dental implantlar, oyuncak, organik cisimler, böcekler ve akupunktur iğnesi gibi çok çeşitli yabancı maddeler bulunabilmektedir[3]. Bu tarz yabancı cisimlerin sinüs içerisindeki varlığı sıklıkla ağrı, şişlik, enfeksiyon ve kistik lezyonlar gibi komplikasyonları beraberinde taşımaktadır[4,5].

Kök kanal tedavisinde kök kanalının preperasyonu ve kanal dolumu kök kanal tedavisinin başarısında önemli bir yer kaplamaktadır. Rutin endodontik tedavi esnasında alet kırılmaları, perforasyonlar, kanal dolgularının taşkın yerleştirilmesi gibi çeşitli komplikasyonlar gözlenebilmektedir[6]. Nadir bir komplikasyon olarak, aşırı kanal

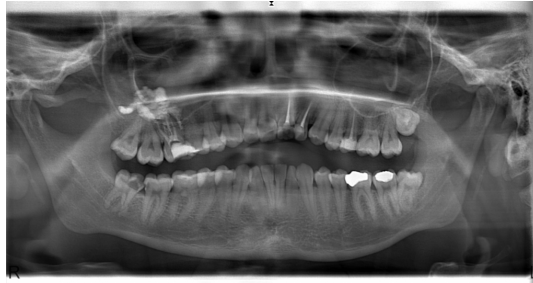preperasyonu ve kanal perforasyonu durumlarında, kök kanal dolgu materyalleri maksiller sinüse deplase olabilmektedir. Maksiller sinüste gözlenen kalmış kök, endodontik tedavi materyalleri, plastik malzemeler, oyuncaklar ve çeşitli organik maddelerin çıkarılmasında cerrahi tedavi en çok kabul edilen yöntemdir[7].

Bu vaka raporunda, maksilla posterior bölgede endodontik tedavi esnasında, maksiller sinüse kaçmış kanal dolgu materyali gutta perkanın ve kök kanal dolgu patının cerrahi yöntemlerle bölgeden uzaklaştırılması anlatılmaktadır.

## Olgu Sunumu

### Olgu 1

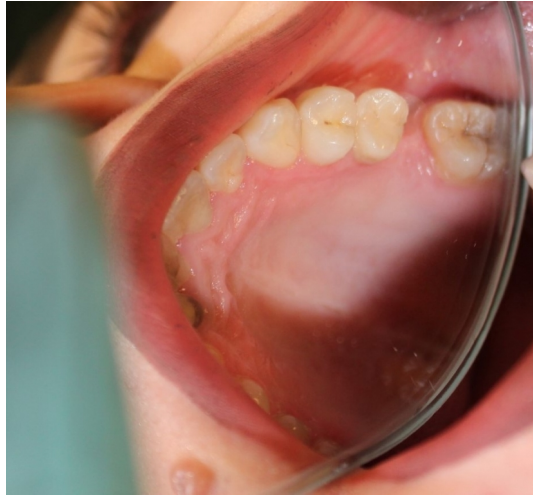Yirmi iki yaşındaki kadın hasta, sağ maksilla posterior bölgede ağrı ve şişlik şikâyetiyle kliniğe başvurdu. Alınan anamnezde sağ maksilla posterior bölgede, sağ üst birinci molar dişe iki hafta önce kök kanal tedavisi yapıldığı öğrenildi. Radyografik muayenede sağ üst birinci molar dişin köklerinden başlayan ve maksiller sinüs posterior duvarına kadar uzanan radyoopak bir alan görüldü (Şekil 1).



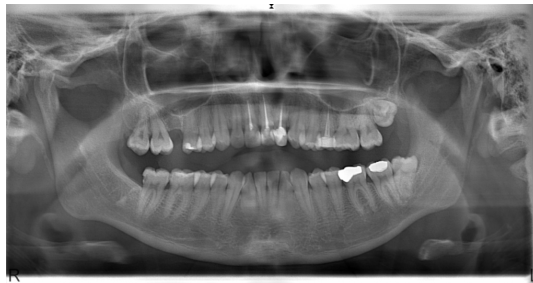
**Şekil 1** : Ortopantomografik radyografide maksiller sinüste gözlenen yabancı cisim

Klinik ve radyografik muayene sonucu sağ üst birinci molar dişin çekilmesi ve diş çekim boşluğundan ulaşılarak maksiller sinüsteki yabancı cismin temizlenmesi planlandı. Lokal anestezi altında mukoza insizyonu yapıldıktan sonra sağ üst birinci molar dişin çekimi gerçekleştirildi. Diş kökleri arasındaki kemik septa uzaklaştırılıp çekim boşluğu genişletildi. Çekim boşluğundan maksiller sinüse ulaşıldı ve yabancı cisim temizlendi. Çıkarılan yabancı cismin kök kanal dolgu patı olduğu gözlemlendi. Vestibül flep serbestleştirilerek diş çekim boşluğu primer olarak kapatıldı. Post operatif on günlük sürede herhangi bir enfeksiyon ya da oroantral ilişki görülmedi.

Hastanın rutin kontrolleri devam etmektedir (Şekil 2). Hastadan operasyon sonrası ikinci yılda alınan radyografide maksiller sinüste ve çevre dokularda herhangi bir patoloji gözlenmemiştir (Şekil 3).



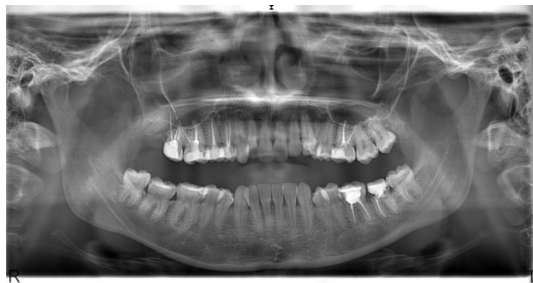**Şekil 2** : Post-operatif ikinci yıl ağız içi fotoğraf görüntüsü



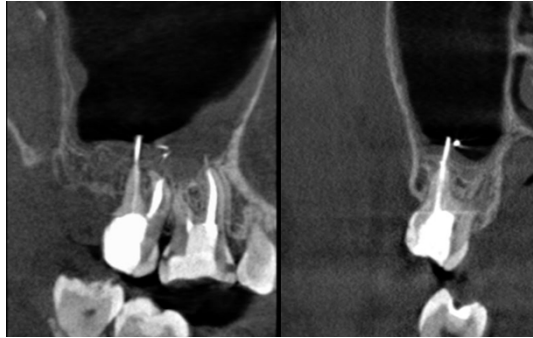
**Şekil 3** : Post-operatif ikinci yıl ortopantomograf radyografi görüntüsü

## Olgu 2

Yirmi bir yaşındaki kadın hasta sağ maksilla posterior bölgede ağrı şikâyetiyle kliniğe başvurdu. Üç ay önce dış merkezde hastanın sağ üst birinci molar ve ikinci molar dişlerine endodontik tedavi yapıldığı öğrenildi. Klinik muayenede sağ üst birinci molar ve ikinci molar dişlerde perküsyon hassasiyeti gözlemlendi. Ortopantomografik radyografi ve cone beam volumetrik tomografi (CBCT) yardımıyla yapılan radyografik muayenede maksiller sinüs içinde iki parça kanal dolgu materyali tespit edildi (Şekil 4) (Şekil 5).

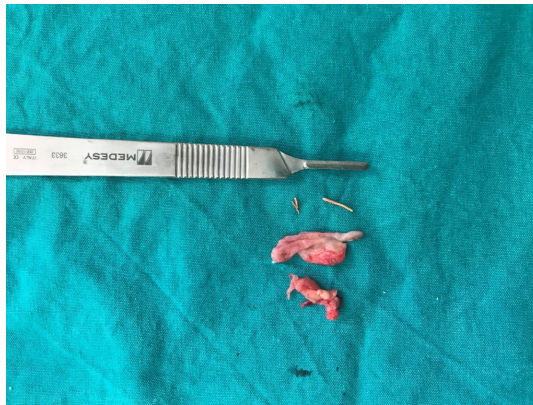

**Şekil 4** : Sağ üst molar dişlerde gözlenen taşkın kanal dolumları ve sinüs içerisindeki kanal dolgu materyalleri



**Şekil 5** : İlgili anatomik bölgenin pre-operatif CBCT görüntüleri

Hasta genel anestezi altında operasyona alındı. Sulkuler insizyonun devamında rond frez ile maksiller sinüsün lateral duvarından bir pencere açılarak sağ üst birinci molar ve ikinci molar dişlerin köklerine ulaşıldı. Maksiller sinüs içerisindeki kanal dolgu materyalleri ve etrafındaki granüle doku çıkarıldı (Şekil 6).



**Şekil 6** : Maksiller sinüsten kürete edilen enflame dokular ve kanal dolgu materyali olan gutta perka

Sağ üst birinci molar dişin mesiobukkal kökünde kanal preperasyon eğesi gözlemlendi. Sağ üst birinci molar ve ikinci molar dişlere kök ucu rezeksiyonu yapıldı. Bölge primer olarak kapatıldı. İlgili bölgeden çıkarılan granüle doku patolojik incelemeye gönderildi. Patolojik incelemede materyalin tamamından hazırlanan seri kesitlerde yüzeysel psödostratifiye, silialı epitelle döşeli dokuların subepitelial stromasında fokal alanlarda yoğunlaşan mononükleer iltihabi hücre infiltrasyonu ve konjesyone damar yapıları izlendi. Hastanın rutin klinik ve radyografik kontrolleri devam etmektedir.

## Tartışma ve Sonuç

Maksiller sinüste en sık rastlanan yabancı cisimler arasında dişler, diş kökleri, endodontik materyaller ve implantlar bulunur[8]. Maksiller sinüs tabanında kemik kalınlığının ince olduğu durumlar yaygındır ve bazı kişilerde premolar ve molar diş kökleri kemikten dışarı çıkmış olabilir. Bu gibi durumlarda diş kökleri sadece Schneiderian membranı ile kaplanmış olabilir[9]. Dental tedaviler esnasında özellikle de endodontik prosedürler sırasında kazara yabancı cisimlerin maksiller sinüse kaçmaması için dikkatli davranılmalıdır. Kanal tedavisi esnasında gerçekleştirilen kanal genişletme ve preperasyon işleminin taşkın yapılması maksiller sinüste aspergillus enfeksiyonu için etiyolojik faktör olabilir. Çinko oksit de dâhil olmak üzere kök kanal materyalleri, aspergillus için bir büyüme faktörü olarak kabul edilir[4][10].

Maksiller sinüs, ilişkili dental dokular ve anatomik komşuluklarının değerlendirilmesinde en basit yol radyografik görüntülemelerdir. Birçok anatomik bölgenin düşük maliyet ve düşük radyasyon dozu ile görselleştirilmesini sağlayan ortopantomograf radyografiler en sık tercih edilen yaklaşımdır. Bununla beraber anatomik yapıların süperpozisyonu, dikey ve yatay magnifikasyonlar ve kesitsel verilerin olmayışı bu tekniğin önemli dezavantajlarından bazılarıdır[11]. CBCT taramaları sinüs membranı, mukozal kalınlaşmalar, kemik yoğunluğu, superior alveolar arterin pozisyonu ve sinüs septaları gibi parametrelerin değerlendirilmesinde başarılı bir radyografik yöntemdir[12]. Özellikle maksiller sinüs cerrahileri gibi hassas prosedürlerde klinisyenlerin kesitsel değerlendirme yapabilmeleri cerrahi planlama açısından önemlidir ve konservatif yaklaşımları daha fazla mümkün kılar.

Kök kanal tedavisi esnasında meydana gelen maksiller sinüse endodontik materyal kaçması gibi komplikasyonlar sonrasında sinüzit ya da mukozal kist benzeri patolojilerin oluşmaması için hızlı cerrahi müdahale genellikle kabul edilen yöntemdir[13]. Maksiller sinüsteki yabancı cisimlerin çıkarılmasında en iyi tedavi seçeneği fonksiyonel endoskopik sinüs cerrahisidir. Çeşitli komplikasyonlar nedeniyle klasik Caldwell-Luc tekniği son zamanlarda popülerliğini yitirmiştir. Fonksiyonel endoskopik sinüs cerrahisinin avantajlarından birisi de doğal maksiller ostiumdan yeterli açıklığın oluşturulmasıdır[14,15]. Fonksiyonel endoskopik sinüs cerrahisi düşük komplikasyon oranı sunsa da, genel anestezi uygulaması gerektirir ve oroantral iletişimin olduğu bazı durumlarda intraoral yaklaşımla birleştirilmesi gerekmektedir[16]. Endoskopik sinüs cerrahisine göre dezavantajları daha yüksek olsa da Caldwell-Luc tekniği ve modifiye edilmiş prosedürleri oral cerrahi işlemlerde hala sıklıkla kullanılmaktadır[17].

Bu iki olgudan birinde maksiller sinüse dış çekim boşluğundan ulaşılmış diğerinde ise maksiller sinüs lateral duvarından osteoplasti gerçekleştirilmiş ve sinüs içerisindeki işlemler açılan bu kemik pencereden gerçekleştirilmiştir. Schneiderian membranı üzerinde pediküllü vaskülarize bir kemik segmenti bozulmadan kalmıştır. Bu cerrahi teknikle herhangi bir ikinci cerrahiye ihtiyaç duyulmadan hem maksiller sinüsteki yabancı cisim çıkarılmış hem de apikal rezeksiyon işlemleri gerçekleştirilmiştir.

Maksiller sinüse dental orijinli yabancı cisimlerin kaçtığı durumlarda bakteriyel enfeksiyonlar, mantar enfeksiyonları, mukozal kistik lezyonlar ya da benzer patolojilerin gelişme ihtimali yüksektir. Maksiller sinüs hastalıklarında dişler ve dental dokulardan kaynaklı etkenlerin göz önünde bulundurulması tanı ve tedavi aşamalarında önem arz etmektedir.

## Kaynaklar

1. Efeoğlu C, Seçkin T. Sinüs maksillariste yabancı cisim. EÜ Dişhek Fak Derg. 2011;32(1):51-54.
2. Basa S, Kürkçü M. Maksiller sinüste bir yabancı cisim olarak kanal gütası. GU Diş Hek Fak Der. 1991;8(1):173-179.
3. Eryaman E. Maksiller sinüste iğne. Entcase. 2015;1(47):1-5.
4. Bozkurt MK, Özçelik T, Saydam L, Kutluay L. Maksiller sinüste izole aspergillus enfeksiyonu: Olgu sunumu. Kulak Burun Bogaz İhtis Derg. 2008;18(1):53-55.
5. Kobayashi A. Asymptomatic aspergillosis of the maxillary sinus associated with foreign origin body of endodontic: Report of a case. Int J Oral Maxillofac Surg. 1995;24(3):243-244.
6. Kılınç A, Sancar B, Saruhan N, Ertaş Ü. Accidental displacement of gutta-percha to the lingual periosteum: a case report. Turkish Endod J. 2016;1(2):87-90.
7. Saruhan N, Kılınç A, Tepecik T, Ertaş Ü. Foreign material in a maxillary sinus as a complication of root canal treatment: a case report. Turkish Endod J. 2016;1(2):96-98.
8. Liston PN, Walters RF. Foreign bodies in the maxillary antrum: A case report. Aust Dent J. 2002;47(4):344-346.
9. Tanasiewicz M, Bubilek-Bogacz A, Twardawa H, Skucha-Nowak M, Szklarski T. Foreign body of



- endodontic origin in the maxillary sinus. *J Dent Sci.* 2017;12(3):296-300.
10. Yamaguchi K, Matsunaga T, Hayashi Y. Gross extrusion of endodontic obturation materials into the maxillary sinus: a case report. *Oral Surg Oral Med Oral Pathol Oral Radiol Endod.* 2007;104(1):131-134.
  11. Lopes LJ, Gamba TO, Bertinato VJ, Freitas DQ. Comparison of panoramic radiography and CBCT to identify maxillary posterior roots invading the maxillary sinus. *Dentomaxillofacial Radiol.* 2016;45(6).
  12. Lozano-Carrascal N, Salomo-Coll O, Gehrke SA, Calvo-Guirado JL, Hernandez-Alfaro F, Gargallo-Albiol J. Radiological Evaluation of Maxillary Sinus Anatomy: A cross-sectional study of 300 Patients. *Ann Anat.* 2017;214(November 2017):1-8.
  13. Dimitrakopoulos I, Papadaki M. Foreign body in the maxillary sinus: report of an unusual case. *Quintessence Int (Berl).* 2008;39(8):698-701.
  14. Tilaveridis I, Lazaridou M, Dimitrakopoulos I, Lazaridis N, Charis C. Displacement of three dental implants into the maxillary sinus in two patients. Report of two cases. *Oral Maxillofac Surg.* 2012;16(3):311-314.
  15. Ramotar H, Jaberoo MC, Koo Ng NKF, Pulido MA, Saleh HA. Image-guided, endoscopic removal of migrated titanium dental implants from maxillary sinus: Two cases. *J Laryngol Otol.* 2010;124(4):433-436.
  16. Catalano PJ, Strouch M. The minimally invasive sinus technique: Theory and practice. *Otolaryngol Clin North Am.* 2004;37(2):401-409.
  17. Lazaridis N, Tilaveridis I, Venetis G, Lazaridou M. Maxillary sinus osteoplasty with vascularized pedicled bone flap. *Oral Surgery, Oral Med Oral Pathol Oral Radiol Endodontology.* 2008;106(6):828-832.