

FRONTAL SİNÜZİT ORBİTAL VE İNTRAKRANİYAL KOMPLİKASYONU

ORBİTAL AND INTRACRANIAL COMPLICATION OF FRONTAL SINUSITIS

Rinoloji

Başvuru: 09.12.2018

Kabul: 21.02.2019

Yayın: 21.02.2019

Özer Erdem Gür¹, Tolga Gediz¹, Erdem Atalay Çetinkaya¹, Gamze Öztürk¹, Mustafa Deniz Yılmaz¹¹ Sağlık Bilimleri Üniversitesi, Antalya SUAM**Özet**

Sağ frontal kraniyotomi ve endoskopik sinüs cerrahisi yaparak tedavi ettiğimiz komplikasyonlu frontal sinüzit olgumuzu kısa literatür derlemesi ile sunmayı amaçladık. Genel durumu iyi, sağ üst göz kapağında yaklaşık 1 aydır hiperemi, ödem, burun akıntısı ve hafif baş ağrısı şikayetleri ile başvuran 35 yaşında erkek olgunun öyküsünde daha önce herhangi bir tedavi veya tetkik öyküsü yoktu. Nazal endoskopide sağ orta meatus ödemliydi, hafif lökositöz, göz kapak ödemi ve hiperemisi dışında göz ve nöroloji muayeneleri olağandı. BT ve MRI tetkiklerinde sağ taraf etmoidal, maksiller ve frontal sinüzit, sağ frontal lobda abse formasyonu izlendi. Kraniyotomi sonrası apse lokalizasyonu üzeri dura insizyonunu takiben parankimden kapsül yapısı henüz oluşmamış erken kapsüler dönem apse ve etrafındaki granülasyon dokusu çıkarıldı, galeal doku ve fibrin doku yapıştırıcı ile duraplasti yapıldı. Aynı seansta beyin cerrahi girişimi sonrası endoskopi eşliğinde sağ unsinektomi, anterior etmoidektomi, maksiler sinoskopi yapıldı. Kraniyotomi penceresinden frontal sinüs enflame mukozası temizlenerek orta meatus geçişi sağlandı. Göz kapaklarında şişlik ve kızarıklık ile gelen olgularda, tam KBB muayenesi yanında oftalmolojik muayene ayrıntılı olarak değerlendirilmeli, ayırıcı tanıdaki hastalıklar düşünülerek gerekli tetkikler özellikle radyolojik inceleme tam yapılmalıdır. Hastanın genel durumuna ve öyküsüne güvenerek, eksik ve/veya hatalı tedaviye dikkat edilmeli, sessiz kalmış hayatı tehdit edici tablolar mutlaka akılda bulunmalıdır.

Anahtar kelimeler: beyin apse, frontal sinüzit intrakraniyal komplikasyon

Abstract

We aimed to present a case report of a complicated frontal sinusitis treated with a right frontal craniotomy and endoscopic sinus surgery. A 35-year-old male in good general condition had a history of redness and swelling in the right upper eyelid, runny nose, mild headache lasting about a month had no previous history of treatment or examination. Nasal endoscopy and neurological examinations revealed normal findings except right middle meatus edema, leukocytosis and eyelid edema. CT and MRI examinations revealed right-sided ethmoidal, maxillary and frontal sinusitis and an abscess formation in the right frontal lobe. Following craniotomy and dural incision above the abscess localization, an early capsular period abscess and surrounding granulation tissue were removed from the parenchyma. After the neurosurgical approach, endoscopic anterior ethmoidectomy and maxillary sinuscopy were performed. The inflamed frontal sinus mucosa was removed and a connection was established from the craniotomy window. In patients with eyelid swelling and redness, complete ENT examination and ophthalmologic evaluation should be done in detail. Depending on the general condition and history of the patient, attention should be paid to deficient and silent life-threatening conditions.

Keywords: brain abscess, frontal sinusitis intracranial complication

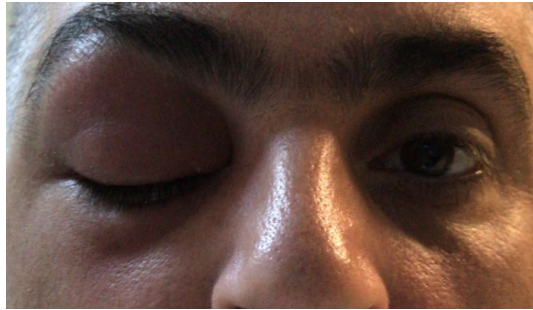Giriş

Paranasal sinüs enfeksiyonlarında antibiyotikler tedavide yaygın kullanılmalarına rağmen, ciddi komplikasyonlar nadir de olsa görülebilmekte ve çoğunlukla cerrahi tedavi gerekmektedir [1,2]. Bu ciddi komplikasyonlar arasında orbital selülit, subperiostal orbital apse, intraorbital apse, subdural ampiyem, beyin apsesi ve kavernöz sinüs tromboflebit bulunmaktadır. Bunlar arasında frontal beyin apsesi frontal ve etmoidal sinüzitlerin intrakraniyal

karşılaşılan en sık komplikasyonudur [2,3]. Erken tanı ve agresif tedavilere rağmen beyin apsesi gelişmiş olan sinüzitli olgularda mortalite oranları %10 ve %20 arasındadır [3,4]. Bu olgumuzda orbital sellulit dışında göz ve nöroloji muayeneleri normal olan ancak kranial manyetik rezonans görüntüleme (MRI) frontal lob absesi saptanması üzere aynı seans beyin cerrahi tarafından intrakraniyal frontal lob apse drenajı ve ardından endoskopik sinüs cerrahi uyguladığımız tedavi yöntemini, kısa literatür derlemesi ile sunmayı amaçladık.

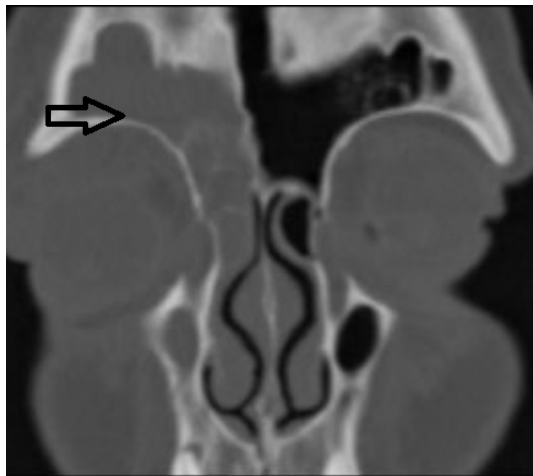Olgu Sunumu

Genel durumu iyi, sağ üst göz kapağında yaklaşık 1 aydır kızarıklık, şişlik, burun akıntısı ve hafif baş ağrısı şikayetleri ile kliniğimize refere 35 yaşında erkek hasta ileri tetkik ve tedavi için yatırıldı. Daha önce mevcut yakınması ile ilgili herhangi bir tedavi veya tetkik öyküsü yoktu. Hastanın muayenesinde sağ üst göz kapağının ileri derece ödemli, hiperemik, nazal endoskopide sağ orta meatusun ödemli olduğu görüldü. Hafif göz küresi aşağı deviasyonu mevcuttu (Şekil 1). Tam kan tetkiki nötrofil hakim lökositoz dışında olağandı.

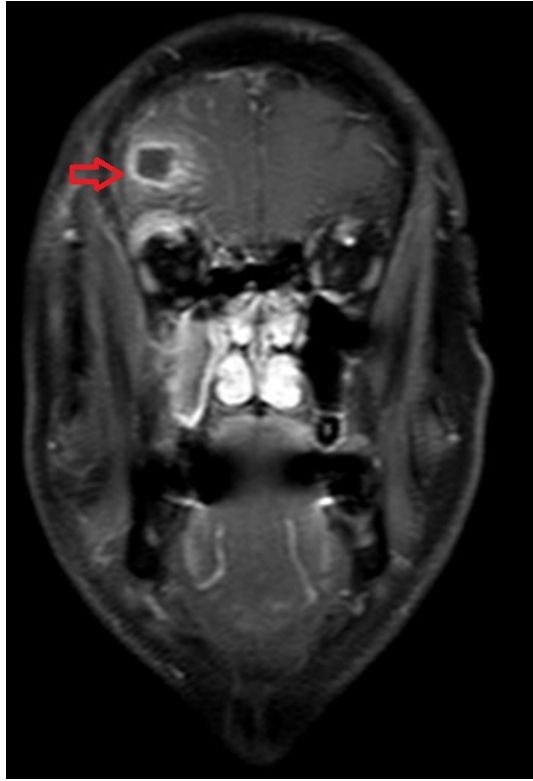

Şekil 1 : Olgunun sağ göz kapağı görüntüsü.

Göz muayenesinde kapak ödemi dışında görme keskinliği ve hareketleri normal, nörolojik fizik bakı olağan idi. Hastanın bilgisayarlı tomografi (BT) incelemesinde sağ taraf etmoidal, maksiller ve frontal sinüzit mevcuttu. BT de kesit alanına giren frontal lobta ensefalit süplesi görülmesi üzere MRI istendi. MRI da olgunun sağ frontal apsesi olduğu net olarak izlendi (Şekil 2).

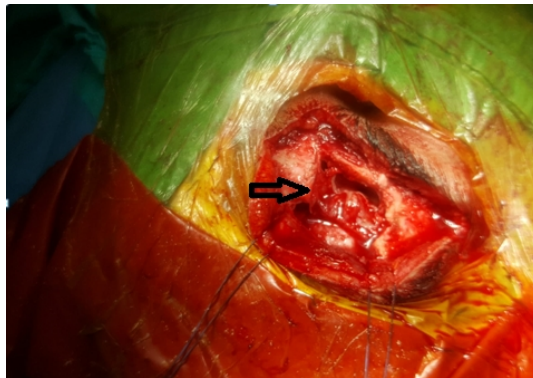


Şekil 2A : Koronal BT kesidi, sağ pansinüzit (siyah ok).



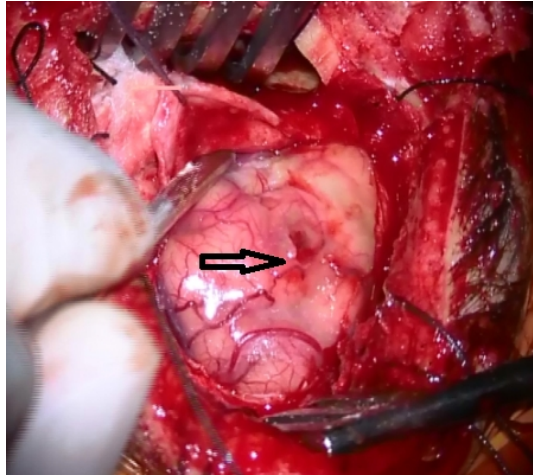
Şekil 2B : Koronal MRI kesitte sağ frontal lop apse kavitesi (kırmızı ok)

İntravenöz antibiyotik tedavisi aerop ve anaerop (seftriakson 2x1 gr IV + metranidazol 2x500 mg IV) kombine olarak düzenlendi. Tetkikleri tamamlanıp beyin cerrahi görüşü ile hasta genel anestezi altında operasyona alındı.



Şekil 3 : Sağ frontal sinüs ön duvarı içine alan supraorbital rim kraniyotomi sonrası inferiorda frontal sinüs kavitesi superiorda frontal sinüs durası ekspozisyonu (siyah ok)

Beyin omurilik sıvısı (BOS) basıncıyla ilgili değişikliklere neden olmamak için önce beyin cerrahisi ekibince 2x3 cm boyutlarında sağ supraorbital rim posteriorundan frontal kraniyotomi yapıldı (Şekil 3). Apse lokalizasyonu üzeri dura insizyonunu takiben parankimden farklı kıvamda, kirli gri renkte organize klivaj veren kapsül yapısı henüz oluşmamış erken kapsüller dönem apse ve etrafındaki granülasyon dokusu çıkarıldı (Şekil 4).



Şekil 4 : Apse üzeri dura insizyonunu takiben parankimden farklı kıvamda kavitenin lokalizasyonu (siyah ok).

Materyalden kültür ve histopatolojik tetkikler için örnek alındı. Duranın gergin kapanmaması için galeal doku ve fibrin doku yapıştırıcı ile duraplasti yapıldı. Kraniyotomi flebi yerleştirildi. Sinüzit kafa için komplikasyonunun cerrahi tedavisinde kafa içi basınç artışı ve rinore riski nedeniyle önce beyin apse drenajı, sonrasında Kulak Burun Boğaz (KBB) ekibince endoskopi eşliğinde sağ uncinektomi anterior etmoidektomi, maksiler sinoskopi yapıldı. Frontal resese beyin cerrahi tarafından açılan kraniyotomi penceresi olduğu için endonazal girişim yapılmadı, eksternal frontal sinüs içinden enflame mukoza temizlenerek orta meatus geçişi sağlandı (Şekil 3-4) .

İntraoperatif ve erken postoperatif komplikasyon izlenmeyen hasta postop ekstübe edilip servise alındı ve kontrol BT sonrası 7. gününde intaniye takibi altında 6 hafta seftriakson tedavisi almaya devam etti. Intra operatif alınan abse kültüründe üreme olmadı. Bu durum antibiyotik baskısı altında iken materyal alımına bağlandı. Olgunun sorunsuz geçen 2.ay kontrol MRI tetkikinde preop abse lokalizasyonunda fibrotik kalıntı dışında olağan bulgular izlendi.

Tartışma ve Sonuç

Göz kapağı enflamasyonları başta sinüzit olmak üzere travma, dental apse, peribulber operasyonlar, kapalı kırıklar, panoftalmi, septisemi, dakriyosistit, immünsüpresyon gibi birçok sebepten kaynaklanabilir. Olgular karşımıza farklı klinik tablolarla çıkabilmektedir. Orbita enfeksiyonlarının tarifinde çeşitli şemalar ve sınıflandırmalar kullanılmaktadır [5,6] . En sık Chandler'in yapmış olduğu sınıflama ile beş grupta incelenmektedir. Bunlar preseptal selülit ,orbital selülit, subperiostal apse, orbital apse ve kavernöz sinüs trombozudur [7,8].

Sinüzitin intrakraniyal komplikasyonları ise menenjit, ekstradural apse, intrakranial apse, subdural ampiyemdir. Pürülan rinore, ateş, frontal-retroorbital baş ağrısı, kişilik değişikliği, nöbet, bulantı, kusma, ense sertliği, fotofobi beyin apselerindeki başlıca belirtileridir. S.aureus, Streptokoklar, H.influenza ve bakteroides türleri en sık etkenlerdir [4,6]. Olgumuzun sağ üst göz kapağı tam kapalı olmasına rağmen görme keskinliği ve nörolojik muayenenin normal olması, radyolojik sonuçları değerlendirilinceye kadar tablonun beklenenden daha hafif olduğunu düşündürmüştür. Ayrıca olgunun hikayesinde göz kapağı ödeminin bir aydır olması ve hafif baş ağrısı dışında yakınmasının olmaması malignite ve diğer non-enfeksiyöz nedenleri de düşündürmüştür.

Sinüzitin intrakraniyal komplikasyonları tanısında BT hem tanının doğrulanması hem de paranazal sinüs ve orbitanın diğer patolojilerinin değerlendirilmesinde yararlıdır. Biz de olgumuzda ilk olarak BT çekilmesini tercih

ettik [9]. Ancak intrakraniyal apse düşündüğümüzde kontrastlı MRI'ye başvurduk. MRI , kavernoöz sinüs trombozu ve intrakraniyal apse gibi komplikasyonları değerlendirmede klinisyene ilave yardımcı olan bir yöntemdir [8-10].

Sinüzit komplikasyonu intrakraniyal frontal lob apseleri en sık akut veya kronik frontal ve etmoidal sinüzitlerden kaynaklanır. Frontal sinüs yaralanması sonrasında hem kısa hemde uzun süreli takiplerde akut ve kronik sinüzit, mukosel, osteomyelit, menenjit ve beyin apsesi en sık karşılaşılan komplikasyonlardır [10,11]. Rinojenik beyin apsесinin şekli, yeri ve büyüklüğü kararsızdır, çünkü frontal sinüsün posterior duvarı - enfeksiyonun ana yolu, yeri, boyutu ve frontal loblarla olan ilişkisi değişkendir [10]. Beyin apselerinde de tedavide yaklaşımları halen tartışmalı olmakla birlikte 20 mm'den büyük abselerin tedavisinde cerrahi tedavi uygulanmaktadır. Cerrahi tedavi metodları iğne aspirasyonu ve cerrahi eksizyondur [10]. Olgumuzda olduğu gibi endoskopi asiste eksternal yaklaşımla hem primer sinüzit tedavisi hemde komplikasyonu intrakranial abse eksizyon yapılabilir [11]. BOS basıncıyla ilgili değişikliklere neden olmamak için önce beyin cerrahisi ekibince apse drenajı, sonrasında KBB ekibince endoskopik cerrahinin yapılması önemlidir. Cerrahi eksizyon uygulanan kafa kaidesi cerrahisinde BOS kaçagini önlemede kullanılan fibrin doku yapıştırıcısının dura defektinin tamirinde de faydalı olduğu bildirmiştir [4,9,12]. Bizde olgumuzda duranın gergin kapanmaması için galeal doku ve fibrin doku yapıştırıcı ile duraplasti uyguladık.

Sonuç olarak göz kapaklarında şişlik ve kızarıklık ile gelen olgularda tam KBB muayenesi yanında oftalmolojik muayene ile glob hareketleri ve görme keskinliği ayrıntılı olarak değerlendirilmeli, ayırıcı tanıdaki hastalıklar düşünülerek gerekli tetkikler özellikle radyolojik inceleme tam yapılmalıdır. Paranasal sinüs enfeksiyonlarında göz komplikasyonları ve hayatı tehdit edecek frontal lob abselerin sessiz kalabildiği unutulmamalı bu açıdan daha ayrıntılı tetkik edilmelidir. Hastanın genel durumuna ve öyküsüne güvenerek ,tam araştırma yapılmadan steroid tedavisinden kaçınılmalı, sessiz kalmış hayatı tehdit edici tablolar mutlaka akılda bulunmalıdır [12,13]. Tedavide multidisipliner yaklaşımlı göz ,nöroloji, beyin cerrahisi de tedavi sürecine dahil edilmeli. Ameliyat tekniğinde BOS basıncı değişiklikleri açısından önce beyin cerrahisi sonra KBB hekimi işlem yapmalı , bu hastaların tedavi süreci ve sonrasında da frontal sinüs ostium kapanmasına sekonder gelişecek ikincil enfeksiyonları yakın takibi unutulmamalıdır.

Kaynaklar

1. Gallagher RM, Gross CW, Phillips CD. Suppurative intracranial complications of sinusitis. Laryngoscope. 1998;108(11):1635-42.
2. Stankiewicz JA, Nevell DJ, Park AH. Complications of inflammatory disease of the sinuses. Otolaryngol Clin North Am. 1993;26(4):639-55
3. Niehaus MT, et al. Frontal sinusitis complicated by a brain abscess and subdural empyema. Radiol Case Rep. 2018;13(2):456-459.
4. Kombogiorgas D, et al: Suppurative intracranial complications of sinusitis in adolescence. Single institute experience and review of literature. Br J Neurosur. 2007;21:603-609.
5. Ulaş B, et al. Subperiosteal Orbital Abscess and Frontal Epidural Abscess Due to Sinusitis: A Case Report. Turk J Ophthalmol. 2013; 43(6): 464-7.
6. Osborn MK, Steinberg JP. Subdural empyema and other suppurative complications of paranasal sinusitis. Lancet Infect Dis. 2007;7:62-7.
7. Blumfield E, Misra M: Pott's puffy tumor, intracranial, and orbital complications as the initial presentation of sinusitis in healthy adolescents, a case series. Emerg Radiol. 2011;18:203-210.
8. Chandler JR, Langenbrunger DJ, Stevens ER. The pathogenesis of orbital complications in acute sinusitis. Laryngoscope. 1970;80:1414-28
9. Nathoo N, et al. Brain abscess: management and outcome analysis of a computed tomography era experience with 973 patients. World Neurosurg. 2011;75:716-26.
10. Alvis Miranda H, et al. Brain abscess: current management. J Neurosci Rural Pract. 2013;4:S67-81.
11. Del Gaudio JM, et al. Intracranial complications of sinusitis: what is the role of endoscopic sinus surgery in

- the acute setting. Am J Otolaryngol Head Neck Surg. 2010; 31:25–28
12. Ketenci I , et al. The Pott's puffy tumor: A dangerous sign for intracranial complications. Eur Arch Otorhinolaryngol. 2011;268:1755–1763.
 13. Nicolli TK, et al. Intracranial superlative complications of sinusitis. Scand J Surg. 2016; 105:1–9

Sunum Bilgisi

Olgu sunumumuz 40.Ulusal KBB kongresinde (7-11 Kasım 2018 Antalya) e-poster olarak sunulmuştur.